日消外会誌　32（7）：2005～2009，1999年

症例報告

大腸癌肝尾状葉転移の2切除例

関西労災病院外科
東野　健　大里　浩樹　福永　睦　丸山　博英
菅　和巨　今本　治彦　山崎　恵司　高塚　雄一

まれな大腸癌尾状葉転移の2切除例を経験したので報告し，本邦報告例8例と併せて特徴について考察した．症例①は69歳の女性で，下大静脈に浸潤する腫瘍に対して拡大左葉＋全尾状葉＋下大静脈合併切除を施行した．後に残肝ほかに再発を認め，術後13か月目の現在，化学放射線治療中である．症例②は56歳の男性で，Spiegel葉の病巣に対して尾状葉部分切除を施行した．術後7か月目の現在，再発を認めていない．これまでの報告例の10例の特徴として，まず，病巣発見までの期間は平均37.8か月と長く，また，腫瘍径は48.6mmと大きく，尾状葉病変の診断は的確に行われていないと思われた．5例に下大静脈合併切除が行われており，全例に浸潤を認めた．生存期間は中央値21.5か月と良好ではないが，進行度を考え併せると積極的な切除で予後が延長していると考えられた．再発形式は残肝再発が多く見られ，通常の肝転移症例と大きな違いは認めなかった．

Key words： liver metastasis from colorectal carcinoma, caudate lobe, hepatectomy for liver metastasis

はじめに

尾状葉に発生する肝細胞癌の頻度は2%前後とまれ[1]で，その解剖学的特異性[2)3)]より容易に肝内，肝外へ進展しやすく，予後は不良と言われてきている[1)4)～6)]．一方，尾状葉の転移性腫瘍の報告は非常に少なく，その臨床的特徴は明らかでない．我々は，最近2例の大腸癌肝尾状葉転移の切除例を経験したので報告し，また，これまでの本邦報告例[7)～14)]について詳細を調査したので，その結果に基づいて大腸癌肝尾状葉転移の特徴について考察する．

症　例

症例①

患者：69歳，女性

主訴：肝腫瘤

家族歴：特記すべきことなし．

既往歴：93年12月21日，S状結腸癌で結腸左半切除術（D2郭清）施行．P0H0n1ssでstage IIIa，根治度Aであった[15]．組織型は中分化腺癌で脈管侵襲はly1, v1であった．

現病歴：97年10月腹部エコーにて肝腫瘤を指摘され，肝転移を疑われて入院となった．

血液検査：一般血液，生化学検査で異常なし．腫瘍マーカーはCEA 14.2ng/ml, CA19-9U/mlであった．

画像診断：腹部CTにて尾状葉を占居する大きな腫瘤を認めた．MRI（矢状断）では9×6cm大の腫瘤を認め，IVCは大きく圧排されて広い範囲で狭小化し，浸潤が疑われた（**Fig. 1**）．また肝血管造影では，尾状葉に一致した部位に大きな淡い腫瘍濃染像を認めた．なお，S6にも径約2.0cmの小転移巣を認めた．

以上により，S状結腸癌の尾状葉およびS6転移と診断し，97年11月27日肝切除（拡大左葉＋尾状葉全切除およびS6部分切除）を行った．

手術所見：両側肋骨弓下切開＋正中切開にて開腹．胆嚢摘出後，まず肝臓を右方より遊離し，数本の短肝静脈を右下方より順に結紮，切離．次に左方よりも遊離を可及的に行ったが，一部で下大静脈への浸潤を認め，剥離不能であった．肝門部で左のグリソン一次分枝および右グリソンより分岐する尾状葉枝を順に結紮，切離した．中肝静脈，左肝静脈共通幹を根部にて結紮，切離後，中肝静脈の右側より肝切離を行った．最後に腫瘍浸潤部の下大静脈にSatinsky鉗子でside clampをかけた上で，下大静脈壁を長径約3cmにわたって合併切除を行い，拡大肝左葉切除＋尾状葉全切除を終了した．また，S6の小転移巣を楔状に切除した．手術時間10時間20分，出血量3,300ml，切除肝重量560gであった．

切除標本肉眼所見：主座はSpiegel葉であるが，尾

＜1999年2月24日受理＞別刷請求先：東野　健
〒660-8511　尼崎市稲葉荘3―1―69　関西労災病院外科

Fig. 1　Sagital images of MRI show that IVC is strongly pressed and narrowed by the caudate lobe tumor of 9×6cm in size, suggesting the involvement by the tumor（case 1）.

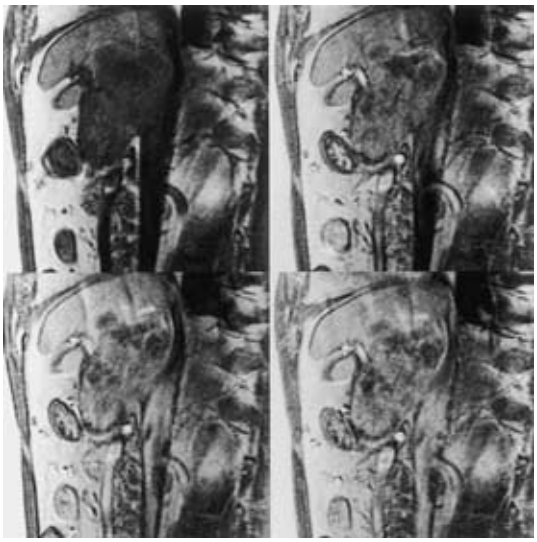

状葉全体を占居する6×9×7cmの被膜のない白色調の腫瘍を認めた．左グリソンおよびS4との境界が不明瞭であった（**Fig. 2**）.

病理組織学的所見：中分化腺癌でIVC壁内への浸潤，およびS4肝実質への浸潤を認めた．グリソン系脈管への浸潤は認めなかった．

術後経過：術後経過は良好で合併症なく経過し，術中に挿入した肝動脈注入用ポートよりの化学療法を施行後，術後29日目に退院した．術後4か月目に残肝(S6）に再発巣を認めたため，98年4月2日に再肝切除(S6部分切除)を行った．その後さらに4か月目に肺転移，続いて骨転移を認めた．術後13か月目の現在，入院にて化学，放射線療法中である．残肝の再々発は認めていない．

症例②

患者：56歳，男性

主訴：便潜血陽性

家族歴，既往歴：特記すべきことなし．

現病歴：98年4月検診にて便潜血を指摘され，その後の精査でS状結腸癌と診断された．さらに腹部エコーにて肝病変も指摘され，精査のため当科に入院となった．

血液検査：一般検査，生化学検査で異常なし．腫瘍マーカーはCEA 4.3ng/ml, CA19-9は29U/mlと正常

Fig. 2　Resected specimen of case 1. The tumor was 6×9×7cm in size and occupied the entire caudate lobe.

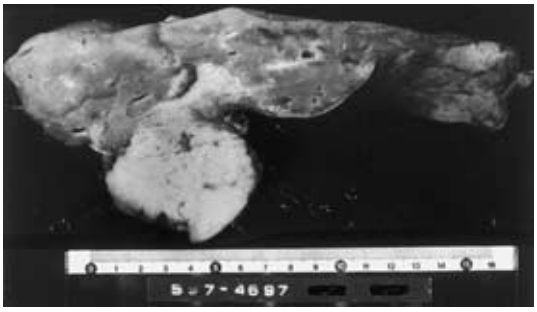

Fig. 3　The tumor in the Spiegellobe in heterogeneously enhanced by MRI dynamic study, suggesting the existence of central necrosis（case 2）.

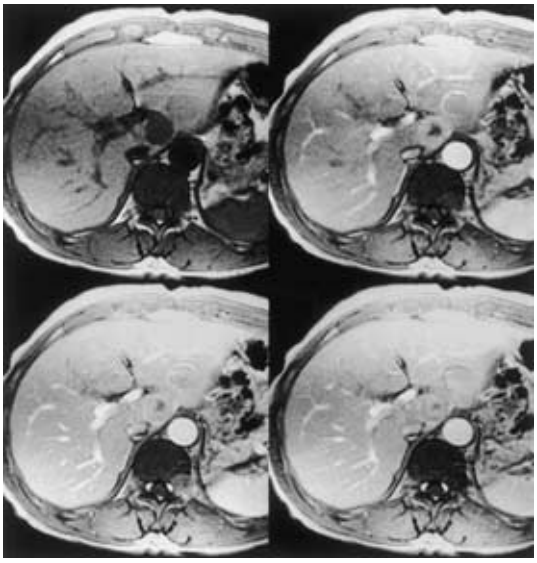

範囲であった．

画像診断：腹部CTにて尾状葉のいわゆるSpiegel葉に2cm大の低吸収域を認めた．MRI dymamic studyでは同部に不均一にenhanceされ，中心部壊死が疑われた（**Fig. 3**）.

以上により，S状結腸癌および尾状葉転移と診断し，98年5月19日結腸左半切除（D3郭清）および肝切除（尾状葉部分切除）を行った．

手術所見：上中下腹部正中切開にて開腹し，結腸切除を終了後，肝臓を左方より可及的に遊離した．Arantius管を結紮，切離．数本の短肝静脈を結紮，切離し，

Table 1　Reported cases of metastatic caudate lobe cancer originating from colorectal primaries in Japan

Author	Year	Age/Sex	DFI（mo）	Size（mm）	Loc	Op Procedure	Chemotherapy	Postop DFI（mo）	Recurrent Site	Therapy	Survival Time（mo）	Outcome
Nagino	89	52/F	36	40	R	S1＋IVC	PO	13	Liver	2 nd HTx	34	DOD
Kasano	91	74/M	38	48	L	S1＋IVC	PO	18	Lymph Node	None	32	DOD
Wada	91	37/F	15	35	L	L of S1	HAI（MMC）	15	Liver	2 nd HTx	25	DOD
Yamamoto	94	53/F	0	—	L	S1＋IVC	HAI（FARM）	15	Liver	2 nd HTx	93	NED
Arai	94	54/F	31	40	R-S7	Ext Rt Lb＋S1＋IVC	HAI（MMC）	6	No Rec	—	6	DWD
Kamei	96	58/F	60	—	R	Rt Lb＋R of S1	—	44	Liver	2 nd HTx	96	NED
Nakamura	96	74/F	54	45	L	L of S1	None	12	No Rec	—	12	NED
Nakagawa	96	62/M	24	42	R	Ext Lt Lb＋S1	HAI（5FU）	13	Lymph Node	None	18	DOD
Present Series	—	69/F	45	90	L&R	Ext Lt Lb＋S1＋IVC	HAI（5FU）	4	Liver	2 nd HTx	12	AWD
Present Series	—	56/M	0	35	L	L of S1	HAI（5FU）	6	No Rec	—	7	NED

（R : right portion of caudate lobe（S1）, L : lt portion of caudate lobe（S1）, Lb : lobectomy, PO : peroral chemotherapy, HAI : hepatic intra-arterial infusion therapy, HTx : hepatectomy, DOD : died of disease, NED : no evidence of disease, DWD : died without disease, AWD : alive with disease）

下大静脈よりの剥離を進めた．肝門部よりSpiegel葉へ分岐するグリソン枝を順に結紮，切離して，Spiegel葉を遊離させ，続いて尾状葉下大静脈部の一部まで剥離を行って十分な切離断端を確保して肝切離を行った．手術時間７時間10分，出血量400ml，切除重量は35 gであった．

切除標本肉眼所見：直径35mmで，被膜は認めず，周囲との境界は明瞭であった．肝切離断端距離は25 mmであった．

病理組織学的所見：中分化腺癌で，脈管侵襲は認めなかった．なお，原発巣の組織型は中分化腺癌で深達度はsm3, 脈管侵襲はly2, v2, リンパ節転移は２群まで認めた．

術後経過：術後経過は良好で合併症なく経過し，予防的肝動注化学療法を施行後, 術後28日目に退院した．術後７か月目の現在無再発生存中である．

考　察

尾状葉は左右肝葉の背方に存在し，肝部下大静脈の腹側，三肝静脈の背側，そして肝門板の裏面に境界された肝実質領域で[3]，その区分としてはSpiegel葉，下大静脈部，および尾状葉突起の３つの亜領域に分けて考えるのが一般的となっている[2]．尾状葉腫瘍の特徴はその解剖学的，つまり脈管構築の特異性と関連づけられると思われる．すなわち，門脈枝は門脈本幹，あるいは１次分枝から分岐することが多く[2]，静脈系も短肝静脈より下大静脈へ直接流入する．したがって，肝細胞癌の場合，早期に肝内転移や門脈内腫瘍塞栓，肝外転移を起こしやすく[1)4)]，予後としては，近年ではそれほど不良ではないと言う報告[16)17)]もでてきているものの，一般には不良と考えられている[1)4)～6)]．また，その位置関係より手術操作は決して容易ではなく[18]，術中に幾度と無く，腫瘍部を強く把持，牽引して術野を展開せざるを得ないことが多く，いわゆる“揉み出し操作”が行われている可能性も否定できない．実際，尾状葉肝癌切除後の早期に多発性肝内転移や遠隔転移による，治療の困難な再発例を経験することも多い[1)5)6)]．

一方，転移性尾状葉腫瘍については報告例自体が極めて少なく，その実態はほとんど明らかとなっていない．今回検索しえた限り，これまでの大腸癌尾状葉転移の治癒切除の本邦報告例は，学会抄録４例を含めて８例のみであった[7)～14)]．今回は，一部の報告者には症例の詳細の問い合わせをした上でこれらを集計して，大腸癌転移性尾状葉腫瘍の特徴について考察した（**Table 1**）．

まず，最終的な結果である生存期間は，3～96か月で中央値は21.5か月であった．５年生存率25～40%[19)20)]と報告されている一般の肝転移症例全体と比較するとやはり予後不良と思わざるを得ないが，長期生存例も２例認め，全部で５例が２年以上生存している．肝転移

非切除例の予後は極めて不良なことと，今回の症例に高度進行例が多いことを考慮に入れると，肝切除によって予後の延長がもたらされている可能性が高いと思われる．転移時期は同時性2例，異時性8例であるが，異時性の症例の大腸癌手術後肝転移巣発見までの期間（いわゆるdisease free interval：以下，DFIと略す）は，15～60か月で平均期間は37.8か月と長く，また，腫瘍径は48.6mmと大きく，診断技術の発達した今日においても尾状葉転移病変の診断は早い時期に的確に行われているとは言い難いと考えられた．術式としては，10例中半数の5例に下大静脈の合併切除が行われており，診断時にはすでに高度に進行していることを示しているが，これは，また，尾状葉の解剖学的な位置関係によってもたらされたものとも言え，尾状葉症例の治療の難しさを示唆している．

肝切除後の初回再発部位としては7例中5例が残存肝で，全例に2回目の肝切除が行われている．一方，肺転移は1例も認めなかった．大腸癌肝転移の場合，肝細胞癌に比べると，血管内腔に侵入して腫瘍塞栓を形成するよりは脈管壁へ浸潤する進展形式を取ることが多く[1)21)]，今回の集計でも下大静脈合併切除を施行した5例全例に組織学的にも浸潤を認めている．したがって再発形式としては通常の大腸癌肝転移に圧倒的に多い残肝再発[22)]ばかりでなく，肺転移が多いことが予想されたが，実際は，初回再発としては1例もなく，経過中を通じても2例に認めたのみであり，通常の，すなわち尾状葉以外の症例の再発形式[22)]と明らかな差はみられなかった．

尾状葉転移症例の手術術式として，残肝再発が多いこと，肝予備能が良好であることから，尾状葉全切除に加えて，近接した肝葉の合併切除など広い範囲の切除を行うべきだとする意見もみられる[14)]．しかしながら，詳細は示していないものの，今回の調査では残肝の再発部位は一定しておらず，また，尾状葉の脈管支配としては通常左右両葉と連絡しているので，拡大切除をする根拠には乏しいと思われる．むしろ，今回の症例②のように切離断端距離が十分確保できる場合には尾状葉の部分切除が適当ではないかと考えている．術後の補助療法としては，薬剤の種類は同一ではないが，今回集計した10例中6例に肝動脈化学療法が行われていた．近年，5FUによる肝動注の残肝再発予防効果が明らかとなっており[23)24)]，今後はより効果的な補助療法が行われる必要があると思われる．

今回の集計に当たり，詳細な情報をお寄せいただいた殿田胃腸病院笠野泰生先生，済生会中津病院外科和田哲成先生，東海病院外科山本英夫先生，早川直和先生，手稲渓仁会消化器病センター中村文隆先生ならびに国立大阪病院外科中川英刀先生，蓮池康徳先生（以上順不同）に心より感謝の意を表します．

また，本論文の投稿に当たり御校閲いただいた大阪大学第二外科門田守人教授に深謝いたします．

なお，本研究の一部は厚生省がん研究助成金（加藤班：“大腸がん肝・肺転移例に対する治療法の確立に関する研究”）によった．

文　献

1）山崎　晋，小菅智男，高山忠利ほか：尾状葉原発肝細胞癌．日臨（別冊）肝・胆道系症候群肝臓編（上巻）．日本臨床社，東京，1995, p507―510
2）公文正光：肝鋳型標本とその臨床応用―尾状葉の門脈枝と胆道枝―．肝臓　**26**：1193―1199, 1985
3）Couinaud C：Posterior or dorsal liver. Surgical Anatomy of the Liver Revisited. Maugein & Cie, Paris, 1989, p123―134
4）Takayasu K, Muramatsu Y, Shima Y et al：Clinical and radiologic features of hepatocellular carcinoma originating in the caudate lobe. Cancer **58**：1557―1562, 1986
5）川原田嘉文，田端正己：肝切除療法の実際と治療成績　4)尾状葉切除術．臨外　**49**：295―301, 1994
6）Shimada M, Matsumata T, Maeda T et al：Charasteristics of hepatocellular carcinoma originating in the caudate lobe. Hepatology **19**：911―915, 1994
7）椰野正人，早川直和，道家　充ほか：大腸癌尾状葉転移に対する尾状葉全切除・下大静脈合併切除の1例．日消外会誌　**22**：2732―2735, 1989
8）笠野泰生，谷村　弘，谷口勝俊ほか：Biopumpをもちいての下大静脈合併切除を行った尾状葉転移性肝癌の1例．日臨外医会誌　**52**：635―639, 1991
9）和田哲成，馬場隆一，西松信一ほか：大腸癌尾状葉転移に対する尾状葉単独切除の1例．日消外会誌　**24**：1806, 1991
10）山本英夫，早川直和，山本清人ほか：大腸癌尾状葉転移に対する肝尾状葉全切除・下大静脈合併切除の1例．日消外会誌　**27**：1680, 1994
11）新井正明，大和田進，森下靖雄ほか：胆管細胞癌と鑑別が困難であった下大静脈と胆管への浸潤を伴う直腸癌肝転移の1例．日消外会誌　**27**：829―833, 1994
12）亀井智貴，長谷川洋，小木曽清二ほか：S状結腸癌の肝転移に対して肝右葉切除を行った後に，尾状葉転移を来した症例．日臨外医会誌　**57**(増)：

415, 1996
13）中村文隆, 道家　充, 鈴木善法ほか：直腸癌の単発性尾状葉転移および膣転移の一切除症例．日消外会誌　**31**：1539, 1998
14）中川英刀, 蓮池康徳, 三嶋秀行ほか：大腸癌尾状葉転移の切除例の検討．日臨外医会誌　**57**：3057―3061, 1996
15）大腸癌研究会(編)：大腸癌取り扱い規約. 第６版. 金原出版，東京，1998
16）Nagasue N, Kohno H, Yamanoi A et al：Resection of the caudate lobe of the liver for a primary and recurrent hepatocellular carcinomas. J Am Coll Surg **184**：1―8, 1997
17）Takayama T, Makuuchi M：Segmental liver resections, present and future-Caudate lobe resection for liver tumors. Hepatogastroenterology **45**：20―23, 1998
18）Yanaga K, Matsumata T, Hayashi H et al：Isolated hepatic caudate lobectomy. Surgery **115**：757―761, 1994
19）Fortner JG, Silva JS, Golbey RB et al：Multivariate analysis of personal series of 247 consecutive patients with liver metastasis from colorectal cancer. Ann Surg **199**：306―316, 1984
20）杉原健一, 森谷宣皓, 赤須孝之：大腸癌肝転移の治療方針と成績．外科　**57**：50―60, 1995
21）山本順司, 小菅智男, 島田和明ほか：転移性肝癌の外科治療；適応と治療成績．消外　**18**：1655―1662, 1995
22）東野　健, 吉川宣輝, 柳生俊夫ほか：大腸癌肝転移切除後の残肝再発に対する再肝切除の意義．日消外会誌　**28**：662―666, 1995
23）高橋慶一, 森　武生, 高橋　孝：大腸癌肝転移切除後の残肝再発予防としての持続肝動注療法の効果．癌と化療　**18**：1935―1939, 1991
24）東野　健, 吉川宣輝, 玉木康博ほか：大腸癌肝転移症例における肝切除後の予防的持続動注化学療法．癌と化療　22：1501―1503, 1995

Two Cases of Hepatic Caudate Lobe Metastasis Originating from Colorectal Carcinoma

Takeshi Tono, Hiroki Ohzato, Mutsumi Fukunaga, Hirohide Maruyama,
Kazuomi Kan, Haruhiko Imamoto, Keishi Yamazaki
and Yuichi Takatsuka
Department of Surgery, Kansai Rosai Hospital

The clinical feature of hepatic caudate lobe metastasis originating from colorectal carcinoma remains unclear. We recently experienced two cases of this disease. The first patient is a 69 year-old woman who underwent extended left lobectomy and total caudate lobectomy with partial resection of the inferior vena cava (IVC) for a large tumor that occupied the entire caudate lobe with infiltration to the IVC. Although the postoperative course was uneventful, she had recurrent disease in liver, lung and bone, and is now undergoing chemoradiotherapy 13 months after the operation. The second case is a 56 year-old man, who underwent partial resection of the caudate lobe for a metastatic lesion limited to the Spiegel lobe. He is disease free 7months after operation. There have been only 8 reported cases of metastatic caudate lobe cancer from colorectal primaries until the present in Japanese literatures. We analyzed the clinical feature of this disease and concluded as follows：1) Precise diagnosis of the caudate lobe lesion in an early stage is difficult. 2) Median survival time is 25 months, suggesting that aggressive surgical treatment may prolong survival. 3) The majority of postoperative recurrence sites is the residual liver, which is similar to postoperative findings of liver metastasis in other than tha caudate lobe.

Reprint requests：Takeshi Tono　Department of Surgery, Kansai Rosai Hospital
3-1-69 Inabaso, Amagasaki, 660-8511 JAPAN