日消外会誌　32（7）：2010～2014，1999年

症例報告

ストレプトゾトシンが有効であった膵内分泌腫瘍の１例

京都警察病院外科，京都大学医学部附属病院病理部*

長山　　聡　　松城　尚憲*　　堀　　泰祐

永井　利博　　山辺　博彦*　　大垣　和久

症例は49歳の女性．主訴は嘔気，心窩部痛．入院翌日，胃静脈瘤の破裂を来した．CT にて膵体尾部腫瘍による脾静脈閉塞が原因と判断し（多発肝転移有り），緊急で噴門側胃切除術を施行．膵腫瘍の生検で solid and papillary epithelial neoplasm が強く疑われた．後に膵体尾部切除，脾摘による腫瘍縮小術を施行，肝転移に対しては抗癌剤の動注療法で対処したが，治療抵抗性であった．術前より血中ガストリン値が高く，肝転移巣の増大とともに血中濃度は上昇し，さらに高インスリン血症による低血糖発作が頻発した．病理所見を再検討した結果，islet cell tumor と確定された．Ca blocker, Somatostatin analog では効果なく Streptozotocin の動注療法を開始したところホルモンデータは劇的に改善した．重篤な副作用もなく，臨床経過は良好である．

Key words：　neuroendocrine tumor（islet cell tumor），left-sided portal hypertension, streptozotocin

はじめに

膵内分泌腫瘍（islet cell tumor：以下，ICT と略記）は一般に進行は緩徐で非根治切除例でも重篤なホルモン過剰症状がコントロール出来れば長期生存が期待できる，比較的まれな疾患である．今回，我々は膵体尾部に発生した ICT の１例を経験し，興味深い知見を得た．

症　　例

患者：49歳，女性

主訴：嘔気，心窩部痛

既往歴：平成７年，胃潰瘍にて内服治療．

現病歴：平成８年３月，嘔気，心窩部痛が出現し，他院での胃内視鏡検査で胃内に血液の貯留を認めたため当院に緊急入院となった．

入院時現症：身長154cm，体重45kg．意識清明．血圧120/70mmHg，脈拍124/分整．眼結膜に貧血，黄疸なし．有意な腹部所見なし．

入院時検査成績：Hb 12.6g/dl, Hct 37.4%．生化学検査でも異常なし．血中ガストリン値1,560pg/ml と異常高値．CEA, CA19-9, DUPAN-2, インスリン，グルカゴン，セクレチン，ソマトスタチンはすべて正常範囲内．

胃内視鏡検査：胃底部に限局した静脈瘤を認めた．出血源は明らかではなく，食道静脈瘤や潰瘍性病変は認めず．

入院翌日，約500cc の吐血にてショック状態に陥ったが，救命措置にて回復．

緊急腹部 CT 検査：膵体尾部に造影される腫瘍を認めた．脾静脈は同定できず，胃周囲の血管拡張および脾腫を認めた．肝内には周囲が濃染される結節を多数認めた（**Fig. 1**）．

以上より，膵腫瘍による脾静脈閉塞から局所的な門脈圧亢進症が発生し，胃静脈瘤の形成から破裂を来したと判断，緊急手術を施行．

手術所見および術式：術中内視鏡検査で噴門部静脈瘤からの出血を認めた．脾動脈結紮および噴門側胃部分切除を施行．膵体尾部に白色の腫瘍を認め，多発性肝腫瘍を確認した．

病理学的検査：膵腫瘍の生検にて solid and papillary epithelial neoplasm[1]；以下, SPEN と略記）が強く示唆された．

術後腹部血管造影：背膵動脈を栄養血管とする hypervascular な腫瘍が描出され，肝内には多数の腫瘍濃染像を認めた（**Fig. 2**）．

膵腫瘍および肝転移の診断で，緊急手術より１か月後に腫瘍縮小術を施行．

手術所見および術式：膵体尾部に腫瘤を触知し膵上縁と脾門部のリンパ節腫大を認めた．他臓器への浸潤はなし．脾静脈内に腫瘍塞栓を認めたが門脈本幹へは及ばず．脾周囲には拡張血管が目立ち，脾後腹膜シャ

＜1999年１月27日受理＞別刷請求先：長山　　聡
〒603-8142　京都市北区小山北上総町14　京都警察病院外科

Fig. 1　Abdominal CT scanning demonstrated a tumor occupying the pancreatic body with consequent occlusion of the splenic vein. Marked dilatation of perigastric vessels and splenomegaly were noted, suggesting the possibility of left-sided portal hypertension. Furthermore, multiple tumors were found in the liver.

Fig. 2　Abdominal angiography showed a hypervascular tumor in the pancreatic body, fed mainly by the dorsal pancreatic artery. There were multiple tumors in the liver which stained in a venous phase. DPA：dorsal pancreatic artery

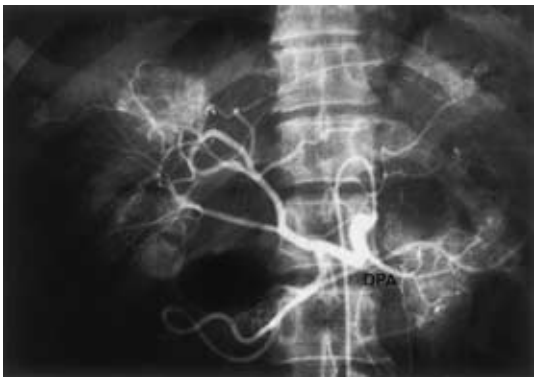

ントが疑われた．膵体尾部切除，脾摘，胆摘を施行．

摘出標本：膵体尾部は充実性腫瘍に置換され，周囲に転移性リンパ節が付着．脾静脈は腫瘍塞栓にて完全閉塞していた（**Fig. 3**）．

病理学的検査：境界明瞭な腫瘍であること，腫瘍細胞の充実性および乳頭状の増生，血管周囲のヒアリン化，腫瘍細胞の泡沫変性の特徴的所見より SPEN が再び強く示唆された．肝転移も確認された（**Fig. 4**）．

術後経過：肝転移巣に対しアドリアマイシン（ADR），シスプラチン（CDDP）による動注療法を６回行うも画像上増悪し，ガストリン値も上昇した（**Fig. 5,6**）．局所再発は認めず．

Fig. 3　A）Gross appearance of the resected specimen showed a solid and firm tumor occupying the pancreatic body and tail, with metastatic regional lymph nodes attached to the tumor.
B）The cut surface of the specimen showed complete occlusion of the splenic vein by a tumor thrombus.
LN：lymph node. SPV：splenic vein. SPA：splenic artery

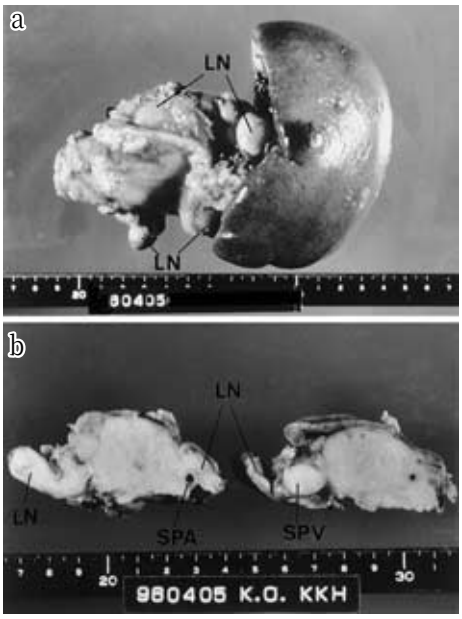

再手術後15か月目より低血糖発作を繰り返した．空腹時血中インスリン値が150μU/ml 前後を推移し肝転移巣からのインスリン分泌が疑われた．高インスリン血症による低血糖発作に対しベラパミル(内服)，ソマトスタチンアナログ（皮下注）を試みたが無効であった．病理診断につき再検討を求めた．

免疫染色：Chromogranin A（＋），α-1 Antitrypsin（＋），Gastrin（＋），Cytokeratin 19（－），Synaptophysin（－），Insulin（－）．

臨床経過も考慮し最終的に ICT と確定した．

肝転移に対する治療経過：ADR, CDDP による動注療法で低血糖発作は一時的に消失したが，転移巣は徐々に増大しガストリン値も上昇した（＞10,000pg/ml）．そこで，Streptozotocin（Zanosar®，Upjohn，USA：以下，STZ と略記）による動注療法を週１回で開始した．血中ホルモン値は著明に減少し臨床症状も

Fig. 4　A）Magnified view of the tumor tissue shows clear demarcation by a fibrous capsule. A metastatic nodule（arrow）was attached to the main tumor.（HE stain）
B）Microscopic findings were characterized by solid and papillary proliferation of the tumor cells, abundant vasculature, hyalinization of perivascular connective tissues and foamy degeneration of the tumor cells.（HE stain,　×200）

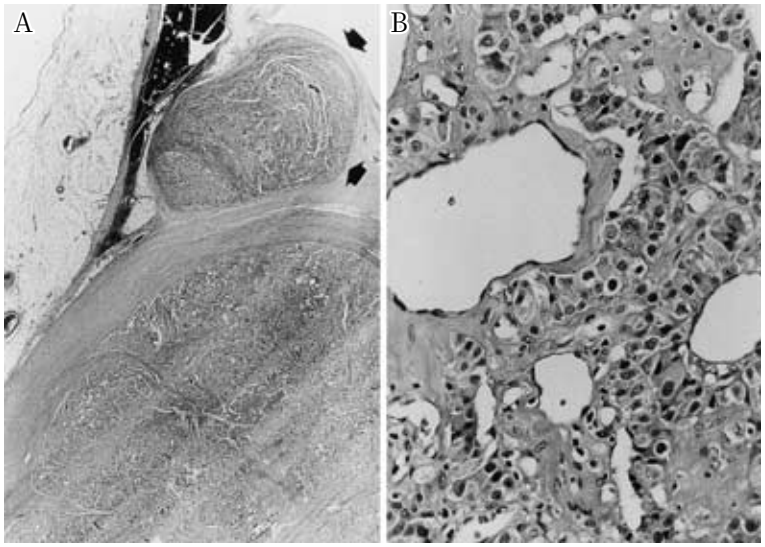

Fig. 5　Follow-up CT taken 16 months after the 2nd operation demonstrated deterioration of liver metastases without response to intraarterial infusion of ADR and CDDP.

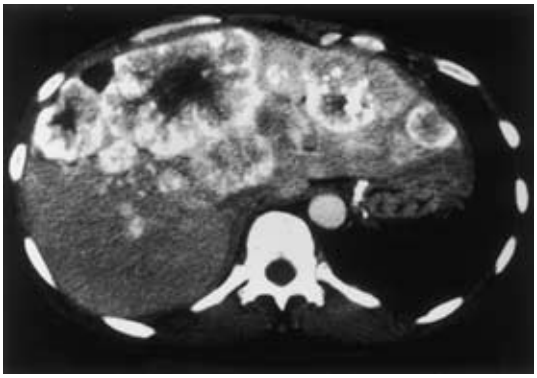

Fig. 6　Serum hormone levels increased gradually despite repeated chemotherapy with ADR and CDDP. However, intraarterial administration of streptozotocin dramatically reduced the hormone levels and improved her clinical condition. C denotes intraarterial chemotherapy with ADR and CDDP.

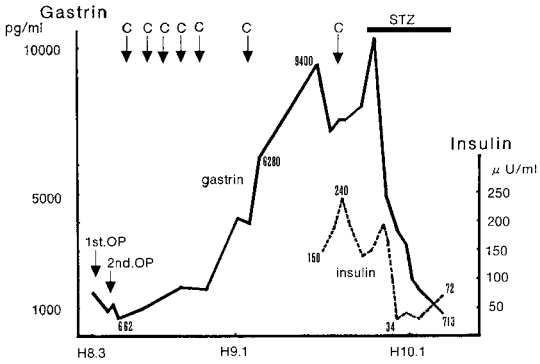

改善した（**Fig. 6**）．ただし，画像上は不変であった．動注８回目頃よりSTZによる高血糖が出現したため，インスリン皮下注による血糖コントロールを要した．現在，ペンフィル30R®で血糖は安定しており，一方でSTZの隔週動注を続行し臨床経過は極めて良好である．

考　　察

本症例の臨床経過にはいくつかの興味深い側面があり，これらを中心に考察を進めたい．まず第１に特異的な発症様式である．膵体尾部腫瘍が脾静脈を完全閉塞したことで局所的な門脈圧亢進症が発生し，胃静脈瘤発生から破裂に至った経緯は注目に値する．脾静脈の閉塞は通常Left-sided portal hypertensionを来たし，胃静脈瘤の発生につながることが知られている[2)]．

膵疾患とくに慢性膵炎や仮性嚢胞，膵癌では脾静脈の閉塞は時に見られるが，ICT による閉塞，しかも腫瘍塞栓によるものは極めてまれであり，同様の発症様式を示した症例は文献上，1例のみであった[3]．

第2に診断過程の変遷である．SPEN(膵癌取扱い規約では solid cystic tumor に相当）は比較的若年女性に好発し，画像診断で発見されることの多い疾患で，他臓器浸潤や転移，術後再発はなく予後良好とされている[4]．発生頻度はかなりまれとされていたが，本疾患概念の認識および画像診断の進歩により発見率が上昇し，非定型的な SPEN も散見されるようになってきた．つまり，膵実質，十二指腸への浸潤や門脈，肝動脈への浸潤を示す症例に加え，肝転移，リンパ節転移，術後再発を来たした症例[5)~7)]もみられ，malignant potential の高い亜群が存在すると思われる．画像診断に関しても一般には，血管造影上 hypovascular で血管増生や腫瘍濃染は軽度であるが[4]，hypervascular に描出され主要血管の encasement を呈する症例[7]も報告されている．本症例では胃潰瘍の既往，血中ガストリン値の上昇，画像所見より gastrinoma との鑑別が重要となるが，特徴的な病理組織学的所見を重視して SPEN と診断した．ただし，上述のごとく非定型的な亜群に属すると考えた．

SPEN の発生については acinar cell 起源説，ductal cell 起源説，内・外分泌のいずれにも分化しうる multipotential な primitive cell 由来とする説が挙げられる．いまだ確証されていないが，症例報告の蓄積により細胞起源は primitive cell 由来で一般に外分泌細胞への分化を示す傾向が強いとする説が支持されつつある[4)7)]．症例によっては内分泌細胞への分化を示すこともあり，SPEN はかなり多様な病態を呈しうると考えられる．以上の点を踏まえ，本症例では内分泌方向への分化が優位に進んだ，臨床的には malignant potential の高い SPEN と認識し経過観察した．ところが，頻回の低血糖発作と高インスリン血症が明らかとなった時点で，ICT の可能性を再考した．組織像での鑑別は困難であったが，免疫染色での Chromogranin A 陽性所見を重視し ICT の最終診断に至った．免疫染色の検体は再手術時のものであるから，当初はガストリンのみの分泌であったが，腫瘍の増大とともに異時性にインスリン分泌能力を獲得したと考えられる．一般に ICT の大部分は2種類以上のホルモンを産生することが知られており，また同一の腫瘍細胞あるいは分泌顆粒に異なった2種のホルモンが検出されることもある[8)9)]．

第3に，肝転移および随伴する高インスリン血症に対する治療戦略である．SPEN でも ICT でも可能であれば肝切除が第1選択だが，本症例のように切除不能の場合には抗癌剤治療（全身投与または動注），経肝動脈的塞栓術，対症療法のみ，肝移植[10]の治療選択肢が考えられる．SPEN は肝転移を来すことがまれなため，SPEN の肝転移に対する治療方針に言及した報告は少ない[11)12)]．これらを参考に SPEN と診断されていた時点では ADR，CDDP の動注療法を試み，さらに肝外側区域枝の塞栓術も併施したが，治療抵抗性で転移巣は増大し，血中ガストリン値も上昇し続けた．SPEN のホルモン依存性を示唆した報告[13]や切除不能の肝転移例に対する Tamoxifen 投与の有用性を示した報告[14]もあり，次に抗エストロゲン剤の投与を考慮していた．その後 ICT と診断され，高インスリン血症による低血糖発作が顕著になったため，肝転移に対する治療が急務となった．しかし ICT の肝転移に対する薬物療法は確立されておらず，種々の治療薬が試行されている現状である[8]．高インスリン血症による低血糖に対してはベラパミル（Ca ブロッカー）とソマトスタチンアナログの有用性が知られているが[15)16)]，いずれも低血糖発作を抑制出来なかった．そこで膵β細胞を DNA 合成阻害により特異的に破壊し，抗腫瘍効果を示すとされる STZ に注目した．通常 STZ は全身投与されるが，副作用の軽減と抗腫瘍効果の増大をねらって経肝動脈的投与を選択し，動注療法を一定期間継続させるために大腿動脈より固有肝動脈へアンスロン® PU カテーテル（東レ）を留置した．STZ の動注療法は Kahn ら[17]や Sata ら[18]が試みているが，定期連用している報告は見あたらない．投与量や投与間隔に関する明確な記載はなく，我々は1回1.0g 週1回で4週投与し，その後は隔週投与とした．STZ 開始後6か月経過した現在，画像上の改善は認めていないが，ホルモン値は著減し低血糖発作は完全に消失した．血中インスリン値は完全には正常化されていないが，これにはプロインスリンなどの前駆ホルモンが含まれていると推測している．動注療法後に生じた STZ による糖尿病もインスリン皮下注でコントロール可能であり，投与回数を重ねても糖尿病が増悪する傾向は認めていない．今後も厳重な経過観察下で，STZ の動注療法を継続していく予定である．

文　献

1）Solcia E, Capella C, Kloppel G：Tumors of the

pancreas. Atlas of Tumor Pathology. Vol. 20. 3rd Ed. AFIP, Washington, 1997, p120—129
2) Keith RG, Mustard RA, Saibil EA：Gastric variceal bleeding due to occlusion of splenic vein in pancreatic disease. Can J Surg **25**：301—304, 1982
3) Watase M, Sakon M, Monden M：A case of splenic occlusion caused by the intravenous tumor thrombus of nonfunctioning islet cell carcinoma. Surg Today **22**：62—65, 1992
4) 諸星利男，石井　博，清水浩二ほか：膵 Solid Cystic Tumor の診断と治療．外科　57：790—795, 1995
5) Zinner MJ, Shurbaji MS, Cameson JL：Solid and papillary epithelial neoplasms of the pancreas. Surgery **108**：475—480, 1990
6) 前多松喜，夏目篤二，山本明美ほか：浸潤増殖を示した膵の Solid and Cystic Tumor の１例．日臨細胞会誌　**33**：726—731, 1994
7) 浅利　靖，島津盛一，西村博行ほか：巨大な膵の Solid and Cystic Tumor の１症例．日消外会誌 **24**：2461—2465, 1991
8) 川原田嘉文，矢野隆嗣：膵内分泌腫瘍．臨消内科 **10**：1109—1120, 1995
9) Rosai J：Ackerman's Surgical Pathology. 8th Ed. Mosby, St. Louis, 1996, p990—999
10) Lang H, Jurgen K, Weimann OA et al：Liver transplantation for metastatic neuroendocrine tumors. Ann Surg **225**：347—354, 1997
11) Matsuda Y, Imai Y, Kawata S et al：Papillary-cystic neoplasm of the pancreas with multiple hepatic metastases. Gastroenterol Jpn **22**：379—384, 1987
12) Strauss JF, Hirsh VJ, Rubey CN et al：Resection of a solid and papillary epithelial neoplasm of the pancreas following treatment with Cis-Platium and 5-Fluorouracil. Med Pediatr Oncol **21**：365—367, 1993
13) Nishimura K, Tsuneyoshi M：Papillary cystic tumor of the pancreas. Is it a hormone-dependent neoplasm? Pathol Res Pract **189**：521—526, 1993
14) Sclafani LM, Reuter VE, Coid DG et al：The malignant nature of papillary and cystic neoplasm of the pancreas. Cancer **68**：153—158, 1991
15) Ulbrecht JS, Schmeltz R, Aarons JH et al：Insulinoma in a 94-year-old woman：Long-term therapy with verapamil. Diabetes Care **9**：186—188, 1986
16) 紅粉睦男，真尾泰生，伊古田明美ほか：ソマトスタチン・アナログが低血糖に対して奏効したインスリノーマの１例．糖尿病　**35**：843—849, 1992
17) Kahn CR, Levy AG, Gardner JD et al：Pancreatic cholera：Beneficial effects of treatment with streptozotocin. N Engl J Med **292**：941—945, 1975
18) Sata N, Kimura W, Kanazawa T et al：Malignant insulinoma causing liver metastasis 8 years after the initial surgery. Jpn J Surg **25**：640—642, 1995

A Successful Case of Neuroendocrine Tumor of the Pancreas Treated by Streptozotocin

Satoshi Nagayama, Hisanori Matsushiro*, Taisuke Hori, Toshihiro Nagai, Hirohiko Yamabe* and Kazuhisa Ohgaki

Department of Surgery, Kyoto Police Hospital
*Laboratory of Anatomic Pathology, Kyoto University Hospital

A 49-year-old woman was admitted because of nausea and epigastralgia. Esophagogastrointestinal fiberscopy revealed a gastric varix located in the fundus and a moderate amount of coagulum in the stomach without evidence of active bleeding. On the 2nd hospital day, she went into hypovolemic shock due to rupture of the gastric varix. CT scanning demonstrated a pancreatic body tumor involving the splenic vein, which resulted in left-sided portal hypertension causing the gastric varix, along with multiple liver metastases. An emergency proximal partial gastrectomy was performed. A wedge biopsy of the pancreatic tumor suggested the diagnosis of a solid and papillary epithelial neoplasm. After her recovery, distal pancreatectomy with splenectomy was performed for debulking of the tumor. Intraarterial infusion of anti-cancer drugs including doxorubicin and cisplatin failed to improve the liver metastases. A preoperative biochemical study revealed an elevated serum level of gastrin（1,560pg/ml), which increased markedly with growth of the metastatic liver tumors（>10,000pg/ml). She frequently experienced hypoglycemic attacks due to hyperinsulinemia（150μU/ml). On histological review of surgical specimens, a final diagnosis of an islet cell tumor was established. The hyperinsulinemia could not be controlled by the administration of either Ca blockers or somatostatin analogs. Intraarterial infusion of streptozotocin was initiated, with marked improvement in hormone levels and her clinical condition. We report this case focusing on 3 major topics including the specific symptoms found at the onset of the disease, the process to the final pathological diagnosis and the treatment strategies for liver metastasis of neuroendocrine tumors.

Reprint requests：Satoshi Nagayama　Department of Surgery, Kyoto Police Hospital
14 Koyama-kitakamifusachyo, Kitaku, Kyoto, 603-8142 JAPAN