日消外会誌　32（7）：2025～2029，1999年

症例報告

回腸 gastrointestinal autonomic nerve tumor の1例

東邦大学第2外科，同　第1病理*

高塚　純　石井　貴士　張　澤安*　土屋　勝　肥後平一郎
若松　茂樹　島田　長人　柴　忠明　秋間　道夫*

Gastrointestinal autonomic nerve（GAN）tumors は Plexosarcoma とも呼ばれ消化管間葉系腫瘍に属するまれな腫瘍である．我々は免疫組織化学および電顕病理学的検索で小腸 GAN tumor と診断した症例を経験したので報告する．症例は46歳の女性で，腹痛と体重減少を主訴に受診した．超音波検査，CT 検査で回腸に充実性腫瘍を認め，上腸間膜動脈造影で回腸動脈分岐に腫瘍濃染像を確認し回腸腫瘍と診断し回盲部切除を施行した．免疫組織学的に vimentin, neuron specific enolase, synaptophysin, S-100蛋白，neurofilament が陽性で電顕的に神経分泌顆粒の存在と未発達の細胞間接合部などが認められ GAN tumor と診断した．GAN tumor の報告はこれまで4例あるが回腸 GAN tumor の報告は，我々が検索しえた限りでは自験例が最初である．

Key words： gastrointestinal autonomic nerve tumor, plexosarcoma, ileum

はじめに

消化管の神経腫瘍は小腸ではまれで，その中でも自律神経腫瘍 gastrointestinal autonomic nerve tumor（以下，GAN tumor と略記）はきわめてまれである．診断は通常の光顕や免疫組織学的所見での鑑別は困難であり，電子顕微鏡的検索が必要とされている．われわれは回腸に発生した GAN tumor と思われる1切除例を経験したので文献的考察を加えて報告する．

症　例

患者：46歳，女性

主訴：腹痛，体重減少

既往歴：平成6年45歳の時，メニエール氏病にて治療を受けたが他には特記すべきことなし．

家族歴：特記すべきことなし．

現病歴：平成7年10月頃より上記主訴を自覚し近医受診，胃内視鏡，大腸内視鏡検査施行するも異常は認められなかった．しかしその後も間欠的腹痛が持続したため，精査目的にて平成8年4月3日当科紹介入院となった．

入院時現症：身長162cm，体重42kg，栄養状態中等度，眼瞼結膜は軽度の貧血を呈していたが，球結膜に黄疸はない．表在リンパ節腫大や皮膚病変は認められず，頭頸部，胸部に異常所見なし，腹部所見では肝脾腫はないが，右下腹部に約3cm の弾性硬で，圧痛を伴う可動性のある腫瘤を触知した．

＜1999年1月27日受理＞別刷請求先：高塚　純
〒143-8541　東京都大田区大森西6―11―1　東邦大学医学部第2外科

入院時検査所見：白血球数7,900/mm^3，赤血球数408×10^4/mm^3，ヘモグロビン値10.3g/dl，とわずかに低色素性貧血を認め便潜血（＋）であったが，その他血液生化学検査，尿検査では異常を認めず，腫瘍マーカ（AFP, CEA, CA19-9）も正常範囲にあった．心電図，肺機能，胸腹部単純X線に異常所見は認めなかった．また上部消化管内視鏡検査と大腸内視鏡検査でも異常を認めなかった．

腹部超音波検査所見：右下腹部の圧痛部に一致して可動性のある3.6×4.3cm の境界明瞭な楕円形の低エコー像を認め石灰化を伴っていた（**Fig. 1A**）．

腹部 CT 所見：右下腹部の小腸に連続する low density の石灰化を伴った腫瘤像を認めた（**Fig. 1B**）．

上腸間膜動脈造影検査所見：回腸動脈分岐に新生血管に富んだ腫瘍濃染像を認めた（**Fig. 2**）．

これらの所見より，回腸腫瘍と診断し，1996年4月30日開腹手術を施行した．

手術所見：腫瘍は回腸末端より6cm 口側の下部回腸に，4×5cm の漿膜浸潤を伴った全周性で弾性硬の腫瘍を認め，腸間膜を含め回結腸部分切除を施行した．

摘出標本：腫瘍は腸管内部に隆起し，潰瘍形成を伴った Borrmann III type 様で，断面は黄白色を呈していた（**Fig. 3A**）．

病理組織学的所見：腫瘍は回盲弁より4cm の回腸に存在し，径約4cm で全周性の腫瘍として存在していた．腫瘍は粘膜下，あるいは筋層にその主座を有しており腫瘍中心部以外の粘膜は保たれている．腫瘍中心部は壊死に陥り空洞を形成している（**Fig. 3B**）．

光顕所見：HE 染色で腫瘍の大部分は楕円形の核を

Fig. 1　A：The ultrasonography of right lower abdominal quarrent revealed a well-defined hypoechonic mass with diameter of 3.6×4.3 cm. Inside, irregular hyperechonic regions and hypoechonic regions were noted.
B：Abdominal computed tomography（CT）scan demonstrated the solid mass with the calcification at the right lower quarrent region.

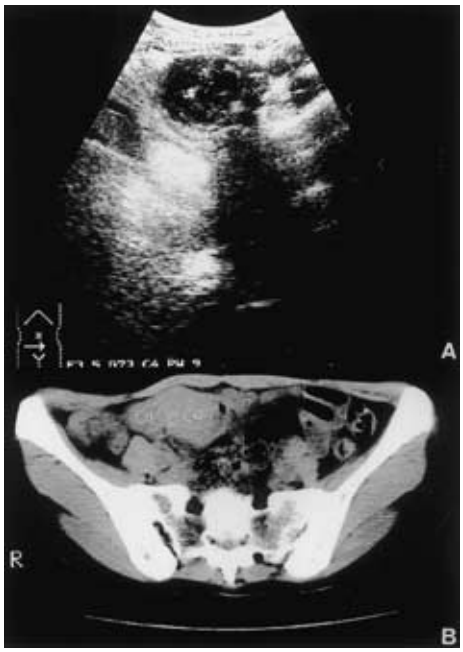

有する細胞質に乏しい小型の腫瘍細胞で占められそれらは充実性配列を示し，核分裂像やロゼット形成も認められる（**Fig. 4A**），また紡錘形の腫瘍細胞が錯綜配列を示す部分や（**Fig. 4B**），好酸性の類円形腫瘍細胞がリボン状配列を示す部分（**Fig. 4C**），や，類骨形成を示す部分（**Fig. 4D**）を部分的に認め，多彩な組織像を示していた．これらの構造は相互に移行しており類骨組織は反応性というより腫瘍の分化と考えられた．明らかな ganglion cell への分化は認められなかった．免疫組織化学検討では desmin, actin は陰性であったが，S-100蛋白，neuron-specific enolase（NSE）は強陽性を示しており（**Fig. 5A,B**），また vimentin, synaptophysin, neurofilament，も陽性を示し明らかに神経原性の組織所見を呈していた（**Table 1**）．

電顕所見：腫瘍細胞はほとんど細胞間隙を示すことなく密に配列し，未発達な細胞間結合装置（⇧）の存在と電子密度の高い神経分泌顆粒（↑）を認めた（**Fig. 6A,B**）．

以上の所見から回腸原発 malignant gastrointestinal autonomic nerve tumor の範疇に入る腫瘍と考えられた．

Fig. 2　Superior mesenteric angiography demonstrated the hypervascular tumor stain which was supplied by the Iliac artery.

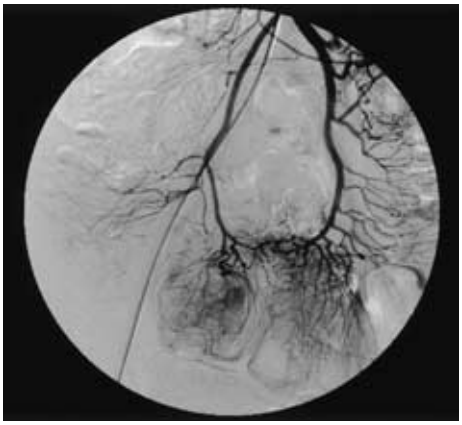

Fig. 3　A：The resected specimen shows a Borrmann type 3 tumor measuring 4.2×5.1 cm in size at the end of the Ileum.
B：Cross section of the lesion showing a well circumscribed white yellow submucosal tumor with central necrosis.

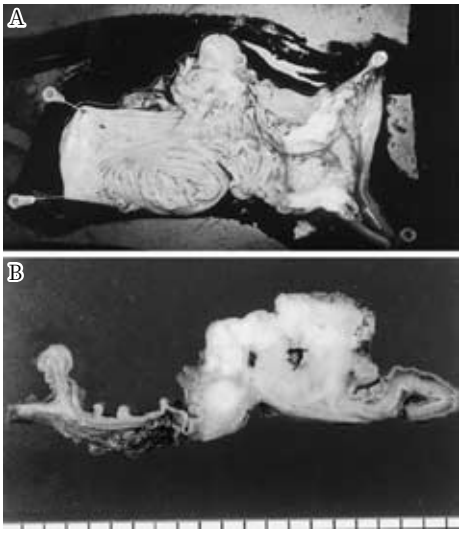

術後経過：術後経過は良好であり37病日に退院したが，外来で経過観察中，4 か月後に肝転移再発をきたし 8 か月後に死亡した．

考　察

GAN tumor は消化管間葉系腫瘍（gastrointestinal

Fig. 4　Light microscopic features：Most of the neoplastic cells show moderate nuclear pleomorphism and hyperchromasia. Rare rosettes were found in some areas（A）. Interlacing fascicles of spindle shaped cells were present in some areas（B）. In other areas, the lesion is comprised parallel arrangement with eosinophillic intercellular stroma（C）. Some areas revealed osteoid formation（D）.（H. E. staining, ×250）

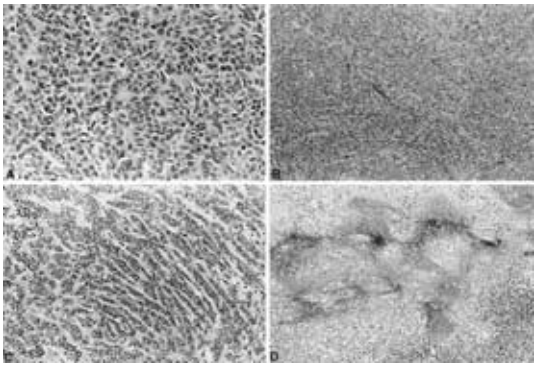

Fig. 5　Tumor cells have diffusely and intensely positive reactions for S-100 protein（A）, and neuron-specific enolase（B）(immunostaining. ×250)

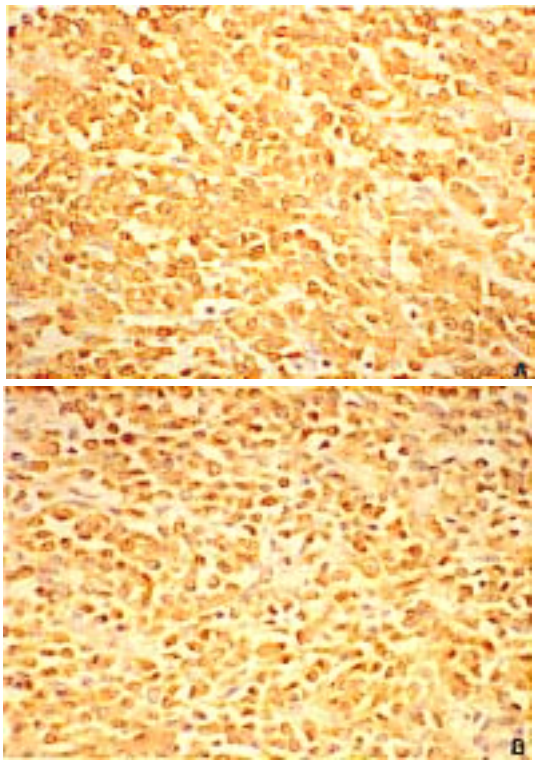

stromal tumor：以下，GIST と略記）に属し，その自律神経叢に発生するまれな腫瘍である[1]．この腫瘍は最初 Herrera ら[2]により1984年 malignant enteric plexus tumor（plexosarcoma）として報告された．Walker らは胃や小腸においてこれと非常に類似した組織所見を示す腫瘍を1986年に gastrointestinal autonomic nerve tumor と命名して報告して以来，この名称が広く用いられるようになっている[3]．小腸に発生する悪性腫瘍は消化管悪性腫瘍の0.3%～4.9%を占めるにすぎず[4]，その中で GAN tumor はきわめてまれな疾患である．我々が検索した限りでは，現在まで世界で50例[5)6)]，本邦で自検例を含めて４例の報告がみられるのみで[7]，そのうち２例は抄録による報告である[8)9)]．年齢は10歳から85歳まで平均56.4歳，男女比は男性31例，女性19例，約３：２で男性に多い．発生部位は小腸が30例（60%）と最も多く内訳は空腸13例（26%），回腸12例（24%），十二指腸５例（10%）である．次に胃が16例（32%）で多く，小腸と胃で92%を占めている．ほかには食道１例，腸間膜１例，後腹膜２例である．本邦では胃，十二指腸，大腸に１例ずつ報告されているが，小腸では本症例が本邦初である．主な症状は他の GIST と同様で腹痛，腫瘤触知，消化管出血などである．診断は小腸造影，腹部血管造影，超音波検査，CT，MRI などが有効である．本症例も超音波検査，CT，上腸間膜動脈造影が有効であった．

組織学的にはきわめて多様な形態を示すため特徴的なものはなく，通常の HE 染色では平滑筋腫，平滑筋肉腫，Schwannoma，ganglioneuroma など他の GIST との鑑別は不可能で，確定診断には免療組織化学と電子顕微鏡的検索が必須である．免疫組織化学的検索では，文献的には vimentin がほとんどすべてに陽性で（98%），NSE（82%），synaptophysin（52%），S-100蛋白（29%），neurofilaments（26%）などの陽性率が高いが，chromogranin（12%），vasoactive intestinal polypeptide（14%），などが陽性の症例が見られる．しかし，desmin や actin などの平滑筋由来の蛋白の陽性例は認められていないことから[10]，平滑筋由来腫瘍との鑑別は困難ではない（Table 2）．しかし schwannoma や ganglioneuroma などの他の神経由来腫瘍との鑑別にはさらに電顕による検討が重要である．Meis ら[11]は悪性 schwannoma における S-100蛋白の陽性率は56%（28例/50例）NSE 陽性率は26%（５例/19例）と報告しており，GAN tumor に比べ S-100蛋白の陽性率は高く，NSE 陽性率は低い．ganglioneuroma は腹部交感神経，副腎髄質，縦隔洞などに好発する良性腫瘍とされ，消化管における発生は少ない[12]．しかし確定診断には

Table 1　Immunohistochemical findings

Antigens	Results
S-100 protein	＋＋＋
Neuron-specific enolase（NSE）	＋＋＋
Vimentin	＋＋
Synaptophysin	＋
Neurofilament	＋
Glial fibrilary acidic protein（GFAP）	－
Chromograin	－
Vasoactive intestinal polypeptide（VIP）	－
Desmin	－
Actin	－
Serotonin	－
Keratin	－
Epithelial Membrane Antigen（EMA）	－

さらに電顕による検討が必須である．この腫瘍の特徴的な所見は神経分泌顆粒を有すること，神経管の存在，指状に複雑にからみにあった（interdigitation）細胞突起と未発達な細胞間接合部を持つこととされている[10)13)14)]．schwannoma による電顕的特徴は確定的なものはないとされているが，細胞質の突起が豊富，基底板の存在，幻弱な接着装置を持つなどが特徴とされている[15)]．本症例は光顕的には紡錘形腫瘍細胞が錯綜配列を示し，腫瘍細胞の細胞質は好酸性で核は紡錘形から類円形に腫大しており，また類骨形成を示す部分などきわめて多岐にわたる組織像を呈し，免疫組織化学的検索では vimentin や神経系マーカーである NSE, synaptophysin, S-100蛋白, neurofilament が陽性で神経原性由来の特徴を示し，電顕的には明らかな神経分泌顆粒の存在と未発達な細胞間接合部などが認められた．これらの所見から GAN tumor が最も考えられた．

本症の治療は外科的選択が第１とされている．化学療法や放射線治療は症例数が少ないため明らかでないが，他の悪性 GIST と同様に期待できない．予後は不良で，文献的に経過観察のできた36例のうち，25%（9例）が９か月～26か月以内（平均12.6か月）に死亡している．生存している27例中，59%（16例）は局所再発や腸間膜，腹膜そして肝転移をきたしている．最も多い転移は肝転移で約50%を占めている．本症例も術後３か月後に肝転移をきたし９か月後に死亡している．GAN tumor は小腸原発が多く（60%）部位的に診断しにくいため早期に発見することが困難でありこれが予後に影響していることも考えられる．腹痛，腫瘤触知，消化管出血などの症状が持続する場合には小腸腫瘍も考慮すべきである．そして小腸腫瘍の中でも GAN tumor ら予後がきわめて不良であり，その診断，治療に注意する必要がある．

Fig. 6　Electron micrograph shows the characteristic membrane-bound neurosecretory granule（solid arrows）and intercellular attachment（empty arrow）．A（×25,000），B（×38,000）

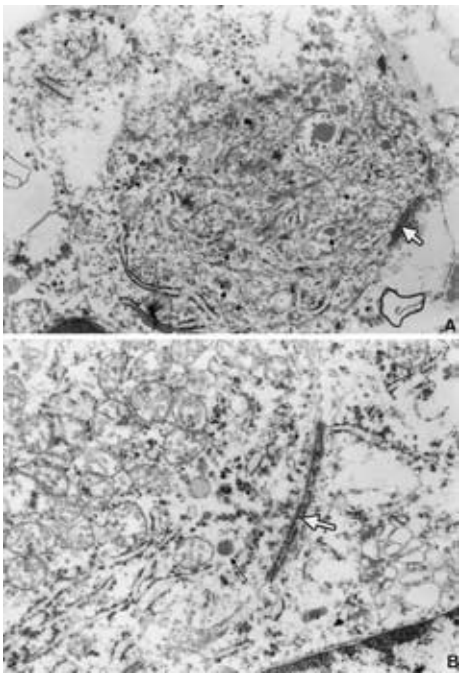

Table 2　Summary of immunohistochemical findings of 50 reported cases

Antigens	No. of cases studied	No. of positive cases	Incidence (%)
Vimentin	47	46	98
NSE	50	40	80
Synaptphysin	41	21	51
S-100 protein	48	14	29
Neurofilaments	35	9	26
Chromogranin	33	4	12
VIP	14	2	14
Desmin	42	0	0
Actin	28	0	0
GFAP	8	0	0
Cytokeratin	7	0	0
Serotonin	6	0	0

NSE : neuron-specific enolase,
VIP : vasoactive intestinal polypeptide
GFAP : glial fibrilary acidic protein

なお，この症例の要旨は第50回日本消化器外科学会総会にて発表した．

文　献

1) Ueyama T, Guo KJ, Hashimoto H et al：A clinicopathologic and immunohistochemical study of gastrointestinal stromal tumors. Cancer **69**：947―955, 1992
2) Herrera GA, Pinto de Moraes H, Grizzle WE et al：Malignant small bowel neoplasm of enteric plexus derivation（Plexosarcoma）―light and electron microscopic study confirming the origin of the neoplasm. Dig Dis Sci **29**：245―254, 1984
3) Walker P, Dvorak AM：Gastrointestinal autonomic nerve tumor-ultrastructual evidence for a newly recognized entity. Arch Pathol Lab Med **110**：309―316, 1986
4) Dorman JE, Edward FC, Isidore C：Malignant neoplasms of the small bowel. Am J Surg **113**：131―135, 1967
5) Lam KY, Law SYK, Chu KM et al：Gastrointestinal autonomic nerve tumor of the esophagus. A clinicophathologic, immunohistochemical, ultrastructural study of a case and review of the literature. Cancer **78**：1651―1659, 1996
6) Ojanguren I, Ariza A, Navas-Palacios JJ：Gastrointestinal autonomic nerve tumor. Further observations regarding an ultrastructural and immunohistochemical analysis of six cases. Hum Pathol **27**：1311―1318, 1996
7) 三上哲夫，寺田充彦，小田行一郎ほか：いわゆる Gastrointestinal autonomic nerve tumor の一例. 病理と臨　**13**：1455―1460, 1995
8) 小橋俊彦, 福田三郎, 山中啓司ほか：大腸に発生した Gastrointestinal autonomic nerve tumor と考えられた１例. 日消外会誌　**30**：416, 1997
9) 西岡良薫, 岩瀬俊一, 大野　玲ほか：十二指腸に発生した Gastrointestinal autonomic nerve tumor（GANT）の１例. 日消外会誌　**30**：516, 1997
10) Lauwers GY, Erlandson RA, Casper ES et al：Gastrointestinal autonomic nerve tumors. A clinicophathological, immunohistochemical, and ultrastructural study of 12 cases. Am J Surg Pathol **17**：887―897, 1993
11) Meis JM, Enzinger FM, Martz KL：Malignant peripheral nerve sheath tumor（malignant schwannomas）in children. Am J Pathol **16**：694―707, 1992
12) Fraser RG, Pare JAP, Pare PD et al：Diseases of the mediastinum. Edited by William M. et al. Diagnosis of diseases of the chest 3rd ed. Saunders, Philadelphi, 1991, p2898―2901
13) Herrera GA, Cerezo L, Jones JE et al：Gastrointestinal autonomic nerve tumors.“ Plexorarcomas ”.Arch Pathol Lab Med **113**：846―853, 1989
14) Dvorak AM：Gut autonomic nerve（GAN）tumors. Edited by Watanabe S, Wolf M, Sommers SC. Digestive disease pathology. vol 2. Field and Wood, Philadephia, 1989, p49―66
15) 広瀬隆則：悪性 schwannoma 腫. 病理と臨　**10**：410―411, 1992

A Case of Gastrointestinal Autonomic Nerve Tumor of the Ileum

Jun Takatsuka, Takashi Ishii, Ze-An Zhang*, Macaru Tuchiya,
Heiichiro Higo, Shigeki Wakamatsu, Nagato Shimada,
Tadaaki Shiba and Michio Akima*
Department of Surgery II, Department of Pathology I*, Toho University School of Medicine

Gastrointestinal autonomic nerve（GAN）tumors, also known as plexosarcomas, are a rare distinct subtype of the gastrointestinal stromal tumors. We experienced a case of small bowel GAN tumor diagnosed with immunohistochemical and ultrastructural examination. A 46-year-old woman complained of abdominal pain and body weight loss. Ultrasonographic examination and computed tomography showed a solid tumor in the ileum. Superior mesenteric arteriography showed a well stained tumor at the furcation of the ileac artery. An operation was performed after a diagnosis of an ileum tumor. Immunohistochemical examination revealed positive staining for vimentin, neuron specific enolase, synaptophysin, S-100 protein and neurofilament. Ultrastructural examination revealed neurosecretory granules and rudimentary cell junctions. These findings were consistent with those of GAN tumors Four cases of GAN tumors have been described in the literature, but our case is the first one of GAN tumors of the ileum in Japan.

Reprint requests：Jun Takatsuka　Department of Surgery II, Toho University School of Medicine
6-11-1 Ohmorinishi, Ohtaku, Tokyo, 143-8541 JAPAN