日消外会誌　32（7）：2030～2034，1999年

症例報告

多発性消化管重複症に発生した腺癌の１例

香川医科大学第２外科
木原　　実　　東島　哲也　　小関　萬里
大林　康二　　中村　健司　　西谷　暁子

多発性消化管重複症に発生した腺癌の１例を経験したので報告する．症例は74歳の女性で，突然右下腹部痛が出現した．画像検査では右下腹部に腫瘍が示された．腹部腫瘤の診断にて開腹手術を施行したところ，回盲部漿膜側に11×4cm 大の腫瘍様病変を認め，術中迅速病理検査にて腺癌と診断された．なんらかの悪性腫瘍の腹膜転移と考え，回盲部上行結腸切除術を施行した．切除標本にて腫瘍様病変は回腸と盲腸に開口する２本の重複腸管であり，そのうち盲腸に開口する重複腸管から腺癌を認めた．近年，消化管重複症の報告例は増加しているが，術前診断は困難とされている．また，本症の多発例や悪性化例の報告はまれである．自験例のごとく多発性消化管重複症に発生した癌の報告例は検索しえた限りではみられなかった．自験例が第１例目であると思われる．

Key words： multiple duplication of the alimentary tract, malignant change, tubular duplications of the ileocecum

はじめに

消化管重複症は舌根部から肛門に至る全消化管で発生しうる先天性疾患[1)]である．近年，画像診断の向上に伴いその報告例は小児例を中心に増加しており[2)～6)]，従来言われていたような決してまれな疾患とは言い難くなってきている．しかし，重複腸管の多発例[4)]や悪性化例の報告[1)7)～9)]は極めて少ない．今回，われわれは多発性に発生した回盲部重複腸管に腺癌の合併を認めた成人症例を経験したので文献的考察を加えて報告する．

症　　例

患者：74歳，女性

主訴：右下腹部痛

家族歴：兄，肝癌

既往歴：1997年１月 IIc 型早期胃癌（m 癌）にて当科で幽門側胃切除術（病理診断は高分化型管状腺癌）を受けたが，その後，癒着性イレウスとなり同年３月に空腸部の癒着剥離術が施行された．その後，他院に転院となり経過観察されていた．

現病歴：1997年11月23日右下腹部痛が出現し，精査加療目的に当科入院となった．

入院時現症：腹部は全体に平坦軟であったが，右下腹部に圧痛を伴う鶏卵大の弾性硬な腫瘤を触知した．腸雑音は正常であった．なお，嘔気，嘔吐，便秘，下痢や下血の訴えはなかった．

入院時検査成績：血液生化学検査には異常はみられなかったが，腫瘍マーカーは CEA が8ng/ml と高値を示していた．なお，CEA は胃癌の術前および術後１か月目の時点では正常範囲内であり，その後患者が転院したために以降の CEA の推移は不詳であった．

腹部超音波検査：右下腹部に辺縁に low echo band をもつ，内部が不均一な4.3×3.7cm 大の腫瘤を認めた．

腹部 CT 検査：右下腹部に不均一にエンハンスを受ける腫瘤を認め，その内部にはガス像も存在し，腸重積も疑われる所見であった（**Fig. 1**）．

腹部 MRI 検査：右腎の下方に T1強調像で低信号，T2強調像で高信号を示す腫瘤を認めた．MRI からはガーゼなどの異物である可能性も示唆された．

注腸造影 X 線検査：バリウムの逆行性通過は良好で，明らかな異常所見は認められなかった．また，同時期に施行した下部消化管内視鏡検査でも異常は指摘しえなかった．

８か月前のイレウスによる開腹術時，トライツ靭帯から回腸末端までには癒着以外に明らかな異常はみられなかったこともふまえ，右下腹部の腫瘤は消化管に近接して生じた炎症性腫瘤や原発部位不明の悪性疾患による腹膜転移，あるいはガーゼオーマなどの異物で

＜1999年２月24日受理＞別刷請求先：木原　　実
〒761-0793　香川県木田郡三木町池戸1750―1　香川医科大学第２外科

Fig. 1　Abdominal CT scan showed heterogeneous enhanced mass in the right lower abdomen.

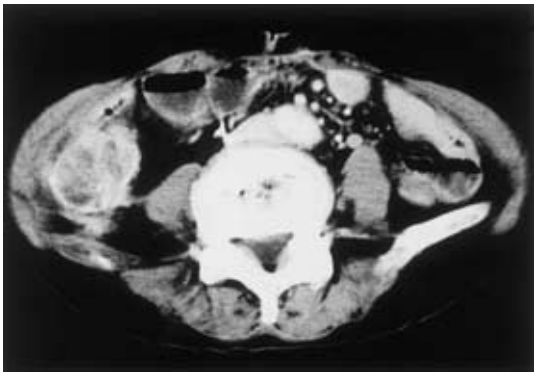

Fig. 2　Macroscopic finding of the resected specimen. a：Tubular mass lesion was looked to occurred on the cecum and the ascending colon. b：Schematic illustration of Fig. 2a.

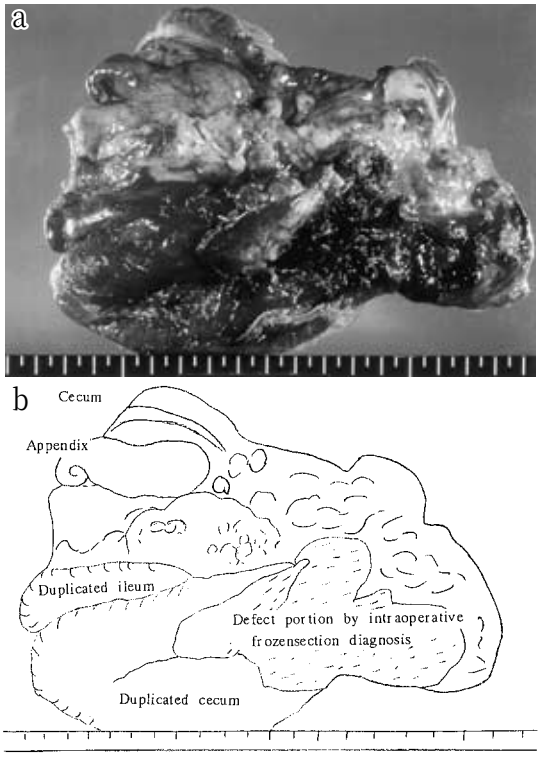

あることが考えられ，1997年12月18日開腹手術を行った．開腹時，腫瘤は全体に上行結腸漿膜側に固く癒着しており，一部は上行結腸壁に浸潤しているような印象をうけた．この腫瘤の一部を切除し術中迅速病理に提出したところ，腺癌と診断された．原発部位不明な播種性腫瘍と考え，回盲部上行結腸切除術を施行した．

Fig. 3　a：Macroscopic finding of the cut surface of resected specimen. Two tubular duplications existed on the ileocecum（arrows）. b：Schematic illustration of Fig. 3a.

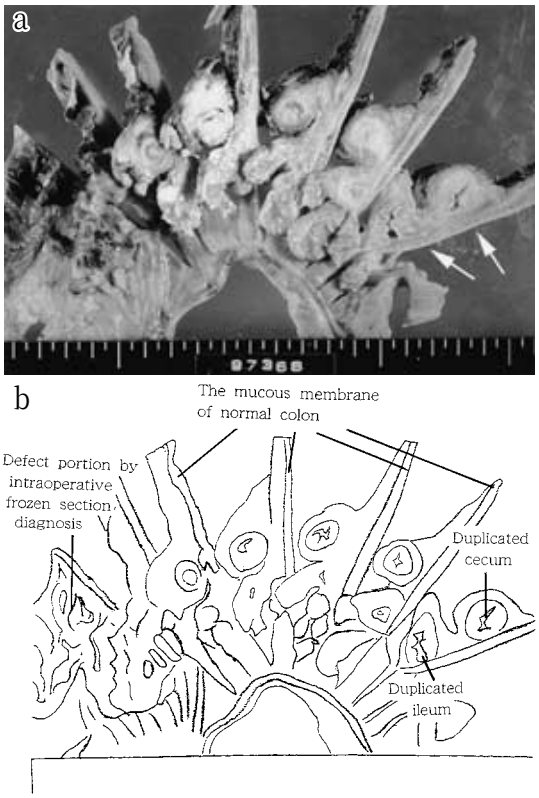

摘出標本肉眼所見：正常な虫垂とは別に盲腸から上行結腸にかけて，漿膜側に弾性硬な腫瘍様隆起性病変（14×4cm）がみられ，強固に癒着していた（**Fig. 2**）．粘膜側には病変の露出はみられなかった．割面では隆起性病変はおのおの１つの内腔をもつ２つの管状病変により形成され，別個に回腸と盲腸に開口しており，他端はいずれも盲端になっていた（**Fig. 3**）．

病理組織学的所見：本来の結腸粘膜組織以外に２種類の消化管上皮がみられた．組織学的に回腸に開口する側は回腸，盲腸に開口する側は結腸に類似しており，これらは固有筋層と漿膜を共有していた．本来の消化管とは回腸に開口する重複腸管だけが筋層を共有していた（**Fig. 4**）．盲腸に開口する側の腸管からは中分化型腺癌が生じていた（**Fig. 5**）．リンパ節転移はみられなかった．癌部の大きさは6×3cm であった．

Fig. 4　Microscopic finding of resected specimen（H. E.stain，×2）．A：epithelium of normal colon. B：epithelium of colonic duplication. C：epithelium of ileal duplication. Double duplications were invested with smooth muscle layers. In both epithelia, heterotopic gastric mucosa was not seen.

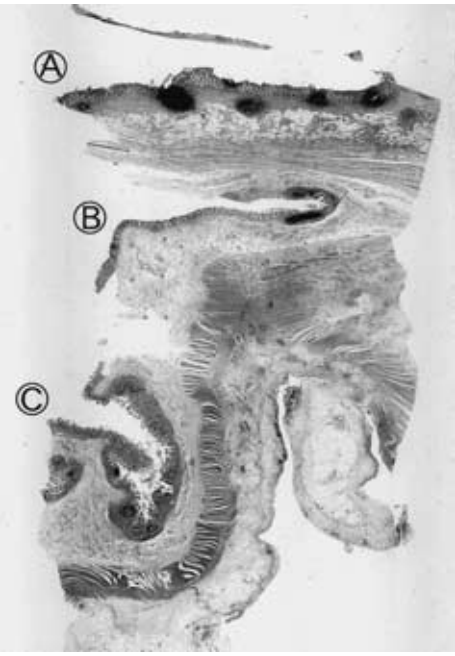

以上より，別個に回盲部と交通を有する管状型の多発性消化管重複症および，うち１つの重複腸管から発生した大腸癌と診断した．術後経過は良好であり，術後２週間で血中 CEA は正常化した．術後１年の現在，再発なく健在である．

考　　察

消化管重複症は本邦で現在までに約500例の報告があり，Potter[10]は剖検9,000例中２例に本症がみられたと報告している．消化管重複症の定義として Ladd ら[11]は①内面を消化管上皮で覆われている，②その壁内に平滑筋を含み，③本来の消化管のいずれかの部位に接し，それと筋層を共有することの３点を挙げている．今日では消化管と隣接しないものや，筋層を共有しないものも本症の範疇に含める傾向にある[2]が，自験例はいずれもこれら３点の診断基準を満たしていた．本症の発生機序は再疎通障害説[12]，部分的双胎説[13]，脊索発生障害説[14]などの諸説があるが，重複腸管の部位によって発生の機序も異なっており一元的に説明しうる説はない[1]．しかし，食道，結腸，直腸での重複症

Fig. 5　Histological finding showed adenocarcinoma（arrow）was arising from the epithelium of duplication of the cecum（H. E. stain，×200）．

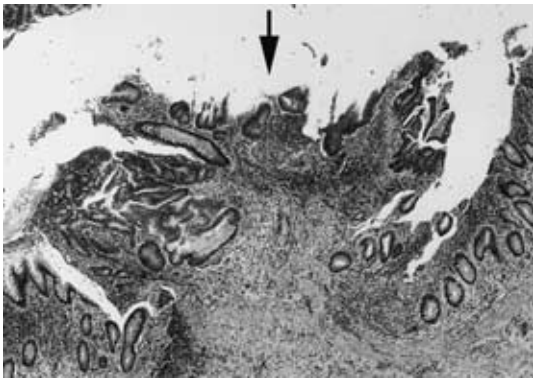

の場合には脊椎奇形の合併頻度が高いことから脊索発生障害説が有力視されている[1]．いずれにせよ，先天性疾患であり小児，とくに新生児，乳児での報告が多い[3]．

長嶺ら[3]の本邦180例の集計によると，形態的には球状型（72%）と管状型（26%）に大別され，特に管状型の多くは隣接した正常消化管との交通を有している．発生部位別頻度では回腸末端と回盲部が35%と最も多く，この部位では球状型が90%以上を占める．次いで多いのは結腸直腸の23%で，この部位では管状型が多い．また発症年齢により発生部位に差があり，最も多い部位は15歳未満では回腸末端と回盲部(45%)，15歳以上では結腸直腸（38%）であった．回腸末端と回盲部に限ると発症年齢は１歳未満が76%，15歳以上は8%であった．これは回腸末端と回盲部発生例では，大多数を占める球状型重複腸管が正常腸管を圧迫し早期に通過障害を来しやすいためとされる[3]．自験例は回盲部重複腸管であったが腫瘍化し増大するまで無症状であったのは，重複腸管が２本とも交通を有する管状型であったこと，上行結腸に沿って存在していたため大腸壁の良好な伸展性により通過障害が生じにくかったためと推測された．成人消化管重複症の症状は重複腸管の大きさや存在部位により異なるが，一般に軽微で腹部膨満，便秘，腹部腫瘤が主なものである[3]．鑑別疾患には腸重積症，粘膜下腫瘍や後腹膜腫瘍などがあり，本症の診断には消化管造影[15]や CT，エコー[16][17]が有用とされているが，実際には術前診断は困難なことが多い[1][3]．消化管に隣接する腫瘍性病変が見つかった場合には本症の存在も念頭に入れる必要があろう．

また，本症には脊椎や泌尿生殖器系奇形の合併や重複腸管上皮内に異所性胃粘膜の合併頻度が高いとの報告[3]があるが，自験例ではこれらの所見はみられなかった．

多発性消化管重複症は同一症例で2か所以上に消化管の重複が認められるものとされ，頻度は消化管重複症全体の15%にみられたとの海外での報告[18]もあるが，本邦では調べえた範囲では自験例を含めて25例の報告[4)〜6)19)20)]にすぎない．これらの症例を検討すると，多発性消化管重複症は単発性とは異なり，その80%は回腸，回盲部にみられ，しかも同一部位の近傍に多発していた．形態の組み合わせは球状のみが大部分で，球状と管状の混在が5例，管状のみは自験例を含めて2例だけであった．合併奇形の頻度は単発性が12.6%[3]に対し，多発性は25例中8例(32%)と高頻度であり，このうち5例に脊椎奇形がみられた．この5例中4例は回腸，回盲部発生例であり，小腸に生じた単発性の重複腸管にはほとんど脊椎奇形を伴わない[1]ことから，同部位に発生した消化管重複症でも単発性と多発性では発生機序が異なる可能性が示唆される．

消化管重複症では重複腸管そのものが前癌状態とする意見[7)21)]があり，本症の悪性化例の報告も散見される[1]．回盲部の重複腸管より発生した癌の最初の報告は1967年のTamoneyら[8]の腺癌の1例で，その後Heibergら[9]，Orrら[7]の報告がある．吉沢ら[1]は重複腸管の悪性化報告例20例を集計し，その発症年齢は平均46歳の若年者であり，結腸および直腸に圧倒的に多かったことを報告した．Orrら[7]は大腸の重複腸管上皮はmalignant potentialが高いと指摘した上で，悪性化しても症状発現に乏しく，発見が困難であることから，本症を発見次第，速やかに重複腸管を切除すべきと述べている．なお，多発性消化管重複症に発生した重複腸管癌は，検索したかぎりでは海外にも本邦にもその報告例は見当たらず，自験例が第1例目である．

以上，悪性化した多発性消化管重複症という極めて珍しい症例を経験したので，ここに報告した．

稿を終えるにあたり，病理学的御指導を頂きました当院第2病理学，山内　周先生に深謝いたします．

文　献

1）吉沢康男，和田信昭：消化管重複症(腸管重複症)．臨消内科　**5**：639—647, 1990
2）池田光則，佐藤元通，東権　広ほか：消化管重複症の2例—本症の定義についての考察．小児外科 **15**：241—245, 1983
3）長嶺信夫，宮城　靖，遠藤　巌ほか：消化管重複症—症例報告ならびに本邦文献報告180例の統計的観察．外科診療　**19**：466—471, 1977
4）福重隆彦，水田祥代，池田恵一ほか：多発性消化管重複症の1例．日小外会誌　**18**：1381—1386, 1982
5）平田祐造，田口智章，水田祥代：会陰部皮膚瘻を有し脊椎泌尿器系の奇形を合併した多発性消化管重複症の1例及び本邦報告例の検討．日小外会誌 **27**：762—768, 1991
6）真田　裕，安井　昭，西田佳昭ほか：特異な形態を呈したmidgut由来の多発性消化管重複症の1例．日小外会誌　**27**：85—90, 1991
7）Orr MM, Edwards AJ：Neoplastic change in duplications of the alimentary tract. Br J Surg **62**：269—274, 1975
8）Tamoney HJ, Testa RE：Carcinoma arising in a duplicated colon. Cancer **20**：478—481, 1967
9）Heiberg ML, Marchall KG, Himal HS：Carcinoma arising in a duplicated colon. Br J Surg **60**：981—982, 1973
10）Potter EL：Causes of fetal infant death. Edited by Potter EL. Pathology of the fetus and the newborn. The Year Book Publishers, Chicago, 1952, p 54—57
11）Ladd WE, Gross RE：Surgical treatment of duplications of the alimentary tract. Enterogenous cysts. Enteric cysts or ileum duplex. Surg Gynecol Obstet **70**：295—307, 1940
12）Bremer JL：Diverticula and duplications of intestinal tract. Arch Pathol Lab Med **38**：132—140, 1944
13）Ravitch MM：Hind gut duplication-doubling of colon and genital urinary tracts. Ann Surg **137**：588—601, 1953
14）Veeneklass GMH：Pathogenesis of intrathoracic gastrogenic cysts. Am J Dis Child **83**：500—507, 1952
15）Yousefzadah DK, Bicker GH, Jackson JH et al：Tubular colonic duplication. Pediatr Radiol **13**：65—71, 1983
16）Holcomb GW, Gheissari A, O'Neill JA et al：Surgical management of alimentary tract duplications. Ann Surg **210**：167—174, 1989
17）Barr LL, Hayden CK, Stansberry et al：Enteric duplication cysts in children：are their ultrasonographic wall characteristics diagnostic? Pediatr Radiol **20**：326—328, 1990
18）Bower RJ, Sieber WK, Kiesewetter WB：Alimentary tract duplications in children. Ann Surg **188**：669—674, 1978
19）田中淳司，田村康史，大饗由之ほか：多発性胃重複

症の１例．日消病会誌　**82**：2120―2124, 1985
20）大西秀哉, 加藤雅人, 高嶋雅樹ほか：多発性胃重複症の１例．日消外会誌　**30**：2000―2003, 1997
21）Gibson TC, Edwards JM, Shafig S：Carcinoma arising in a rectal duplication cyst. Br J Surg **73**：377, 1986

A Case of Adenocarcinoma Arising in Multiple Duplication of the Alimentary Tract

Minoru Kihara, Tetsuya Higashijima, Masato Koseki, Yasuji Obayashi,
Kenji Nakamura and Akiko Nishitani
Second Department of Surgery, Kagawa Medical University

A case of adenocarcinoma arising in multiple duplication of the alimentary tract is reported. A 74-year-old woman complained of a sudden onset of abdominal pain in the right lower abdomen suddenly. Diagnostic images suggested a tumor in the same location. Laparotomy revealed a lesion growing like an extramural tumor, the size of 11×4 cm in the ileocecum. Rapid intraoperative frozen section diagnosis was adenocarcinoma. The lesion was thought to be metastatic carcinoma. Resection of the ileocecum and ascending colon was performed. Macroscopically and histopathologically, the lesion consisted of the alimentary tract had two duplicated tracts. Histopathological findings also showed that adenocarcinoma was arising in one of the duplication. It is very difficult to diagnose duplication of the alimentary tract preoperatively because of its uncharacteristic patterns in symptoms and examinations. Cases described of this disease have been increasing, but cases with multiple or malignant changes are very rare. There has been no case of neoplastic change in multiple duplication of the alimentary tract in literature to the best of our knowledge. This case is the first reported.

Reprint requests：Minoru Kihara　Second Department of Surgery, Kagawa Medical University
1750-1 Miki-cho, Kita-gun, Kagawa, 761-0793 JAPAN