日消外会誌　32（7）：2035～2039，1999年

症例報告

大量下血にて発症した単純性小腸潰瘍4例の検討

高山赤十字病院外科，同　病理*

福井　貴巳　横尾　直樹　吉田　隆浩
田中　千弘　加藤　達史　東　久弥
白子　隆志　山口　哲哉　岡本　清尚*

下血にて発症する小腸潰瘍はまれな疾患である．筆者らは，緊急開腹術にて単純性小腸潰瘍からの出血であることを究明しえた4例を経験したので報告する．症例は44歳の女性，65歳の男性，54歳の男性，67歳の女性．いずれも主訴は下血．術前検索で，胃・十二指腸・結腸・直腸よりの出血は否定．全例緊急開腹術施行下，術中内視鏡にて小腸潰瘍よりの出血を確認後，病巣を含めて腸切除術を施行．組織学的には，いずれもUl-II～IIIの良性潰瘍で，単純性小腸潰瘍と診断された．小腸潰瘍の術前確定診断を得ることは非常に困難である．したがって，高度な貧血をきたす下血を認めながら，消化管検査にて原因を究明しえない症例においては，小腸潰瘍からの出血の可能性も念頭におき，診断と治療を兼ねた開腹術下小腸内視鏡の施行を考慮すべきであると考えられる．

Key words： simple ulcer of small intestine, bloody stool, intraoperative endoscopy

緒　言

小腸潰瘍は比較的まれな疾患である．とりわけ，下血にて発症した単純性小腸潰瘍の報告例は少なく，全例，原因不明の消化管出血として緊急開腹術が施行されている[1)～4)]．これは，通常の消化管造影や内視鏡検査では，その出血部位の同定が困難であることに起因している．今回筆者らは，慢性潰瘍性疾患合併のない下血例で，緊急開腹術にて単純性小腸潰瘍からの出血であることを究明しえた4例を経験したので，若干の文献的考察を加えて報告する．

症　例

4症例の年齢，性別，主訴，既往歴は**Table 1**に示すとおりであり，家族歴には特記すべきことはなかった．入院時，全例に貧血を認めたが，症例3を除きvital signは安定していた．入院時の血液生化学検査上の異常値は**Table 1**に示す．また，入院時現症は症例3で口腔内アフタを認めた以外，いずれの症例もBehcet病に随伴する皮膚症状，眼症状，外陰部潰瘍は認めなかった．さらに，症例4ではBehcet病に特異的とされる針反応は陰性であった．

＜症例　1＞

現病歴：1991年10月5日，タール便を認めたため当院内科へ入院した．

入院後経過：注腸透視，胃・大腸内視鏡，出血シンチグラフィー，小腸造影，血管造影などを施行したが，出血源は同定できなかった．以後小康状態にあったが，11月8日に再出血をきたしたため，11月9日，開腹術を施行した．

手術所見：下腹部正中切開にて開腹するに，腹水や血液の貯留はなく，腫瘍や潰瘍などの明らかな病変は認められなかった．経口的に内視鏡を挿入して検索するに，Treitz靭帯より肛門側へ約100cmの部位までの間に，潰瘍を散在的に多数認めたため，同部空腸を部分切除した．

肉眼所見：粘膜面に1.0cm以下のUl-IIIの潰瘍を多数認めた．

病理組織所見：Ul-IIIの潰瘍を認めた（**Fig. 1A**）．軽度の炎症所見は認めたが，悪性所見，血栓などの特異的な変化は認められなかった．

術後4日間は安定していたが，術後5日目に発熱と意識障害を生じ，呼吸不全に陥ったため，気管内挿管下人工呼吸器管理を行った．ステロイドパルス療法なども施行したが，徐々に呼吸不全，腎不全が進行し，術後14日目に死亡した．なお，病理解剖にて，両肺出血，腎萎縮，空腸潰瘍，脳浮腫を認めた．

＜症例　2＞

現病歴：1995年2月19日，下血を認めたため当院救

＜1999年1月27日受理＞別刷請求先：福井　貴巳
〒506-8550　高山市天満町3―11　高山赤十字病院外科

Table 1　Four cases of simple ulcer of small intestine in Takayama Red Cross Hospital

Case	Age, Gender (Height/BW)	Chief Complaint	Past History	Abnormal Laboratory Findings	Preoperative Examination	Onset ～ Operation (days)	Operation Mode	Location of Ulcer
1	44, F (153/52)	bloody stool	Predonine p.o. due to SLE (41 y.o. ～)	Hb : 7.1 Plt : 9.9 TP : 3.7 Alb : 2.5 BUN : 71.5 Cre : 2.6	UGI endoscopy, colonoscopy, angiography (SMA), UGI fluoroscopy	30	partial resection of jejunum	100 cm from Treitz ligament
2	65, F (157.5/54)	bloody stool	Urolithiasis (25 y.o.) TIA (64 y.o.)	Hb : 8.9 BUN : 21.8	UGI endoscopy, colonoscopy, CT, scintigraphy (Tc^{99m}Alb), UGI fluoroscopy	12	partial resection of ileum and jejunum	40, 150 cm from Bauhin valve, 20 cm from Treitz ligament
3	54, M (165/50)	bloody stool unconsciousness	Oral aphtha	Hb : 7.6 TP : 4.6 Alb : 2.6 BUN : 26.6	UGI endoscopy, colonoscopy, CT, scintigraphy (Tc^{99m}Alb)	3	ileocecal resection	5 cm from Bauhin valve
4	67, F (156/78)	bloody stool	HD due to chronic renal failure (64 y.o. ～)	Hb : 4.5 Plt : 9.7 TP : 4.5 Alb : 2.9 BUN : 83.3 Cre : 7.8	UGI endoscopy, colonoscopy, angiography (SMA)	3	partial resection of ileum	80, 100, 140 cm from Bauhin valve

UGI : upper gastrointestinal　HD : hemodialysis
(Height/BW) : (cm/kg)　Hb : g/dl　Plt : × 10^4　TP : g/dl　Alb : g/dl　BUN : mg/dl　Cre : mg/dl

急外来を受診，高度貧血が判明したため，同日当院内科へ入院となった．

入院後経過：胃・大腸内視鏡，出血シンチグラフィー，小腸造影，CT を施行するも，出血源は同定できなかった．しかしながら，再度の大腸内視鏡にて，Bauhin 弁より口側に出血を認め，また，続いて施行した小腸造影にて，下部小腸に縦走潰瘍を伴う狭窄像を認めたため，同日緊急開腹術を施行した．

手術所見：下腹部正中切開にて開腹するに，腹水や血液の貯留はなく，腫瘍や潰瘍などの明らかな病変は認められなかった．経口的に内視鏡を挿入して検索するに，Treitz 靭帯より肛門側へ約20cm, Bauhin 弁より口側へ約40cm, 150cm の計 3 か所に潰瘍を認め，それらを切除した．

肉眼所見：粘膜面に1.0cm 大の Ul-II の潰瘍を認めた．

病理組織所見：Ul-II の潰瘍を認めた(**Fig. 1B**). 血栓などの所見は認められなかった．

術後経過は良好で，第 6 病日に経口摂取を開始し，第14病日に退院した．術後 3 年 7 か月を経過した現在も外来で経過観察しているが，再発徴候は認めていない．

＜症例　3＞

現病歴：1996年 8 月14日，突然下血を認め，意識消失をきたしたため当院内科へ緊急入院となった．

入院後経過：大腸内視鏡，出血シンチグラフィー，CT などを施行するも，出血源を同定できなかった．8 月16日，大腸内視鏡再検にて回腸末端部に潰瘍を認め出血源と判定された．大腸内視鏡検査後，再度下血を認めショック状態となったため，同日緊急開腹術を施行した．

手術所見：下腹部正中切開にて開腹するに，淡黄色透明の腹水を約200ml 認めた．回腸末端部を検するに，回盲部の腸間膜は炎症性に硬く肥厚・短縮しており，一塊となって触知された．出血源は同部位と判断し，回盲部切除術を施行した．リンパ節は炎症性に腫大していたが，悪性を示唆する所見はなかった．出血源が他にないか確認のため経口的に内視鏡を挿入して検索したが，回盲部の潰瘍以外には異常所見は認められなかった（**Fig. 2A**）．

肉眼所見：Bauhin 弁より5cm の部位に，2.5×3.5cm 大の Ul-III の潰瘍を認めた（**Fig. 2A**）．

病理組織所見：Ul-III の小腸潰瘍であり特異的炎症所見，悪性所見，憩室はなく，細菌，真菌，寄生虫，

Fig. 1　Histological finding shows the simple ulcers.
A：Case 1　B：Case 2　C：Case 3　D：Case 4

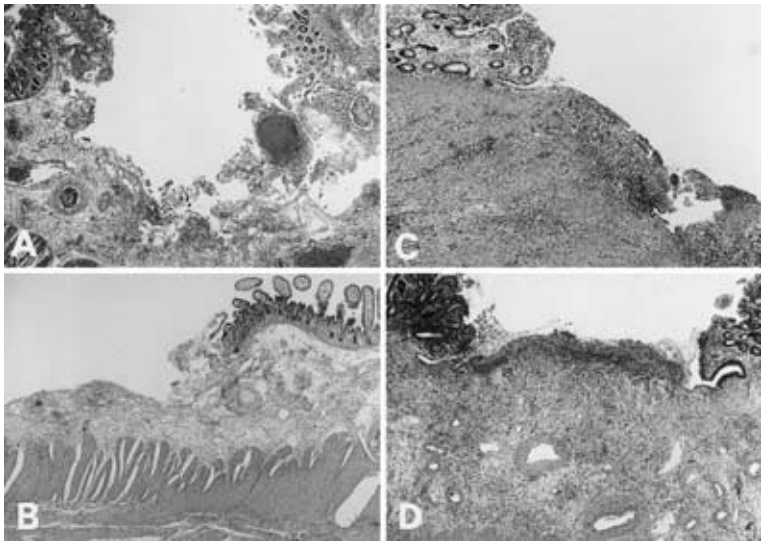

Fig. 2　A：Intraoperative endoscopy in Case 3 shows ileocecal ulcer. Resected specimen shows ulcer（Ul-III), 2.5×3.5cm, at the 5cm from Bauhin valve.
B：Intraoperative endoscopy in Case 4 shows three bleeding points at the 80, 100, 140cm from Bauhin valve. Resected specimen shows linear ulcer（Ul-II).

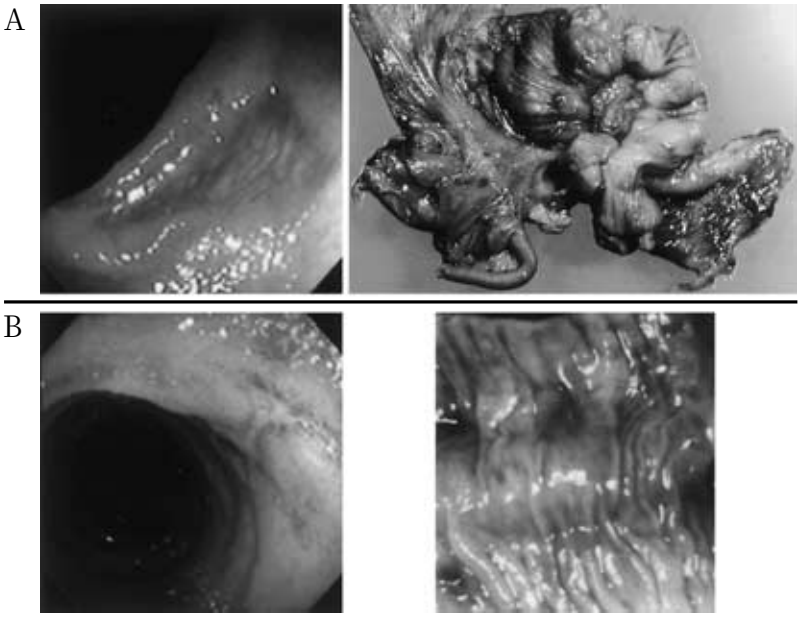

異物，血栓などの所見も認められなかった(**Fig. 1C**).

術後経過は良好で，第７病日に経口摂取を開始し，第29病日に退院した．術後２年１か月を経過した現在も外来で経過観察しているが，再発徴候は認めていない．

＜症例　4＞

現病歴：1996年8月27日より下血を認めたため，8月28日近医受診，点滴治療を受け帰宅するも，同夜再出血後意識消失をきたし，当院内科へ入院した．

入院後経過：いったんは意識も回復したが，翌8月29日，下血の後再度ショック状態となった．同日，緊急胃・大腸内視鏡を施行，翌8月30日には腹部血管造影を施行したが，出血部位は同定できなかった．再出血の可能性も考慮し，同日緊急開腹術を施行した．

手術所見：下腹部正中切開にて開腹するに，腹水や血液の貯留はなく，腫瘍や潰瘍などの明らかな病変は認められなかった．経口的に内視鏡を挿入して検索し，Bauhin弁より口側へ約80cm, 100cm, 140cmの計3か所に潰瘍を認めたため，同部位を含めて約70cmの回腸を切除した（**Fig. 2B**）．

肉眼所見：腸間膜付着側に1.0×0.3cm, 1.2×0.4cm, 2.0×0.4cm大のUl-IIの線状潰瘍を認めた（**Fig. 2B**）．

病理組織所見：Ul-IIの多発性小腸潰瘍であり，出血，炎症を伴っていた（**Fig. 1D**）．特異的炎症所見，悪性所見，憩室はなく，寄生虫，異物などの外的因子も認められなかった．

術後は2日間の持続血液透析の後，間欠的に血液透析を施行した．術後経過は良好で第7病日に経口摂取を開始し，第10病日に退院した．術後2年を経過した現在も外来で経過観察しているが，再発徴候は認めていない．

考　察

単純性小腸潰瘍は，腸管に境界明瞭，下掘れ性の非特異性炎症性潰瘍を生じる疾患[6]として理解されている．原因に関しては，最近では精神的，肉体的ストレスの関与が唱えられているが，現在のところ定説はなく不明でさまざまな推測がなされているにすぎない[6)7)]．

自験例のように小腸に潰瘍性病変を生ずる疾患として鑑別すべきものに，Crohn病，腸結核，非特異性多発性小腸潰瘍，Behçet病が挙げられる．Crohn病は肉眼的には縦走潰瘍，敷石像を認め，組織学的には腸管壁全層に及ぶ潰瘍，多核巨細胞を含む肉芽腫，裂溝形成が認められるが，自験例ではそれらのいずれをも認めなかった．腸結核は組織学的に乾酪変性が特徴的であるが，自験例では認めなかった．非特異性多発性小腸潰瘍は，若い女性に多いUl-IIまでの浅い潰瘍であり，種々の程度の狭窄を伴う．自験例には狭窄所見がないこと，潰瘍の深さがUl-IIIに達しているものもあること，潰瘍の性状が境界明瞭で下掘れ性で単純性小腸潰瘍に特徴的な所見であることより，非特異性多発性小腸潰瘍は否定しうると考えられた．病理学的に異同を判定しえないBehçet病に関しては，長期観察の経過中にBehçet病の他の症状の発現の有無で診断せざるをえないとされている[7)]．自験例の中では，症例3において口腔内アフタを認めていたが，現在は改善し再発徴候はなく，他の皮膚症状，眼症状，外陰部潰瘍も認めていない．他の3症例においても同様に特徴的な症状を認めないため，現時点ではBehcet病は否定的である．勿論，今後の厳重な経過観察は必要であると考えられる．また，症例1においては全身性エリテマトーデス（systemic lupus erythematosus：SLE）のためステロイド投与中であったが，その投与量が減量中であったこと，組織学的に血管性病変を認めなかったことより，SLEやステロイドと単純性小腸潰瘍との因果関係は否定的と考えられた．

単純性小腸潰瘍の好発部位は回盲部で，回腸に多発する[6)]とされるが，潰瘍の多くは盲腸や回盲弁に騎乗する大きな潰瘍に随伴しており[8)]，小腸に限局する単純性小腸潰瘍の本邦報告例は，これまで9症例を数えるのみである[4)5)]．したがって，今回筆者らの経験した4症例は，非常にまれな病態であるといえる．

従来，単純性小腸潰瘍は，確定診断が得られれば，サラゾピリンの大量投与や，ステロイド，成分栄養などの内科的治療が第1選択とされている．しかしながら，通常の消化管検査によって小腸潰瘍の確定診断を得ることは，非常に困難である．ことに，下血をきたした症例では，小腸造影，出血シンチグラフィー，上腸間膜動脈造影にても出血部位を明確に同定することができない場合が多く，貧血の進行により全身状態の増悪をきたす可能性がある．自験例4例においては，全例開腹術施行下，術中内視鏡にて確定診断を得ている．したがって，高度な貧血をきたす下血を認めるものの，種々の消化管検査にて原因を究明しえない症例においては，小腸潰瘍からの出血の可能性も念頭におく必要があり，診断と治療を兼ねた開腹術下小腸内視鏡の施行を考慮すべきであると考えられる．

術中小腸内視鏡の方法としては，往路で病変検索とマーキングを施行し，復路では確認操作のみとした方が良いと思われる．その理由として，往路で内視鏡をすすめる操作により，しばしば粘膜損傷をきたし，そのため，復路でそれらを出血病変と誤認する場合があるからである．

病変部位が同定できた場合，腸管切除範囲について

も注意を払う必要がある．原則としては，出血を認める部位はすべて切除するべきであると考えられる．一方，出血を認めない部位においては，伊藤ら[9]が，本症の好発部位を回盲弁から70～80cm までとしていることから，潰瘍部分のみの切除ではなく，潰瘍間の正常腸管も切除範囲に含めるべきであり，回盲部切除も追加すべきかもしれない．しかし，実際には個々の患者の状態や年齢などの因子により，その都度，切除範囲が決定されると思われる．さらに，多田ら[10]によれば，術後再発までの期間，あるいは再発再手術までの期間は１年以内とされている．したがって，外科的治療を選択した場合，術後早期の，頻回な再発検索の重要性を銘記する必要がある．

今回筆者らの経験した４症例は，最長３年７か月間の術後経過観察期間を経ているが，現在まで再発徴候は認めていない．術中内視鏡による病巣部の確認，完全切除が効を奏したものと思われた．

なお，本文の要旨は第52回日本消化器外科学会（1998年７月17日）で発表した．

文　献

1）小林　匡, 中澤朝生, 大西昌之ほか：確定診断に困難をきわめた単純性小腸潰瘍の１例．内科　**57**：1157―1160, 1986
2）那須　宏, 五十嵐潔, 児玉　光ほか：再発を繰り返した非特異性腸潰瘍の２例. Gastroenterol Endosc **29**：1232―1238, 1987
3）徳田安春, 玉城和光, 池原　修ほか：小腸単純性潰瘍により大量消化管出血を呈した慢性骨髄性白血病の１例．沖縄医会誌　**29**：148―150, 1992
4）市原隆夫, 裏川公章, 上松　清：回盲弁から離れて散在性に存在する出血性の単純性潰瘍の１手術例．日消外会誌　**28**：1119―1123, 1995
5）松島由実, 坂谷則彰, 那須野和美ほか：出血性直腸潰瘍に単純性小腸潰瘍を合併した１症例．Gastroenterol Endosc **36**：763―769, 1994
6）武藤徹一郎：いわゆる“ simple ulcer ”とは．胃と腸 **14**：739―748, 1979
7）渡辺英伸, 遠城寺宗知, 八尾恒良：回盲弁近傍の単純性潰瘍の病理．胃と腸　**14**：749―767, 1978
8）市原隆夫, 島田悦司, 裏川公章ほか：内瘻形成を繰り返した回盲部単純性潰瘍の１例．日消外会誌 **26**：1291―1295, 1993
9）伊藤　誠, 横山善文, 犬飼政美ほか：回盲部単純性潰瘍の１例．胃と腸　**17**：323―329, 1982
10）多田正大, 田中義憲, 陶山芳一ほか：再発形式を経過観察しえた回盲部単純性潰瘍の４例．日消病会誌　**80**：1638―1640, 1983

A Study on Four Cases of Simple Ulcer in the Small Intestine Causing Massive Bloody Stool

Takami Fukui, Naoki Yokoo, Takahiro Yoshida, Chihiro Tanaka, Tatsushi Kato,
Hisaya Azuma, Takashi Shiroko, Tetsuya Yamaguchi and Kiyonao Okamoto*
Department of Surgery and Department of Pathology*, Takayama Red Cross Hospital

Simple ulcer in the small intestine causing massive bloody stool is rarely encountered. We experienced four cases, all of which were diagnosed by intraoperative endoscopy during emergency laparotomy. A 44-year-old woman（Case 1), a 65-year-old man（Case 2), a 54-year-old man（Case 3）and a 67-year-old woman（Case 4）were each admitted to our hospital because of massive bloody stool. However, original lesions associated with massive bleeding were not detected in the stomach, duodenum, colon and rectum. All four patients underwent emergency laparotomies. In all cases, intraoperative endoscopy revealed hemorrhagic ulcers in the small intestine, and partial resections of the small intestine were performed. Histologic examination confirmed that the lesions were simple ulcer（Ul-II～III）. The distinct diagnosis of small intestine ulcer is very difficult by means of routine gastrointestinal examinations. Therefore, laparotomy and intraoperative endoscopy are recommended in cases where original lesions associated with bloody stool and severe anemia cannot be identified.

Reprint requests：Takami Fukui　Department of Surgery, Takayama Red Cross Hospital
3-11 Tenman-cho, Takayama City, 506-8550 JAPAN