日消外会誌　32（7）：2040～2044，1999年

症例報告

皮膚瘻を形成した腸結核の１例

高知県立西南病院外科[1)]，同　病理[2)]，高知医科大学第１外科[3)]
並川　　努　　中村　生也　　近藤　雄二
山下　邦康[1)]　　宮崎　純一[2)]　　荒木京二郎[3)]

症例は75歳の男性．右側腹部の瘻孔からの腸液，便汁の排泄を主訴に近医より当科紹介となった．喀痰検査で結核菌が検出されGaffky 3号で，胸部単純X線写真では右上肺野に浸潤影を認めた．大腸内視鏡検査では，回盲弁直上に輪状狭窄を認め，これより口側には通過不能で，瘻孔造影では，腸管皮膚瘻から続く拡張した小腸が造影された．腸結核の診断にて手術を施行した．回盲部は炎症の波及により周囲と一塊となり，回腸末端部は拡張，肥厚しており，瘻孔部を含めて右半結腸切除術を施行した．切除標本では回腸末端部の多発した潰瘍の１つに瘻孔が連続しており，病理組織学的には結核菌は証明されなかったが，Langhans型巨細胞を伴う類上皮性肉芽腫を認めた．腸結核は一般に腸管壁の水平方向へ伸展し，深部方向へは拡がりにくく瘻孔を形成することは極めてまれであり，本症例は興味ある症例と考えられた．

Key words：　intestinal tuberculosis, ileocutaneous fistula, mycobacterium tuberculosis

はじめに

近年，結核の有病率，罹患率が減少傾向にあるなかでも，腸結核は決してまれな疾患ではなく，しばしば経験されている．また，腸結核は多彩な像を示し，腸管壁の深部方向へは拡がりにくい傾向があり，瘻孔を形成することは極めてまれである[1)]．今回，我々は皮膚瘻を形成した腸結核の１例を経験したので若干の文献的考察を加えて報告する．

症　　例

患者：75歳，男性

主訴：右下腹部からの便汁流出

既往歴：1975年に腸の手術を受けているが，病名，手術術式についての詳細は不明である．1977年に肺結核と診断された．

家族歴：特記すべき事項なし．

現病歴：1987年頃より，右下腹部の手術創瘢痕の下端に瘻孔を形成し，持続的に腸液および便汁の流出が続いていた．また時折腹部膨満感，腹痛をきたし近医で手術治療を勧められていたが，拒否し保存的加療を続けていた．1997年１月精査加療のため当院に紹介受診となった．

入院時現症：右腹直筋旁切開創瘢痕の下端で右上前腸骨棘やや頭側に約2cmのすりばち状皮膚陥凹部位があり左尾側に向かい瘻孔を形成し腸液，便汁の排出を認めた．

入院時一般検査成績：貧血は認めず，軽度のトランスアミナーゼ上昇を認め，CRPが4.2mg/dlと炎症反応を示していた．喀痰の塗抹検査では結核菌ガフキー３号を認めたが，便培養では陰性であった．ツベルクリン反応も陰性であった（**Table 1**）．

胸部単純X線写真：右上肺野に浸潤影を認めた（**Fig. 1**）．

下部消化管造影X線検査：上行結腸から盲腸への移行部に狭窄部を認め，盲腸は変形し伸展不良を示し，回腸は描出されなかった（**Fig. 2**）．

瘻孔造影X線検査：皮膚瘻形成部位からカテーテルを挿入し逆向性に造影剤を注入した．骨盤腔へ向かう管腔が描出されたが，注入量を増やしたり，体位変換を行ってもこれ以上の造影剤の進展はみられなかった（**Fig. 3**）．

大腸内視鏡検査：上行結腸から盲腸への移行部で管腔は著明な狭窄を示し，その周囲には偽憩室，偽ポリープが認められた．狭窄のためこれ以上，口側への挿入は不可能であったが，狭窄部から盲腸側をのぞきこむように観察すると，回盲弁がみられ，同時に皮膚瘻からインジゴカルミンを注入すると，回盲弁からインジゴカルミンの流出が確認された（**Fig. 4**）．

＜1999年２月24日受理＞別刷請求先：並川　　努
〒787-0015　中村市右山1973　高知県立西南病院外科

Table 1 Laboratory data on admission

Hematology		Na	144 mEq/*l*
WBC	7,610 /mm^3	K	4.2 mEq/*l*
RBC	370 × 10^4 /mm^3	Cl	106 mEq/*l*
Hb	12.0 g/dl	Ca	10.0 mg/dl
Ht	37.0 %	Blood sugar	100 mg/dl
Plt	43.7 × 10^4 /mm^3	Serological test	
Blood chemistry		CRP	4.2 mg/dl
TP	7.4 g/dl	Tumor marker	
Alp	305 IU/*l*	CEA	4.9 ng/ml
ChE	146 IU/*l*	Urinalysis	
GOT	45 IU/*l*	protein	(−)
GPT	56 IU/*l*	sugar	(−)
LDH	295 IU/*l*	urobilinogen	(±)
γ-GTP	22 IU/*l*	Sputum smear	
CPK	57 IU/*l*	M. tuberculosis Gaffky 3	
T-Bil	0.39 mg/dl	Stool culture	(−)
Amy	63 IU/*l*	Tuberculin test	
BUN	12.2 mg/dl		
Cr	0.63 mg/dl	0 × 0 / 4 × 3 mm	

Fig. 1 Chest plain radiogram showing infiltrative shadow in the right upper lung field.

腹部 computed tomography 検査（以下，CT と略記）：右腸骨窩に内部にガスを伴い拡張した管腔を認め，その周囲は毛羽立ち状を呈していた（**Fig. 5**）．

以上より，腸結核もしくは回盲部手術後の皮膚瘻形成の診断にて，手術を施行した．なお，活動性肺結核を合併していたが瘻孔を形成しており腸閉塞症状も認めたことから，手術を優先し術後に抗結核療法を行うことにした．

Fig. 2 Lower intestinal infusion contrast radiogram showing deformity of the cecum.

Fig. 3 Contrastradiogram from the cutaneous fistula demonstrating consecutive dilated lumen toward the pelvic cavity.

手術所見：炎症の波及により回盲部と後腹膜および回腸末端は一塊となっていた．瘻孔は盲腸の背側を通り，回腸末端部に通じており，回盲弁より肛門側約20 cm まで拡張および組織性肥厚を認めた．右半結腸切除術を行った．また，腸腰筋の外側に膿瘍腔を認めた

Fig. 4　Endoscopic finding. A strnotic portion at the region of ttansition between the ascending colon and cecum (asterisk) was shown. Pseudopolyps (large arrow) and pseudodiverticulum（small arrow）were seen around the stenotic portion.

Fig. 5　Abdominal CT scan which reveals the ileocutaneous fistula（arrow）and nappy appearance around the fistula.

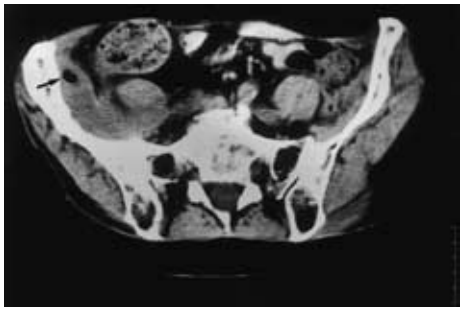

Fig. 6　Macroscopic appearance of the resected specimen which reveals multiple ulcers in ileocecal region. The cutaneous fistula articulated with one of multiple ulcers of the terminal ileum（arrow）.

ため，膿瘍腔洗浄を行い，ドレーンを留置した．

切除標本：盲腸から回腸末端部にかけて潰瘍が多発し回腸末端部の潰瘍に瘻孔は連続していた（**Fig. 6**）．

病理組織学的検査：UlII～III の潰瘍部は異物型および Langhans 型巨細胞を伴う肉芽腫を認め非乾酪性が主体を占めるが，一部で中心部壊死を伴っていた．病変部に結核菌は認められなかった（**Fig. 7**）．

術後経過：良好に経過し，経口摂取が十分にできるようになった術後第14病日より Isoniazid, Rifampicin, Streptomycin sulfate を 投与し3 か月後に退院となった．

Fig. 7　Histological finding of ulcerative portion of the lesion. There was an epitheloid granuloma accompanied with Langhans giant cells.（H.E. stain，×50）

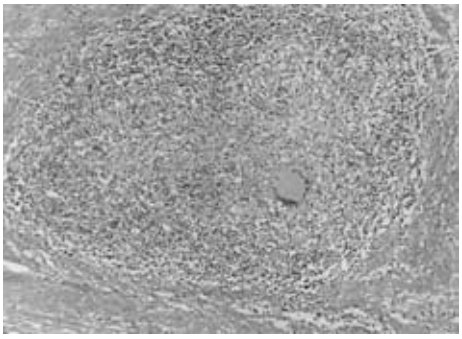

考　察

近年，腸結核は化学療法出現による肺結核の激減とともに減少してきたが，Crohn 病や潰瘍性大腸炎に代表される炎症性腸疾患との鑑別診断上においても，常に念頭に置かなければならない疾患である．腸結核の診断基準として古典的には病変部または腸間膜あるい

Table 2 Reported cases of Intestinal tuberculosis associated with fistula in Japan

Case	Author	Year	Age	Sex	Location of fistula	Therapy	Caseous necrosis	Mycobacterium Tuberculosis	Pulmonay tuberculosis
1	Shirakabe[4]	1977	53	F	A colon ～ T colon	Right hemicolectomy	＋	UD	UD
2	Takami[8]	1981	46	M	A colon ～ T colon	Right hemicolectomy	＋	＋	－＊
3	Watabiki[9]	1983	54	F	T colon ～ Abdominal wall	Partial resection of T colon	＋	－	－
4	Honda[10]	1986	53	M	Jejunum ～ Colon	Operation	＋	UD	＋
5	Igari[11]	1987	61	F	Cecum ～ Skin	Right hemicolectomy	＋	＋	－
6	Wakabayashi[12]	1989	73	M	Ileum ～ Bladder	Partial resection of ileum and bladder	－	－	－
7	Yoshioka[13]	1992	60	M	Rectum ～ Skin	Chemotherapy	－	＋	－
8	Maeda[14]	1995	73	M	A colon ～ Duodenum	Right hemicolectomy	＋	－	－＊
9	Naito[15]	1995	64	F	T colon ～ S colon	Chemotherapy	－	＋	－＊
10	Kitabayashi[16]	1996	65	F	Ileum ～ T colon	Right hemicolectomy	－	－	－＊
11	Kodaira[17]	1997	66	M	Duodenum ～ Aorta	Autopsy	＋	－	－
12	Our case	1998	75	M	Ileum ～ Skin	Right hemicolectomy	＋	－	＋

A : Ascending, T : Transverse, D : Descending, UD : undetectable, ＊ : Suspect of old pulmonary tuberculosis

は所属リンパ節からの結核菌または乾酪性肉芽腫の証明が必要とされている．結核菌は外科的切除標本の組織内には一般に少なく，菌を見落とさないために慎重に反復して検鏡すべきことが指摘されている[2]．一方，結核菌や乾酪性肉芽腫は抗結核療法あるいは自然治癒によって消失することもあり，実際にはこれらが証明される頻度は必ずしも高くないとも言われている[3]．画像診断について，現在においては肺結核症の合併症として自然経過をたどった腸の結核病変ではなく，治癒傾向を示し瘢痕化した腸結核である事が多く白壁ら[4]は腸結核のX線診断として瘢痕潰瘍を伴う萎縮帯の存在に注目することが最も重要であると述べている．腸結核の内視鏡診断所見としては，不整びらん型，輪状型，不整型を示す潰瘍，2～3mm以内の小さな炎症性ポリープが特徴とされ，その他に髄伴する病変として，潰瘍瘢痕，粘膜萎縮，腸管の短縮，回盲弁の開大などが挙げられる[5]．

腸結核の潰瘍性病変の形成機序は，結核菌が管腔性に運搬され，腸管壁内で粘膜下層のリンパ濾胞特にパイエル板に侵入し結核結節をつくることにより発生する．やがてその結節は壊死に陥り腸管粘膜に小潰瘍を形成し，この多発し隣接する小潰瘍が互いに融合して不整形に大きい潰瘍を生じると考えられている[6]．リンパ濾胞は消化管の中では回腸終末部に豊富に存在し，回盲部は腸内容が停滞するために腸結核の好発部位となり，また主として腸管壁の粘膜固有層に存在するため，病変は腸管粘膜の表面方向，特に腸管長軸に対して横軸方向に拡がりやすく，不規則な表層性の潰瘍を形成する[7]．一方，腸管壁の深部方向には徐々にしか進展せず，筋層にまで達する潰瘍はまれであるとされ[1]，穿孔や瘻孔を形成する腸結核は極めてまれである．瘻孔を伴った腸結核の本邦報告例を文献的に検索すると，自験例を含めて12例[4)8)～17)]が認められた（Table 2）．年齢は46歳から75歳までみられ，男性が7例，女性が5例で，瘻孔存在部位としては，消化管同士の瘻孔形成が6例，皮膚瘻を形成したものは3例で，その他に，腹壁，膀胱，大動脈と連続したものがそれぞれ1例ずつ認められた．治療は瘻孔を含めた病変部の切除術が9例，化学療法が2例で，剖検例が1例であった．乾酪壊死は8例，結核菌は4例に証明されていた．また，活動性肺結核を併存していたものは2例だが，陳旧性肺結核の疑いのあるものは4例に認められた．

腸結核における瘻孔形成の機序に関しては，乾酪壊死傾向の強い腸間膜リンパ節の結核性病変がまず生じ，それが2次的に腸管壁へ波及し，粘膜に瘻孔を形成するという考え方[9]と，まず粘膜に発生した結核性潰瘍が何らかの機転で深部方向に拡大し，穿孔ないし瘻孔を形成するという考え方[8)14)16)]がある．我々の症例は，回腸末端部から盲腸に拡がる広範囲の潰瘍を認めており，また肉眼的および組織学的に病巣内に明らかなリンパ節を認めなかったことから，回盲部に発生した結核性病変が進展していく過程で，腸管深部方向へも拡がり瘻孔を形成したものと考えられた．しかし，瘻孔を形成してから長時間が経過していることから，回盲部周囲の腸間膜リンパ節の結核性病変から病巣が進展していく過程で腸管外に膿瘍を形成し，そこから

腸管皮膚瘻を生じた可能性も完全には否定できないと思われた.

腸結核においてもまれではあるが瘻孔形成などの合併症が認められることがあり，診断および治療方針を考える上で注意を要すると考えられた.

本論文の要旨は第60回日本臨床外科学会(1998. 11. 12, 広島市）で発表した.

文　献

1）丸山雅一, 杉山憲義, 舟田　彰ほか：回盲部結核症の診断―手術例12例についての考察―．胃と腸 **9**：865―881, 1974
2）渡辺英伸：非腫瘍性腸疾患の病理. 病理と臨　**2**：1219―1230, 1984
3）原田増穂, 坂井裕之, 小田英俊ほか：内視鏡的生検にて組織学的に結核菌を証明しえた大腸結核の1例．Gastroenterol Endosc **32**：1442―1446, 1990
4）白壁彦夫，吉川保雄，織田貫繭ほか：大腸結核のX線診断．胃と腸　**12**：1597―1622, 1977
5）五十嵐正広, 勝又伴栄, 内藤吉隆ほか：大腸結核のX線および内視鏡診断．胃と腸　**30**：515―524, 1995
6）細田四郎，細田友則：抗酸菌性腸炎，腸結核．上銘外喜夫編. 消化管症候群. 下巻. 日本臨床社, 大阪, 1994, p196―198
7）高橋恒男, 武田弘明：腸結核. 臨と研　**68**：1367―1371, 1991
8）高見元敞, 花田正人, 木村正治ほか：限局性腹膜炎を併発し診断困難であった横行結腸結核の1例. 胃と腸　**16**：875―882, 1981
9）綿引　元, 武田　功, 中野　哲ほか：腹壁膿瘍ならびに瘻孔形成を認めた. 横行結腸結核の1例. 胃と腸　**18**：101―106, 1983
10）本田裕宏, 気比茂子, 呉　　卓ほか：難治性吐血下血をくりかえし，小腸結腸瘻を形成した小腸結核の1例．日内会誌　**75**：1159―1986
11）猪狩弘之, 石橋克之, 横木和広ほか：瘻孔形成と組織学的に癌の合併が認められた大腸結核の1例. 胃と腸　**22**：801―806, 1987
12）若林賢彦, 牧浦弥恵子, 神波照雄ほか：腸結核と思われる病変に起因した小腸膀胱瘻の1例．日泌会誌　**80**：1673―1989
13）吉岡良二, 石川秀雅, 落合浩暢ほか：瘻孔を形成した直腸結核の1例．日消病会誌　**89**：2298, 1992
14）前田直人, 西川睦彦, 山本哲夫ほか：イレウスで発症し, 瘻孔形成を認めた活動性大腸結核の1例. 日消病会誌　**92**：86―89, 1995
15）内藤吉隆, 五十嵐正広, 勝又伴栄ほか：瘻孔形成を呈した腸結核症の1例．胃と腸　**30**：555―558, 1995
16）北林一男, 秋山高儀, 冨田冨士夫ほか：腸結核が原因と考えられた回腸結腸瘻の1例．日臨外医会誌 **57**：2733―2737, 1996
17）Kodaira Y, Shibuya T, Matsumoto K et al：Primary aortoduodenal fistula caused by duodenal tuberculosis without an abdominal aortic aneurysm；report of a case. Surg Today **27**：745―748, 1997

A Case Report of Intestinal Tuberculosis Associated with Ileocutaneous Fistula

Tsutomu Namikawa, Seiya Nakamura, Yuji Kondo, Kuniyasu Yamashita[1)], Junichi Miyazaki[2)] and Keijiro Araki[3)]

Department of Surgery[1)], Department pf Pathology[2)], Kochi Prefectural Seinan Hospital
First Department of Surgery, Kochi Medical School[3)]

A case of intestinal tuberculosis associated with ileocutaneous fistula is reported. A 75-year-old man was hospitalized with complaints of fecal material discharge from a fistula in the right lateral abdomen. Mycobacterium tuberculosis was detected in his sputum as Gaffky 3, and chest plain radiography revealed an infiltrative shadow in the right upper lung field. Endoscopic examination dermonstrated circular stenosis just over the ileocecal valve, and the endoscope was not able to pass through this stenotic portion. The dilated small intestine was demonstrated to articulate with the cutaneous fistula, which was visualized by percutaneous fisterography. Under the diagnosis of intestinal tuberculosis, an operation was carried out. The ileocecal portion was found to be clumped due to inflammation, and the terminal ileum to be dilated, so right hemicolectomy was carried out. The resected specimen showed a fistula between the skin and one of the multiple intestinal ulcers. Histological examination did not reveal mycobacterium tuberculosis, but did show epitheloid granuloma accompanied with Langhans giant cell. Intestinal tuberculosis is most apt to spread superficially along the intestinal wall, and fistula formation is most uncommon. This case was intriguing, especially when contemplating the diversified conditions of intestinal tuberculosis.

Reprint requests：Tsutomu Namikawa　Department of Surgery, Kochi Prefectural Seinan Hospital
1973 Uyama, Nakamura-shi, 787-0015 JAPAN