日消外会誌　32（7）：2045～2049，1999年

症例報告

リンパ節転移を認めた腫瘍径2cm未満の直腸smカルチノイドの2例

横浜市立大学医学部第2外科
永野　靖彦　池　秀之　小松　茂治　岩田誠一郎
安藤　浩　郷　克巳　高橋　正純　杉田　昭
大木　繁男　嶋田　紘

症例1：42歳の女性．下部直腸に1cmのIsp型ポリープを認めポリペクトミーを施行した．組織診断はカルチノイド，深達度sm，断端陽性および脈管侵襲陽性であったため，超低位前方切除術を施行した．病理診断で直腸傍リンパ節転移を認めた．症例2：61歳の男性．直腸に0.8cmのIsp型のカルチノイドを認めポリペクトミーを施行した．病理診断は深達度sm，断端陽性および脈管侵襲陽性であったため，超低位前方切除術を施行し，直腸傍リンパ節に1個転移を認めた．リンパ節転移を認めた腫瘍径2cm未満のsmカルチノイドは自験例を含め18例が報告されている．これらの91.7%に脈管侵襲が陽性であり，脈管侵襲は転移の危険因子であると考えられた．治療は5mm未満では内視鏡的切除を，それ以上では局所切除を施行し，病理組織所見で脈管侵襲陽性またはsm2以上の症例はD2以上のリンパ節郭清を伴う根治切除術が必要と考えられた．

Key words： rectal carcinoid, lymph node metastasis of rectal carcinoid

はじめに

近年，大腸内視鏡の普及に伴い直腸カルチノイドを診断する機会が増加している．カルチノイドは一般的に低悪性度の内分泌細胞腫瘍として知られており，腫瘍径2cm未満の症例に対しては内視鏡的切除が積極的に行われてきた．しかし，リンパ節転移を来たす症例もあり，治療法の選択には肛門機能温存の観点からも議論が多い[1]．今回，我々はリンパ節転移を認めた腫瘍径2cm未満の直腸smカルチノイドの2例を経験したので文献的考察を加えて報告する．

症　例

症例1：42歳，女性

主訴：排便時出血

既往歴：特記すべきことなし．

現病歴：1995年3月20日排便時出血あり近医を受診した．大腸内視鏡にて直腸ポリープを認めたため5月2日当科へ紹介された．

入院時現症：身長160cm，体重45kg，直腸指診で肛門縁から6cm，3時方向に小指頭大の境界明瞭な隆起性病変を触知した．

入院時検査所見：血液生化学検査，内分泌学的検査に異常所見を認めなかった．

注腸検査所見：下部直腸左側に境界明瞭な1.0×1.0cmの隆起性病変を認めた（**Fig. 1a**）．

大腸内視鏡所見：肛門縁から6cmの直腸左壁に1cm大の表面平滑で中心に軽度の陥凹を伴った黄色調のIsp型のポリープを認め，ポリペクトミーを施行した（**Fig. 1b**）．

ポリープ切除標本所見：ルーペ像では中央に陥凹を有するIsp型ポリープで，sm浸潤が認められた（**Fig. 2a**）．深達度はsm3であった．強拡大像では比較的小型で類円形の核を有す異型細胞が，腺腔様構造およびロゼット様構造を形成し増殖しており，カルチノイドと診断した（**Fig. 2b**）．曽我の分類ではB型であった．切除断端陽性，脈管侵襲陽性であったため，超低位前方切除，D3郭清を施行した．術中迅速診断で直腸傍リンパ節に転移を認めた．

直腸切除標本所見：組織学的にカルチノイドの残存は認められなかった．また迅速診断で陽性であったリンパ節以外に転移を認めなかった．

術後経過良好で現在まで3年間無再発生存中であ

＜1999年2月24日受理＞別刷請求先：永野　靖彦
〒232-0024　横浜市南区浦舟町3―46　横浜市立大学医学部附属浦舟病院第2外科

Fig. 1　Case 1.（a）Barium enema showed a well defined elevated lesion 10mm in diameter in the lower rectum.（b）Endoscopic examination revealed a Isp type polyp with central depression in the lower rectum.

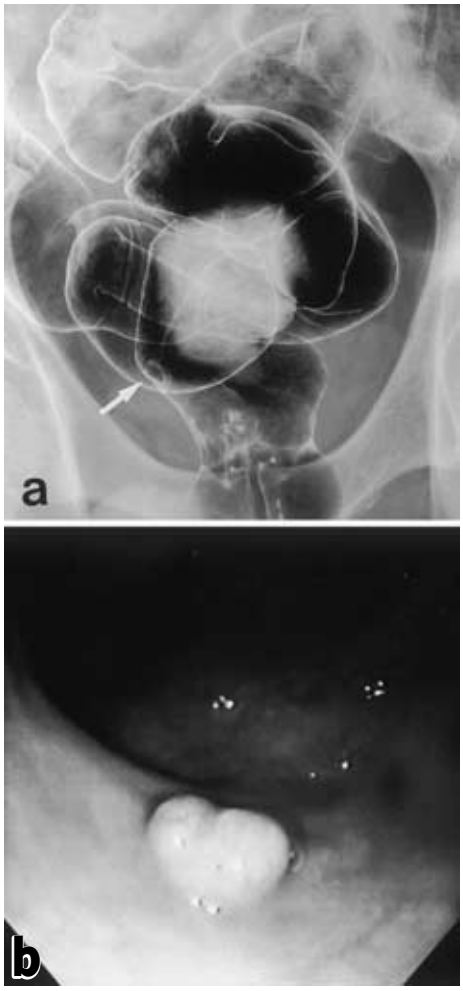

Fig. 2　Case 1.（a）Macroscopic view of the resected specimen. Bottom；resected surface. Carcinoid tumor invaded to the submucosa and positive for the stump.（Hematoxylin and eosin）（b）Microscopic findings showed solid nests and rosette formations of small cells, typical of the carcinoid tumor.（Hematoxylin and eosin×200）

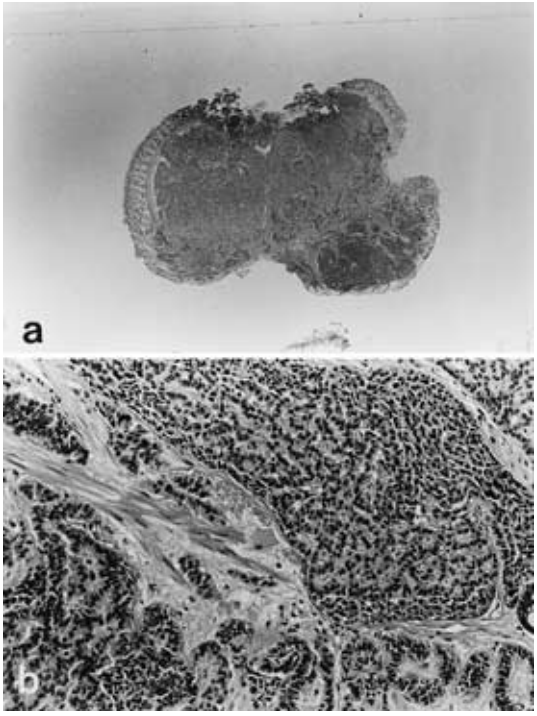

る．

症例2：61歳，男性

主訴：便潜血陽性

既往歴：特記すべきことなし．

現病歴：1997年 8 月検診で便潜血陽性を指摘された．9月近医にて注腸造影検査，大腸内視鏡検査を施行され，直腸に Isp ポリープを認めた．生検で，カルチノイドと診断され10月当科紹介となった．

現症：身長178cm，体重67kg．直腸診にて肛門縁から 8cm の 3 時方向に，半小指頭大の隆起性病変を認めた．

入院時検査所見：血液生化学検査，内分泌学的検査に異常所見を認めなかった．

注腸検査所見：下部直腸 Rb の左壁に0.8cm 大の境界明瞭な隆起性病変を認めた（**Fig. 3a**）．

大腸内視鏡所見：肛門縁から 8cm の直腸左壁に0.8 cm 大の表面平滑で中央に軽度の陥凹を伴った黄色調の Isp 型ポリープを認め，ポリペクトミーを施行した（**Fig. 3b**）．

ポリープ切除標本所見：ルーペ像では中央に陥凹を有する Isp 型ポリープで，sm 浸潤が認められた（**Fig. 4a**）．深達度は sm3 であった．強拡大像では小型異型細胞が，リボン状，腺管状あるいはロゼット様に増殖する所見を認めた．曽我の分類では B 型＋C 型の混合型であった（**Fig. 4b**）．切除断端陽性，脈管侵襲陽性であったため，超低位前方切除，D2 郭清を施行した．

Fig. 3 Case 2. (a) Barium enema showed a well defined elevated lesion in the lower rectum 8mm in diameter. (b) Endoscopic examination revealed a Isp type polyp with central depression in the lower rectum.

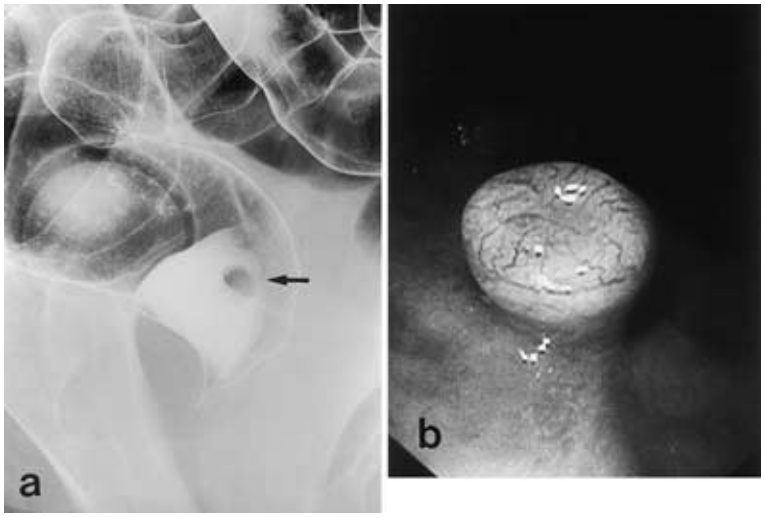

直腸切除標本所見：切除腸管にカルチノイドの残存は認められなかったが，直腸傍リンパ節に1個転移を認めた．

術後経過良好で現在まで6か月間無再発生存中である．

考　察

消化管カルチノイド腫瘍は通常の癌腫よりも発育が緩徐で，異型性の低い組織像の腫瘍である[2]．好発部位は欧米では虫垂，小腸，直腸の順に多いとされているが[3]，本邦[4]の集計によると直腸が24.4%と最も多く次いで胃，十二指腸の順となっている．カルチノイドは粘膜深層の内分泌細胞に由来し，セロトニンやヒスタミンなどのホルモンを産生し，皮膚紅潮，気管支喘息様発作などのカルチノイド症候群を起こすと言われている[5]．自験例2例ともにカルチノイド症候群を示唆する症状は認められなかった．組織学的には好酸性微細顆粒状の細胞質と，円形の均一な核を有する細胞が腺管状，索状，リボン状に配列しており，核分裂像はないかあってもまれであるという特徴を有する[6]．

診断には内視鏡が有用で肉眼的には粘膜下腫瘍の形態をとり表面は平滑で黄色調を呈するものが多いとされている[7]．悪性度の低い腫瘍との印象もあるが，転移を示す症例も少なくない．今日でもリンパ節転移または肝転移の可能性は組織診断による細胞の異型度では困難で，腫瘍径および深達度で判断されているのが現状である．すなわち直腸カルチノイドの最大腫瘍径と深達度およびリンパ節転移との間には密接な関係が認められており，固武ら[8]441例の集計によると，腫瘍径と転移の関係では，2cm未満は7.8%に対し，2cm以上では77%に転移が認められ，腫瘍径が大きくなるほど転移率が高かった．深達度と転移の関係は，深達度mでは0%，smでは5.3%，mpでは53%に転移が認められ，深達度が深くなるほど転移率は増加したとしている．腫瘍径と深達度の関係は，2cm未満はsmが87%，mpが10%に対し，2cm以上ではsmが15%，mpが40%であった．以上より，直腸カルチノイドの治療は腫瘍径2cm以上または深達度mpはリンパ節郭清を伴う腸管切除術の適応となると考えられる．

しかし，2cm未満で筋層浸潤のない症例の治療方針はcontroversialである．このような症例においてリンパ節転移を認めたものは我々の検索しえた範囲では自験例2例を含め18例であった[9)~12)]．カルチノイドは微小であっても悪性度の高いものが存在することを示唆している．これら18例の肉眼所見，組織所見を検討すると，脈管侵襲が91.7%（11/12）に認められ，中央陥凹が76.9%(10/13)，腫瘍径1.0cm以上が50%(9/18)に認められた．2自験例とも脈管侵襲陽性で中央陥凹が認められた．以上より脈管侵襲陽性と中央陥凹はリンパ節転移の危険因子となりえると考えられた．また長谷川ら[11]は深達度細分類での検討で，リンパ節転移，肝

Fig. 4　Case 2.（a）Macroscopic view of the resected specimen. Bottom；resected surface. Carcinoid tumor invaded to the submucosa and positive for the stump.（Hematoxylin and eosin）(b) Microscopically this tumor was composed of small uniformed cells which were arranged in nests.（Hematoxylin and eosin×200）

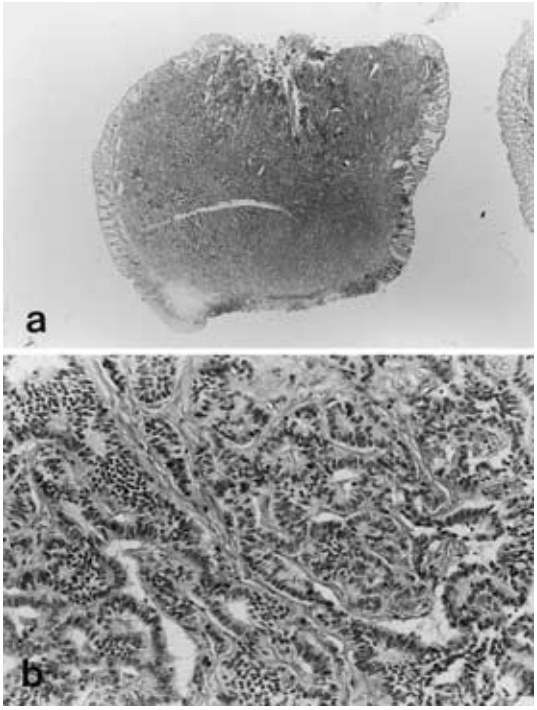

転移の認められた症例はすべて sm2以深であり，m, sm1には転移や脈管侵襲は認められなかったと報告している．自験例 2 例ともに深達度は sm3であった．このことから腫瘍径にかかわらず sm2以深では転移のリスクが高くなる可能性があると考えられた．

直腸カルチノイドの治療法として，近年内視鏡的ポリポクトミーを選択する施設が増加している．しかしカルチノイドは癌と異なり粘膜深層より発生し粘膜下腫瘍様の形態をとるため，内視鏡的ポリペクトミーでは切除範囲に限界があり，深達度や切除断端の判定が困難である．事実，自験例 2 例とも切除断端陽性であった．腫瘍径 5mm 未満のものでは転移例は認められず，また深達度も99%が sm までであるので，内視鏡的ポリペクトミーの適応は 5mm 未満とし，それ以上のものは経肛門的切除が望ましいと考えられた．

以上より，腫瘍径 2cm 未満の直腸 sm カルチノイドの治療方針は，腫瘍径 5mm 未満では内視鏡的切除を，それ以上では局所切除を施行する．そして病理組織所見で脈管侵襲陽性または深達度 sm2 以深の症例はリンパ節郭清を伴う根治切除術が必要と考えられた．

文　献

1）国枝克行, 平岡敬正, 波頭経明ほか：直腸カルチノイド17症例の検討―とくに手術術式について―．日消外会誌　**24**：2085―2089, 1991
2）Oberndorfer S：Karzinoide Tumoren des Dunndarms. Frankfurt Z Path **1**：426―432, 1907
3）Loftus JP, Heerden JA：Surgical manegement of gastrointestinal carcinoid tumors. Adv Surg **28**：317―336, 1995
4）曽我　淳：本邦 carcinoid 腫瘍―1, 342症例の統計学的分析―．外科　**48**：1397―1409, 1986
5）Lembeck F：5-Hydroxytriptamine in a carcinoid tumor. Nature **172**：910―911, 1953
6）渡辺英伸：腸カルチノイド腫瘍．胃と腸　**24**：853―857, 1989
7）石川　勉, 牛尾恭輔, 草加勝康ほか：大腸カルチノイドの診断と治療．胃と腸　**24**：891―902, 1989
8）固武健二郎, 米山桂八, 宮田潤一ほか：直腸カルチノイド―自験例 5 例と本邦報告例の集計．日本大腸肛門病会誌　**37**：261―266, 1984
9）高橋孝夫, 平井　孝, 加藤知行ほか：リンパ節転移を伴う腫瘍径 2cm 未満，筋層浸潤のない直腸カルチノイドの 2 例. 日臨外会誌　**59**：174―179, 1998
10）丸山祥司, 岡部　聡, 新井健広ほか：リンパ節転移を認めた直腸微少カルチノイドの 1 症例．日消外会誌　**30**：2044―2048, 1997
11）長谷川修三, 岩下明徳, 二見喜太郎ほか：直腸カルチノイドの臨床病理学的研究―とくに免疫組織化学的悪性度指標の検討―．日本大腸肛門病会誌　**50**：163―176, 1997
12）佐藤美信, 丸田守人, 前田耕太郎ほか：リンパ節転移を伴なった最大径 9mm の多発直腸カルチノイドの 1 例. 日本大腸肛門病会誌　**51**：24―29, 1998

Rectal Carcinoid of Less Than 2cm in Diameter with sm Invasion Associating with Lymph Node Metastasis —Report of Two Cases—

Yasuhiko Nagano, Hideyuki Ike, Shigeharu Komatsu, Seiichiro Iwata,
Hirosi Ando, Katsumi Go, Masazumi Takahasi, Akira Sugita,
Shigeo Ohki and Hirosi Shimada
Second Department of Surgery, Yokohama City University School of Medicine

In case 1, a 42-year -old female had a Isp type polyp of the lower rectum with a 1.0cm in diameter. We conducted endoscopic polypectomy, and histological examination revealed carcinoid tumor, sm invasion, positive for the stump and for vascular invasion. Therefore, low anterior resection of the rectum was performed. A metastatic pararectal lymph node was diagnosed by frozen section analysis. In case 2, a 61-year-old man had a Isp type carcinoid of the lower rectum with a 0.8cm diameter. We conducted endoscopic polypectomy, and histological examination showed sm invasion, and positive findings for stump and for vascular invasion. Therefore, low anterior resection of the rectum was performed, and histological examination of the resected specimen revealed a metastatic pararectal lymph node. Carcinoids of the rectum with a diameter of less than 2cm and submucosal layer invasion associated with lymph node metastasis is rare. Only 18 cases, including the present two cases, have been reported in the Japanese literature. Of these, 91.7% were positive for vascular invasion, therefore, this finding appeares to be a useful predictor of lymph node involvement. Endoscopic polypectomy is indicated for rectal carcinoids which are less than 5mm in diameter, and local excision is indicated for lesions more than 5mm in diameter. Furthermore, under histological examination, radical operation with lymph node dissection is indicated for cases that are positive for vascular invasion and invasion deapth of more than sm2.

Reprint requests：Yasuhiko Nagano　Second Department of Surgery, Yokohama City University School of Medicine Urafune Hospital
3-46 Urafune-cho, Minami-ku, Yokohama, 232-0024 JAPAN