日消外会誌　32（8）：2058～2063，1999年

原　　著

食道癌に対する小開胸併用胸腔鏡下食道切除術における縦隔リンパ節郭清の評価

大阪市立大学第2外科，大阪市立総合医療センター消化器外科*
竹村　雅至　　大杉　治司　　徳原　太豪
高田　信康　　木下　博明　　東野　正幸*

胸腔鏡下食道切除術では十分なリンパ節郭清は困難とされ，通常開胸下手術と同等の根治性が得られるか評価は一定していない．そこで我々は当料で行っている小開胸併用胸腔鏡下食道切除術（本術式）のリンパ節郭清程度を通常開胸症例と比較検討した．本術式施行例のうち通常開胸移行例・非治癒切除例を除く39例を対象（T群）とし，通常開胸例は本術式導入以前の他臓器合併切除例を除く治癒切除53例（C群）を用いた．両群に手術死亡はなく，合併症の頻度には差がなかった．肉眼的進行度に差を認めたが，組織学的進行度には差がなかった．胸腔内操作時間はT群で有意に長かったが，胸腔内出血量では差がなかった．リンパ節郭清個数・転移個数でも差がなく，胸腔内に限っても差がなかった．部位別にリンパ節郭清個数をみたが，特に差がなく，小開胸併用胸腔鏡下食道切除術はリンパ節郭清からみると，通常開胸とほぼ同等の郭清が行え食道癌に対する根治術として用いることができる可能性が示唆された．

Key words：　thoracoscopic esophagectomy, mediastinal lymph node dissection, minithoracotomy

はじめに

近年，食道外科に胸腔鏡手術が導入され，その適応疾患は良性食道疾患から食道癌にまで至っている[1)2)]．しかし，現在のところ食道癌症例に対する胸腔鏡下食道切除術は，通常開胸に比べリンパ節郭清の程度すなわち根治性の点で劣ることが指摘されている[3)]．

我々も，1995年7月より胸腔鏡下手術を導入し積極的にリンパ節郭清を伴う食道切除術を行うとともに，良好な視野を得るなどの目的で小開胸の併用を行ってきた．今回，当科で行っている小開胸併用胸腔鏡下食道切除術（本術式）のリンパ節郭清の程度を通常開胸例と比較することにより本術式の有用性を検討した．

対象と方法

1995年7月より1998年4月までに当科において加療した胸部食道癌のうち，1)片肺換気が不可能なほどの肺合併症がない，2)術前検査で周囲他臓器浸潤がない，3)強度の胸膜癒着がない，と判断された48例に本術式を施行した．このうち通常開胸に移行した症例や非治癒切除に終わった9例を除いた39例（T群）を対象とした．一方，胸腔鏡導入以前の1993年1月より1995年6月までに当科で右第5肋骨床開胸下に3領域リンパ節郭清を含む食道癌治癒切除術を行った症例のうち他臓器合併切除例を除いた53例（C群）を対照とした．

これら両群の背景因子・手術所見・術後合併症などを比較した．また，リンパ節部位別の郭清リンパ節個数（転移個数）より，胸腔鏡下食道切除術のリンパ節郭清における問題点について検討を行った．なお郭清リンパ節部位は原則として食道癌取扱い規約[4)]に従ったが，No. 106については左右反回神経沿リンパ節（para right or left recurrent nerve node），気管周囲リンパ節（para tracheal node），大動脈弓下リンパ節（infra aortic node）に分けた．

統計学的な検討は，Unpaired-T test および χ^2 検定を用い，危険率0.05以下を有意差ありとした．

術　　式

当科での通常開胸下胸部食道切除は，左側臥位で右第5肋骨床開胸（後側方開胸）の両側肺換気下で右肺を圧排することによって行っている．一方，胸腔鏡下食道切除術は，左側臥位で分離換気下の右肺虚脱・左片肺換気で行っている．右第5肋間中腋窩線上を中心とし5cmの小開胸を置き，ポートは第3肋間中腋窩線

＜1999年3月31日受理＞別刷請求先：竹村　雅至
〒545-8585　大阪市阿倍野区旭町1―4―3　大阪市立大学医学部第2外科

Fig. 1　Trocars location in our department

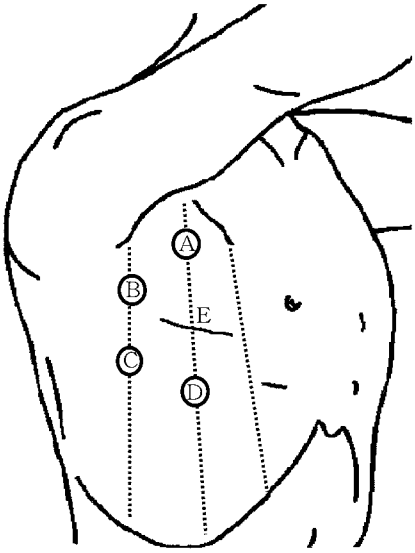

A：3rd intercostal space on middle axillary line
B：5th intercostal space on posterior axillary line
C：7th intercostal space on posterior axillary line
D：7th intercostal space on middle axillary line
E：minithoracotomy

上・右第５肋間後腋窩線後方・第７肋間後腋窩線上・第７肋間中腋窩線上に計４本挿入している（**Fig. 1**）．また胸腔内操作時には小開胸創より我々が独自に作成した専用の気管鉤を挿入する．これは気管を腹側に強く圧排することによって，左反回神経沿いリンパ節など鏡視下のみでは郭清困難と思われる縦郭リンパ節の郭清時における視野の展開に有用である．また，この小開胸創を用いることの利点としては，ガーゼを挿入しやすく術野の確保が行いやすいことや，突発性の大量出血の際にも開胸へ移行しやすいことなどもあげられる．食道切除および胸腔内リンパ節郭清は通常開胸と同様の手順で行い，胸腔内操作終了後に背臥位とし，頸部・腹部のリンパ節郭清および再建を行っている．

結　　果

1．背景因子

両群の背景因子を比較すると，年齢はＴ群：64±9歳・Ｃ群：63±9歳で差がなく，性別も差がなかった．また両群でIm食道癌が最も多く，腫瘍占居部位でも差はなかった（**Table 1**）．

2．手術所見

手術時の肉眼所見を食道癌取扱い規約に順じ比較してみると，深達度（A）では両群でA0が最も多く，Ｔ群で28例(72%)を占め，Ｃ群で24例(45%)を占めた．手術所見による外膜浸潤の程度には差がなかった．またリンパ節転移(N)にも差はなかったが，肉眼的進行度（Stage）には差を認めた（**Table 2**）．

Table 1　Characteristics of patients in two groups

Group		T group (n=39)	C group (n=53)	p value
Age	(year)	64 ± 9	63 ± 9	0.7081
Sex	(M : F)	33：6	42：11	0.7009
Location of the lesion	Iu	5	8	
	Im	28	30	0.4076
	Ei	6	15	

3．術後合併症

Ｔ群では，手術中に重篤な合併症がなく，術30病日以内の手術死亡例もなかった．Ｃ群でも同様に，手術死亡がなかった．また術後合併症をみると，表のごとく肺炎が最も多く７例（18%）にみられ，次いで反回神経麻痺が４例（10%）を占めたが，合併症の頻度にはＣ群との差がなかった．その他縫合不全・乳糜胸・脳梗塞がそれぞれ１例ずつにみられた（**Table 3**）．

4．病理組織学的因子

組織学的な深達度・リンパ節転移の程度は両群間で差がなかった．また，組織学的進行度にも差は認めなかった．

一方，腫瘍長径は，Ｔ群：3.7±1.6cm・Ｃ群：4.4±2.0cmで差はなかった（**Table 2**）．

5．胸腔内操作時間・胸腔内出血量

胸腔内操作時間は，Ｔ群：323±269分・Ｃ群：196±27分で，Ｔ群が有意に長時間を要した($p<0.01$)．ただし，Ｔ群の39例を施行した時期によって13例ずつの

Table 2　Operative and phathological findings of both groups

Group			T group (n=39)	C group (n=53)	p value
Operative findings	Invasion to the adventitia	A0	28	24	
		A1	5	11	
		A2	4	15	
		A3	2	3	0.0586
	Degree of lymph node metastasis	N0	16	8	
		N1	2	2	
		N2	10	15	
		N3	5	14	
		N4	5	14	0.0537
	Gross stage	Ⅰ	15	7	
		Ⅱ	2	1	
		Ⅲ	10	16	
		Ⅳ	12	29	0.02
Phathological findings	Invasion to the adventitia	ep-mm	8	5	
		sm	9	10	
		mp	11	7	
		a1	3	8	
		a2	7	23	
		a3	1	0	0.0833
	Degree of lymph node metastasis	n0	21	20	
		n1	4	2	
		n2	7	19	
		n3	5	8	
		n4	2	4	0.2229
	Histological stage	0	12	8	
		Ⅰ	7	3	
		Ⅱ	3	5	
		Ⅲ	9	25	
		Ⅳ	8	12	0.051
	Tumor length	(cm)	3.7 ± 1.6	4.4 ± 2.0	0.1223

Table 3　Postoperative complication after esophagectomy

Group	T group (n=39)	C group (n=53)	p value
Pneumonia	7(18%)	12(23%)	
Recurrent laryngeal nerve palsy	4(10%)	3(6%)	
Leakage	1(3%)	4(8%)	
Chylothorax	1(3%)	0	
Brain infraction	1(3%)	0	
Arrythmia	0	1(2%)	
Anastomotic stricture	0	1(2%)	0.4118

3群に分けたところ，胸腔内操作時間はそれぞれ前期：487±334分・中期：316±243分・後期：167±59分で，後期群は前期・中期に比較し有意に短時間で，C群と比較しても差がなかった（**Fig. 2**）.

一方，胸腔内出血量はT群：255±95g・C群：285±158gで，両群に差がなかった．また同様に，T群を3群に分けたところ，前期：355±94g・中期：230±35g・後期：179±40gで，後期群が最も少なく前期群・C群と比較し有意に少量であった.

6．郭清リンパ節個数・転移リンパ節個数

全郭清リンパ節個数を比較したところ，T群：62±24個・C群：66±26個で差を認めなかった．また胸腔内郭清リンパ節個数も比較したが，T群：30±13個・C群：33±15個で，差がなかった.

転移リンパ節個数では，T群：1.7±2.9個・C群：2.7±3.9個で，T群が少ない傾向にあった.

7．部位別郭清リンパ節個数

Fig. 2　Comparison of the duration of thoracic procedure

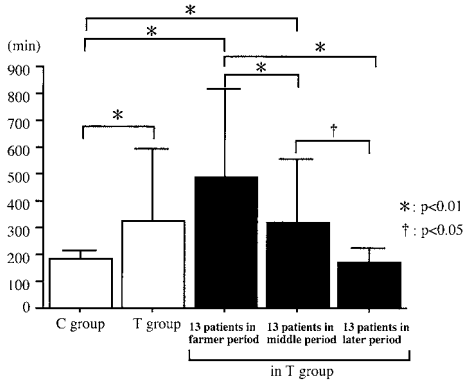

胸部の郭清リンパ節個数を食道癌取扱い規約に従って細分し，両群を比較した．表のごとくどの部位においても郭清リンパ節個数に両群間に有意な差は認めなかった（**Table 4**）．

考　察

胸部食道癌に対して近年に導入された胸腔鏡下食道切除術について，これまで我々が本術式の有用性および手術侵襲については報告してきたが，現在のところその根治性の点を検討した報告は少ない[5]．この理由として，本術式にはリンパ節郭清の困難な部位が指摘されているのみならず，初期のうちから広範囲にリンパ節転移をきたしリンパ節の十分な郭清により予後の向上が得られるとされる[6]食道癌症例に対する治療法としては，通常開胸下の食道切除と比較し根治性の点で劣ることが指摘されているためである[3]．そこで，著者らは当科で行っている小開胸併用胸腔鏡下食道切除術のリンパ節郭清の程度およびその問題点について通常開胸と比較検討し，本術式の食道切除における有用性について検討した．

胸腔鏡下食道切除術は，1993年に Collard ら[7]や Gossot ら[8]によって施行されて以来，現在まで多施設で行われてきている．しかし，本術式の評価は一定せず，安全性の面からは通常開胸と同等とされ，術後呼吸器合併症の頻度も通常開胸例と差がないとする報告が多い[9)10]．そこでまず当科で行っている．小開胸併用胸腔鏡下食道切除術の安全性について検討したところ，術中に重篤な合併症は認めず術後30日以内の死亡例もなかった．現在まで本術式の施行された48例のうち通常開胸に移行した症例は４例であるが，その理由は，1)胸部大動脈への直接浸潤，2)強度の肺癒着など，であった．術前検査として当科では CT および超音波内視鏡で胸部大動脈・気管・気管支などの他臓器浸潤が疑われた症例には血管内超音波検査または気管内超音波検査を施行し他臓器浸潤の正確な術前診断に努めているものの，開胸時に他臓器への浸潤が診断されるような診断困難例も認められる．つぎに，小開胸を併用する利点として，良好な視野が確保できることがあげられる．特に，No. 106 rec R および L, 106 tb, 107リンパ節郭清時には我々が独自に作成した気管鉤で気管・気管支を強く腹側に圧迫することにより安全かつ確実にリンパ節郭清を行うことができる．この結果，これらの部位においても通常開胸とほぼ同等のリンパ節郭清を行うことが可能であった．赤石らは視野確保に thoracoweb と呼ばれる胸膜牽引法によって視野を確保しているが[11]，小開胸の併用により容易かつ確実に視野の確保が可能になると思われる．また反回神経周囲では術後麻痺の危惧から電気メスなどの使用を制限するため，ガーゼの挿入が可能な小開胸は良好な視野確保に大変有用である．さらにこれまで我々は経験していないが大血管損傷による予期せぬ出血に対しても圧迫止血を行いながら，大開胸に移行が容易な点も小開胸の利点と思われる．

胸腔鏡下食道切除例の術後合併症では，肺合併症が最も多く７例（18%）にみられ，通常開胸例と差がなかった．実際，Law ら[12]も胸腔鏡下切除症例と通常開胸例との合併症を比較した結果，両者に差を認めなかったと報告している．この原因として，1)持続性の肺虚脱による影響，2)通常開胸と同様に行っている開腹創の影響，3)縦隔操作の影響，などが考えられる．1)に

Table 4　Comparison of number of dissected lymph nodes by location

Location of lymph node	T group (n=39)	C group (n=53)	p value
105	2.9±2.0	3.6±3.1	0.2791
Para rigt recurrent nerve	2.6±3.2	4.0±3.7	0.0561
Para left recurrent nerve	2.4±2.9	3.4±2.9	0.0638
Para tracheal	2.3±3.1	3.8±3.9	0.052
Infra aortic	2.4±3.6	4.4±5.5	0.0676
107	6.6±5.0	8.1±4.1	0.1006
108	3.0±1.7	3.9±3.1	0.2129
109R	3.4±2.8	3.1±1.8	0.6878
109L	2.2±3.1	2.7±1.9	0.7871
110	2.7±1.7	3.5±2.9	0.599
111	2.8±2.2	2.7±1.9	0.9261
112	2.1±1.4	2.2±1.7	0.8595

関しては，今回の検討に示されたごとく導入当初は同程度の郭清を行うために胸腔内操作時間は通常開胸術に比べ有意に延長していたが，本術式では経験の増加とともに胸腔内出血量および胸腔内操作時間は有意に短縮し，現在では通常開胸例と差がなく，その影響は減少していると考えられる．また，2)の開腹の影響については井上ら[13]が報告している胸腔鏡下の胃管作成および郭清による腹部操作が有用であると思われる．3)の胸腔内操作の影響については通常開胸術と同程度の郭清を行うためには，通常開胸と同等またはそれ以上の侵襲が付加されることは予想されることであり，愛護的な操作によって胸腔内組織の損傷を最小限にとどめる努力は必要不可欠であろう．さらに今後は，術後晩期の呼吸機能の低下の程度を測定することにより本術式の有用性を検討する必要があると思われる．一方，近年報告が増加している鏡視下手術の特徴的な合併症である，ポート挿入部位での再発は当科ではまだ経験していないが，今後厳重な経過観察を要すると思われる[14]．

食道癌は早期よりリンパ節転移をきたしやすく，このリンパ節転移の個数が予後を左右することが報告されている[15]．特に，粘膜下層より深部へ浸潤した場合は高率にまた広範囲に転移がみられ，その根治のためには頸胸膜の3領域にわたるリンパ節郭清を必要とし，これによって良好な予後が得られることが報告されている[6]．仮に，胸腔鏡下食道切除が通常開胸術にリンパ節の点で劣っているならば，本術式は根治性に問題があり，予後に悪影響を及ぼす可能性があることになる．しかし本術式は，胸腔鏡による拡大視効果によって各臓器に近接した操作が可能であり，通常開胸下のリンパ節郭清よりも徹底した郭清が可能であるが，一方では鏡視下手術の困難さに基づく郭清の質の低下が危惧されている．今回，当科におけるこれまでの胸腔鏡下食道切除施行症例でリンパ節郭清個数の検討を行ったところ，症例にばらつきはあるものの通常開胸術症例の郭清個数と差がなく，ほぼ同等の郭清が行えていることが示唆された．また食道癌取扱い規約に従って胸腔内リンパ節を部位別に比較したが，有意な差は認めず，宇田川ら[3]が指摘している左反回神経沿いリンパ節もほぼ同等に郭清が行えていた．これは，当科で胸腔鏡下食道切除術の導入時より併用している小開胸と専用の気管鈎による気管腹側への牽引による左反回神経沿いの視野の展開による効果もあると思われる．なお，赤石[5]は通常開胸側と胸腔鏡下切除群の生存率を比較し差がなかったと報告しているが，本術式の予後は今後症例の蓄積を待って検討したいと考えている．

文　献

1) 竹村雅至，東野正幸，大杉治司ほか：周術期血中サイトカイン値よりみた胸腔鏡下食道癌手術の手術侵襲についての検討．日胸外会誌　**46**：1305―1310, 1998
2) 竹村雅至，東野正幸，大杉治司ほか：食道平滑筋腫に対する胸腔鏡下核出術の経験．日胸外会誌　**45**：1606―1611, 1997
3) 宇田川晴司，鶴丸昌彦，秋山　洋：鏡視下手術をめぐる Controversy I 食道癌　2．現状における鏡視下縦隔郭清の是非．外科　**60**：368―371, 1998
4) 食道疾患研究会編：臨床・病理食道癌取扱い規約．第8版．金原出版，東京，1992
5) 赤石　隆：鏡視下手術をめぐる Controversy I 食道癌　2．鏡視下手術における適応と術式．外科　**60**：365―367, 1998
6) 鶴丸昌彦，宇田川晴司，梶山美明ほか：胸部食道癌に対する3領域郭清術．消化器科　**25**：125―132, 1997
7) Collard JM, Lengele B, Otte JB et al：En bloc and standard esophagectomy by thoracoscopy. Ann thorac Surg **56**：675―679, 1993
8) Gossot D, Fourquier P, Celerier M：Thoracoscopic esophagectomy：technique and initial results. Ann thorac Surg **56**：667―670, 1993
9) Gossot D, Cattan P, Fritsh S et al：Can the morbidity of esophagectomy be reduced by the thoracoscopic approach?. Surg Endosc **9**：1113―1115, 1995
10) Peracchia A, Rosati R, Fumagalli U et al：Thoracoscopic esophagectomy：Are there benefits?. Semin Surg Onclo **13**：259―262, 1997
11) 赤石　隆，金田　巌，樋口則男ほか：縦隔郭清を伴う胸腔鏡下食道切除術の理念と実際．消化器科　**25**：133―139, 1997
12) Law S, Fok M, Wong J：Thoracoscopic esophagectomy for esophageal cancer. Surgery **122**：8―14, 1997
13) 井上晴洋，出江洋介，永井　艦ほか：胸部食道癌に対する鏡視下食道切除・再建術．手術　**52**：879―884, 1998
14) Segalin A, Bonavina L, Rosati R et al：Parietal seeding of of esophageal cancer after thoracoscopic resection. Dis Esophagus **7**：64―65, 1994
15) 馬場政道，吉中平次，田辺　元ほか：胸部食道癌の転移リンパ節個数の検討．日消外会誌　**21**：2069―2074, 1988

Evaluation of Mediastinal Lymphadenectomy by Minithoracotomy Assisted Thoracoscopic Esophagectomy for Esophageal Cancer

Masashi Takemura, Harushi Osugi, Taigo Tokuhara, Nobuyasu Takada,
Hiroaki Kinoshita and Masayuki Higashino*
Second Department of Surgery, Osaka City University Medical School
*Department of Gastroenterological Surgery, Osaka City General Hospital

The capability of minithoracotomy assisted thoracoscopic esophagectomy as a curative procedure for esophageal cancer was compared with conventional esophagectomy through right thoracotomy by the quality of mediastinal lymph node dissection. Of the patients with esophageal cancer who were treated with minithoracotomy assisted thoracoscopic esophagectomy from July 1995 to July 1998, 39 patients, excluding the patients who were converted to conventional thoracotomy and ended in noncurative operation, were classified as T group. Fifty-three patients who underwent conventional esophagectomy through right thoracotomy and who were not resected of other extraesophageal organs from January 1993 to June 1995 were classified as C group. No hospital death were occurred in either group. No significant difference in the frequency of postoperative complications was found. Although the operative stage was different, the pathological stage was not different in two groups. The duration of thoracic procedure was significantly longer in T group than in the C group. No significant difference was observed in the mount of intrathoracic blood loss. The number of dissected nodes and metastatic nodes in the mediastinum was not different between two groups. Regarding location of lymph node including tracheobronchial nodes and nodes along the recurrent laryngeal nerves, no difference was found. These results suggests that minithoracotomy assisted thoracoscopic esophagectomy is efficacious as a curative procedure for esophageal cancer.

Reprint requests：Masashi Takemura　Second Department of Surgery, Osaka City University Medical School
1-4-3 Asahi-machi, Abeno-ku, Osaka, 545-8585 JAPAN