日消外会誌　32（8）：2072～2076，1999年

原　　著

胃の動脈リンパ領域からみた早期胃癌の至適郭清範囲

癌研究会附属病院消化器外科
小林　正則　　大山　繁和　　太田惠一朗　　松原　敏樹
太田　博俊　　高橋　　孝　　中島　聰總

早期胃癌における至適リンパ節郭清範囲の解析を目的に，Roviere, Coller らにならい，胃を左胃動脈領域，右胃動脈領域，右胃大網動脈領域，脾動脈領域の 4 領域に分け，各領域に転移を認める早期胃癌の分布を検討した．対象は，腫瘍径4cm 以下の早期胃癌単発リンパ節転移例84例である．その結果，左胃動脈リンパ領域が幽門前庭部，胃上部大弯を除くほぼ全胃を占め，胃角上より肛門側の幽門部全体を占める右胃大網動脈のリンパ領域と広く重なりがあることが明らかとなった．一方，右胃動脈，脾動脈領域はおのおの幽門前庭部小弯，胃上部大弯の狭い範囲であった．これらは，胃中下部では，複数の方向にリンパ節転移が起こることを示している．したがって，早期胃癌の縮小手術に当たっては上記の動脈リンパ領域を考慮にいれリンパ節の郭清範囲を決定すべきである．

Key words：　regional lymphatic metastasis, limited lymph node dissection, early gastric cancer

はじめに

早期胃癌の増加に伴い quality of life（QOL）の向上を目指した縮小手術が行われるようになってきた．これまで胃の切除範囲，リンパ節郭清範囲の縮小についてさまざまな検討がなされてきている[1]．しかし，胃のリンパ流については依然解明されていない部分も多く，胃の大弯の病変から小弯側にリンパ節への対側転移が見られたり，胃癌取扱い規約における 2 群リンパ節への跳躍転移が観察される[2]など胃癌のリンパ節転移は必ずしも近傍のリンパ節に転移するわけではないため，果たしてどの領域を郭清すべきか，どの領域は郭清不要かはいまだ明らかではない．そこで，我々は早期胃癌がどこに転移を起こすか，早期胃癌の部位別の至適郭清はどこかを検討したので報告する．

対象と方法

対象：1957年から1994年までに癌研外科において切除された早期胃癌は3,092例でリンパ節転移陽性例は362例（11.7%）であった．このうち転移経路を特定するため単発のリンパ節転移を有した腫瘍径4cm 以下の単発早期胃癌84例（リンパ節転移陽性例の23.2%）を対象とした．

方法：胃のリンパ節転移の領域を Roviere[3]に従い，1）左胃動脈領域，2）右胃動脈領域，3）右胃大網動脈領域，4）脾動脈リンパ領域の 4 領域に分けた（**Fig. 1**）．左胃動脈領域とは①，②，③，⑦，⑨のリンパ節に転移のみられた症例の原発巣の分布域とし，右胃動脈領域は⑤と⑧a のリンパ節に単発で転移した症例の分布域，④d と⑥のリンパ節へ単独で転移した症例の原発巣の分布域を右胃大網動脈領域，④sa，④sb，⑩，⑪のリンパ節へ単独で転移した症例の原発巣の分布域を脾動脈領域とした．おのおのの領域に所属するリンパ節に単発で転移を有した病変の分布を手術後の標本スケッチをもとにしてプロットし，おのおの図示した．

用語は胃癌取扱い規約[4]に従った．

結　　果

対象症例の内訳は男性44人，女性40人で年齢は32歳から81歳（平均56.9歳），腫瘍占居部位は C 領域14例，M 領域32例，A 領域38例であった．腫瘍壁深達度は m 癌12例，sm 癌72例であった．肉眼型の内訳は隆起型（I, IIa）が20例，平坦型（IIb）が 1 例，陥凹型（IIc, III）は63例であった．組織型は乳頭腺癌（pap）17例，高分化腺癌（tub1）11例，中分化腺癌（tub2）15例，印環細胞癌（sig）31例，低分化腺癌（por）8例，粘液癌（muc）2例であった（**Table 1**）．

以下，それぞれの動脈領域を図に示す．左胃動脈領域への転移例は42例で，①番リンパ節への転移例は 3 例，②番リンパ節は 2 例，③番リンパ節は34例，⑦番リンパ節，⑨番リンパ節へはそれぞれ 1 例，2例転移例がみられた．大弯病変で対側の小弯への転移例が 5 例

＜1999年 3 月31日受理＞別刷請求先：小林　正則
〒378-0053　沼田市東原新町1855―1　利根中央病院外科

Fig. 1　Lymphatic areas of the stomach
Rouviere H：Anatomie des lymphatiques de l'homme. Masson, Paris, 294—334, 1932

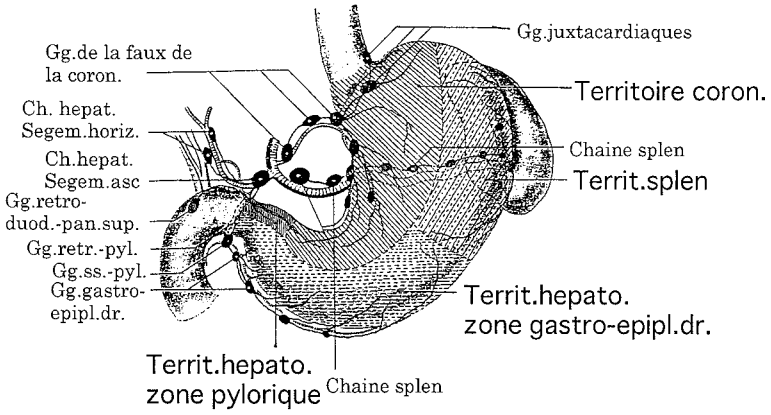

Table 1　Clinical characteristics of patients（N=84）

Averege Age	56.9（range 32—81）
Sex（Male : Female）	44：40
Location（C : M : A）	14：32：38
Depth of invasion（m : sm）	12：72
Gross appearance	
Elevated type	
（Ⅰ，Ⅱa）	20
Flat type	
（Ⅱb）	1
Depressed type	
（Ⅱc，Ⅲ）	63
Histological type	
pap	17
tub 1	11
tub 2	15
sig	31
por	8
muc	2

Fig. 2　Left gastric artery area：distribution of single metastasis cases of lymph node number　①，②，③，⑦，⑨.

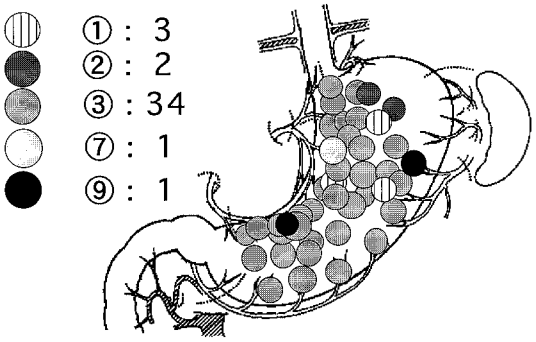

Fig. 3　Right gastric artery area：distribution of single metastasis cases of lymphnode number ⑤，⑧a.

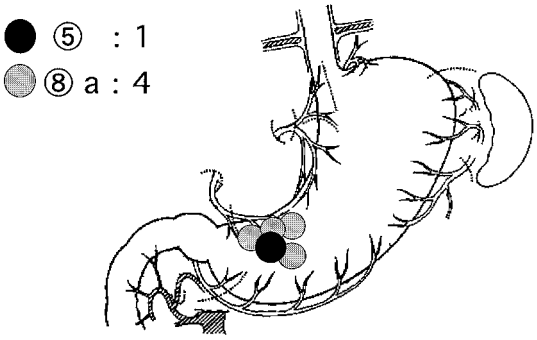

存在し，左胃動脈領域は穹窿部および胃体上部の大弯側と幽門直前を除いた胃の全領域を占めていた（**Fig. 2**）．右胃動脈領域の⑤番リンパ節への転移例は１例で⑧a リンパ節への単発転移例が４例認められた（**Fig. 3**）．⑧a リンパ節を右胃動脈領域とした根拠は考察で述べる．右胃大網動脈領域の④d リンパ節への転移例は18例で，⑥への転移例は18例であった．小弯側の病変で④d リンパ節への転移が２例，幽門下リンパ節への転移が５例に見られた．④d 転移例と⑥番リンパ節転移例の領域の分布はほぼ一致し，右胃大網動脈領域は小弯側は体下部より幽門までで大弯側は体中部より幽門までの領域であった（**Fig. 4**）．脾動脈領域④sb

Fig. 4　Right gastroepiproic artery area：distribution of single metastasis cases of lymphnode number ④d，⑥.

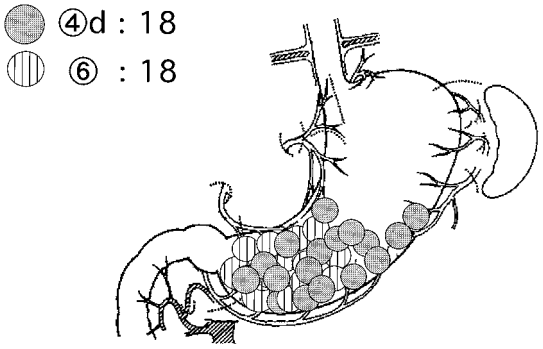

Fig. 5　Splenic artery area：distribution of single metastasis cases of lymphnode number　④sa，④sb，⑩，⑪．no single metastasis cases of lymphnode number　④sa，⑩.

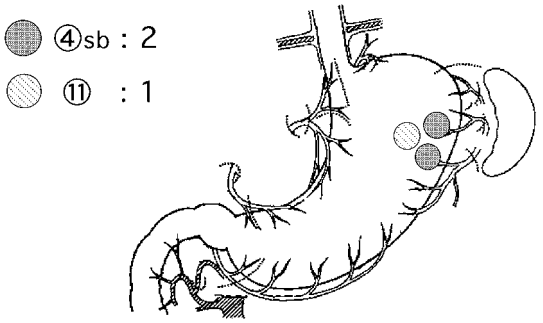

への単発転移例は2例，⑪番リンパ節への単発転移例は1例であった．④sa，⑩への単発転移例は認められなかった．脾動脈領域は穹窿部から体上中部の大弯側の狭い領域であった(**Fig. 5**)．これら4領域を重ねて **Fig. 6**に図示した．

考　察

胃のリンパ系は以前より多くの解剖学者によって検討されてきた．その基本的な考え方はフランスの解剖学者 Roviere[3]の図が基本となっている．彼は胃を支配する4本の血管にしたがって，胃のリンパ領域を左胃動脈領域，脾動脈領域，肝動脈領域上域（右胃動脈領域）・下域（右胃大網動脈領域）の4領域に分けている．また，Coller ら[5]も胃癌患者の原発巣と転移リンパ節の検討から Roviere の領域図に従って，胃のリンパ領域を4領域に分けており，おのおの領域のリンパはその領域を支配する血管に沿って流れ転移していく

Fig. 6　Diagrammatic drawing of four artery areas lymphatic drainage

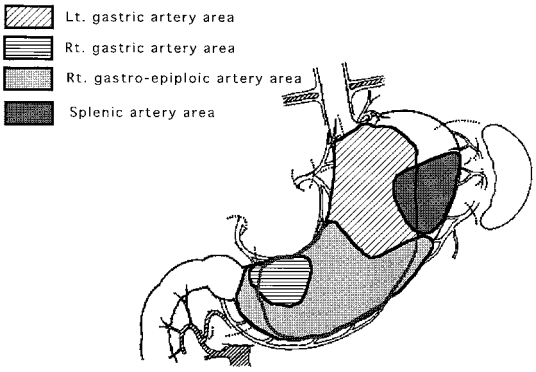

(zonal lymphatic metastasis)としている．本邦では落合[6]が，イヌを用いて，また，井上[7]はヒト胎児を用いた詳細なリンパ系解剖を報告している．いずれも動脈領域についてはほぼ Rouviere と一致している．しかし，Coller 自身が自身の描いたリンパ領域外へのリンパ節転移が見られるので，切除にあたっては占居部位によらず大弯，小弯の両側を含めて十分な範囲の切除をすべきと述べている[5]ごとく，臨床例においても対側転移が認められており[6]，Rouviere の報告した動脈領域外への転移があることは明白である．

我々は早期胃癌の単発転移例に着目しその転移部位と原発巣の分布から改めて動脈領域図を描いた．対象を腫瘍径4cm 以下としたのは4cm 以下であれば胃の1つの区域に局在しうる大きさとみなしえるためである[8]．また，単発転移例を対象としたのは，病変の部位とリンパ節転移部位を1対1で対応させることが出来ること，転移リンパ節によるリンパ流の改変の可能性を除外するためである．転移リンパ節が複数個の場合は，転移経路の解析が困難な症例がある．たとえば⑥番と⑧a のリンパ節の両者に転移を認めた場合，リンパ節転移が⑥番から⑧a に転移したのか，⑧a にも直接転移をしたのか判断は不可能である．このような理由から，単発リンパ節転移例を検討の対象とした訳である．

⑧a（総肝動脈リンパ節）への転移経路については，以前より，井上[7]，葱那[9]らより指摘されている．なかでも井上は，右胃動脈領域のリンパ経路について検索しえた36例中33例に幽門小弯より右胃動脈を経由せず肝十二指腸靭帯基部を通り直接⑧a リンパ節へ到達するリンパ経路の存在することを報告している．我々も

術中点墨によるリンパ管の観察によりこの経路の存在を確認し，間膜基部経路と仮称している．この経路は，発生学的にも理論づけが可能である．すなわち，前胃間膜より分枝する右胃動脈に流れるよりも後胃間膜方向の総肝動脈方向へ流れたほうが，リンパ経路としてより経路が短く，直接的であることによるものと推察される．いずれにしてもこの幽門小弯より総肝動脈リンパ節へ直接流れるリンパ経路は，恒常的に存在すると考えるべきであり，われわれが，⑧a リンパ節を右胃動脈領域に属させた理由である．動脈リンパ領域において左胃動脈リンパ領域が非常に広いのはその血流分布の広さと関係がある．左胃動脈の血流分布について El-Eishi[10)11)]によると左胃動脈は小弯と大弯の間の距離の約５分の４をカバーしている．また，胃穹窿部においてその大半に分布している．一方，右胃動脈の血流分布は前庭部小弯幽門近傍の狭い領域で，両者とも，今回検討したリンパ領域の範囲と一致していた．葱那[9)]によれば胃壁のリンパ管は漿膜下においては血管に沿って走行，一定の方向性を持つが粘膜下においてはあらゆる方向に向かい一定の方向性が見られない．また胃のリンパ管は動脈に沿って走行するが，各動脈間の吻合は壁外および粘膜下において豊富に認められると述べており，これが動脈リンパ領域が重なり合う理由と考えられる．前庭部においてリンパの領域が特に交錯しているが，これは前庭部は胃壁そのものの幅が狭く粘膜下の拡散によって隣接領域の漿膜下リンパ管に吸収されやすいことも関係していると推察される．

今回我々の検討から得られた動脈領域図では左胃動脈領域は４領域の中で最大の領域であり，胃のほとんどを占める．したがって，左胃動脈に沿うリンパ節の郭清はきわめて重要といえる．一方，右胃大網動脈領域について述べると，④d と⑥への単独リンパ節転移を起こす胃癌の占居部位の範囲が一致していたことは，分節胃切除，幽門輪温存胃切除（以下，PPG）などの縮小手術を行う際，リンパ節転移の可能性がある場合は⑥の郭清を省略することはできないことを示している．リンパ領域が重なる部位に存在する腫瘍は重なり合うおのおのの領域に属するリンパ節へ転移しうると考えられ，この場合は重なり合うおのおのの領域のリンパ節の郭清が必要となる．我々の検討では転移は必ずしも近接したリンパ節に転移するとはかぎらない．縮小手術の対象になると思われる m 癌においては術前の深達度診断の正診率は60～80％[12)]と言われており，安易な縮小手術の適応拡大はきわめて慎重に望むべきである．

われわれは，早期胃癌の標準的リンパ節郭清はやはり D2郭清であり，癌の部位別に本稿で述べた動脈リンパ領域を考慮にいれ，リンパ節郭清範囲の適正化，胃切除範囲の縮小を行うべきであると考えている．

文　献

1）太田惠一朗，西　満正，大山繁和ほか：長径4cm 未満の上・中部胃癌に対する縮小手術の至適切除範囲．日消外会誌　**30**：2103―2106, 1997

2）曽和融生, 加藤保之, 前川　仁ほか：リンパ節転移からみた早期胃癌の治療の選択．外科治療　**61**：942―947, 1989

3）Roviere H：Anatomie des lymphatiques de l'homme. Masson, Paris, 1932, p294―334

4）胃癌研究会編：胃癌取扱い規約. 改訂12版. 金原出版，東京，1993

5）A Coller, B Key, S Mcintyre：Regional lymphatic metastasis of carcinoma of stomach. Arch Surg **43**：748―761, 1941

6）落合準三：胃リンパ流の病態生理学的研究．京都府医大誌　**75**：1175―1196, 1966

7）井上輿惣一：胃十二指腸，膵臓並ビニ横隔膜ノ淋巴管系．解剖学誌　**9**：47―71, 1936

8）西　満正, 太田惠一朗：胃癌の手術. 胃癌の手術に重要な部位分類と脈管系. 木本誠二, 和田達雄ほか編．新外科学体系．22D．胃・十二指腸の外科 IV．中山書店，東京，1987, p17―21

9）葱那將愛：日本人の人体解剖学．金原出版，東京，1968, p147―175

10）El-Eishi HI, Ayoub SF, Ade-el-Khalek M：The arterial supply of the human stomach. Acta Anat（Basel）**86**：565―580, 1973

11）佐藤達夫：リンパ系. 佐藤達夫編. 消化器の局所解剖．金原出版，東京，1995, p283―317

12）石原　省, 中島聰總, 太田惠一朗ほか：胃癌術前診断の正診率と問題点―特に深達度診断について―．癌と化療　**21**：1775―1780, 1994

Regional lymphatic metastasis in early gastric cancer

Masanori Kobayashi, Shigekazu Ohyama, Keiichiro Ohta, Toshiki Matsubara,
Hirotoshi Ohta, Takashi Takahashi and Toshifusa Nakajima
Department of Surgery Cancer Institute Hospital

We mapped the arterial areas of lymphatic drainage, by studying cases of single lymphonode metastasis of early gastric cancer. Arterial areas of lymphtic drainage are divided into four areas according to the arteries that supply the stomach（left gastric arterial area, right gastroepiplolic arterial area, splenic arterial area, and right gastric arterial area）. The left gastric arterial area is the largest of the four. and extends to the whole stomach expcept for the greater curvature of the upper one-third of the stomach and pylorus. The right gastric arterial area is small and includes the lesser curvature of the antrum. The splenic arterial area is also small and extends to the greater curvature of the upper two-thirds of the stomach. From the lesser curvature of the lower body and the greater curvature of the middle body and the greater curvature of the middle body to the antrum, the left gastric arterial and right gastroepiploic arterial areas overlap. Tumors located in these overlapped areas have the possibility of metastasizing to the lymphonodes of either area. Therefore, it is necessary to dissect the lymphnodes of these overlapped areas. In conclusion, the map of arterial areas of lymphatic drainage should be used to discuss the extent of resection and dissection.

Reprint requests：Masanori Kobayashi　Department of Surgery, Tone Central Hospital
1855-1 Higashiharashinmachi, Numata-city, 378-0053 JAPAN