日消外会誌　32（8）：2085～2094，1999年

原　　著

硬変肝における肝細胞外マトリックス構成成分の定量的解析とその意義

福島県立医科大学第2外科，*大原綜合病院附属大原研究所

佐藤　尚紀　　畠山　優一　　五十嵐　渉　　小野　俊之
小山　善久　　井上　典夫　　土屋　敦雄　　阿部　力哉*

肝線維化として肝に蓄積する細胞外マトリックス（以下，ECMと略記）に注目し，その定量化の硬変肝切除における意義について実験的に検討した．肝硬変ラットを作成し肝部分切除を施行した．切除肝組織標本にECMを構成するラミニン，フィブロネクチン，I, III, IV型コラーゲンの免疫染色を行い，自動画像解析装置を用いておのおの定量化した．さらに肝切後24時間，48時間における残肝のBrdU標識率を求め，肝再生能の指標とした．各ECMの測定値とBrdU標識率の関係においてラミニン，III型コラーゲン，IV型コラーゲンは肝切24時間後のBrdU標識率とおのおの$r=-0.497$, $r=-0.511$, $r=-0.481$（すべて$p<0.05$），肝切48時間後のBrdU標識率とおのおの$r=-0.559$, $r=-0.444$, $r=-0.375$（すべて$p<0.05$）の有意な負の相関関係が得られた．したがって，硬変肝におけるラミニン，III型コラーゲン，IV型コラーゲンの定量化は硬変肝切除後の肝再生能を予測する指標として有用であると考えられた．

Key words：　extracellular matrix, liver cirrhosis, hepatic fibrosis, liver regeneration

I．緒　　言

肝細胞癌は早期に発見される症例が増加したこと，手術方法および術前術後管理が進歩したことによって長期生存が期待できるようになった．本邦における肝細胞癌は慢性肝炎や肝硬変などの慢性肝疾患を高率に合併しているのが特徴で[1)2)]，切除量が増えると肝不全に陥り，不幸な転帰をとる危険性が大きい．そのため術前の正確な肝機能の評価が重要で，肝予備能に基づいた手術危険度の判定が不可欠である．特に，手術後の予後に関係する肝再生能の評価が重要である．しかし，これまで手術後の肝再生能を評価しうる指標に関する研究はほとんどみられない[3)]．

畠山らは硬変肝切除後の肝再生能として，肝硬変の線維化の程度が肝再生能と有意に逆相関していることを報告した[4)]．

著者は肝線維化にともない肝に蓄積する細胞外マトリックス（以下ECM）[5)]に注目し，その術前の定量化における硬変肝切除後の肝再生能の指標としての意義について検討した．ECM構成成分としてラミニン，フィブロネクチン[6)]およびI型コラーゲン，III型コラーゲン，IV型コラーゲン[7)]をとりあげ，自動画像解析装置を用いておのおのを定量的に解析し，肝再生能との関連性について実験的研究を行った．

＜1999年3月31日受理＞別刷請求先：佐藤　尚紀
〒960-1247　福島市光が丘1　福島県立医科大学医学部第2外科

II．材料および方法

1．実験動物

50匹の5週齢のWistar系雄性ラット（Japan SLC, Inc.）を用いた．

2．実験動物の飼育

ラットは附属研究所実験動物研究室において，7時より19時までの12時間の照明，室温22±1.5℃，湿度55±5%のもとで飼育した．餌はマウス・ラット固形飼料CE-2（日本クレア株式会社）を用い，自由摂水・摂食とした．

3．肝硬変ラットの作成

ラット40匹を用い，4%チオアセタマイド溶液（以下，TAA）を200mg/kgを週3回，10週間，腹腔内に投与して肝硬変ラットを作成した．

一方，他の10匹には生理的食塩水（以下，生食）のみを同様のスケジュールで腹腔内に投与し対照群とした．

4．肝部分切除手術

Fig. 1　Automatic image analysis of quantitation of extracellular matrix（laminin）on immunohistochemical stained liver tissue
A：Input, B：Binalization and Calculation

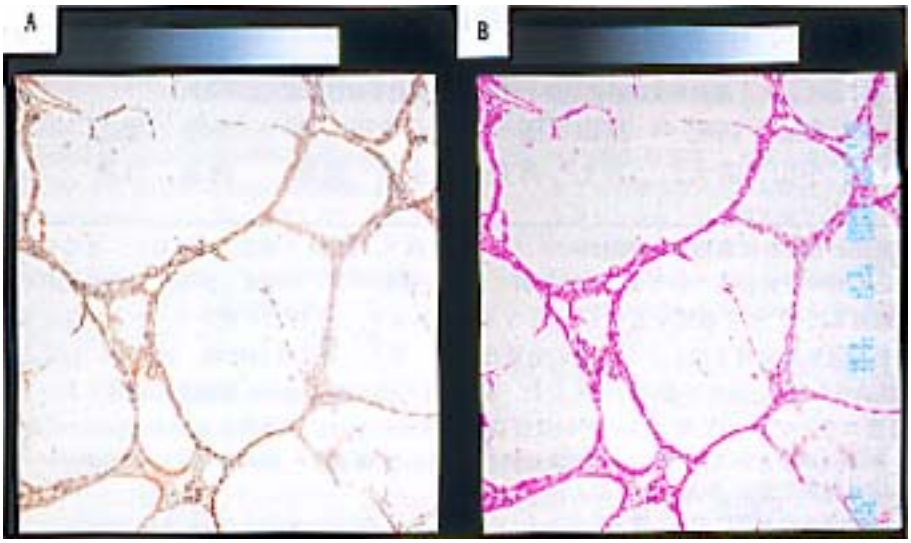

TAA あるいは生食の最終投与 2 週後にネンブタールをラットの腹腔内に投与して麻酔した．麻酔後に開腹して Higgins らにより報告されている方法[8]に従って2/3肝部分切除術を施行した．

手術後 TAA 投与の 3 匹が死亡したため，各 ECM と肝再生能の関係については TAA 投与群37匹と生食投与群10匹について検討した．

5．各 ECM の定量的解析

① 免疫組織染色

摘出した切除肝は20%ホルマリンに固定し，パラフィンに包埋した．包埋した切除肝より3μm 厚の連続切片を作成し，ラミニン，フィブロネクチン，I 型コラーゲン, III 型コラーゲン, IV 型コラーゲンの免疫組織染色を以下のごとく行った[9)~12)]．

脱パラフィン後0.4%ペプシンによる酵素処理を 2 時間行った．その後，0.3%H_2O_2メタノールによる内因性ペルオキシダーゼブロックを30分行い, さらに3%カゼインにて非特異的反応のブロッキングを30分間行った. 次に AutoProbe III キット（Biomeda 社, 以下, キット）内の Tissue Conditioner を添加した後，おのおの，抗ラミニン抗体（LSL 社，1,000倍希釈），抗フィブロネクチン抗体（LSL 社，250倍希釈），抗 I 型コラーゲン抗体（LSL 社，200倍希釈），抗 III 型コラーゲン抗体（LSL 社，100倍希釈），抗 IV 型コラーゲン抗体（LSL 社，250倍希釈）の多クローン1次抗体を用いて切片で4℃のもと一晩抗原抗体反応を行った．その後キット内，ビオチン標識 2 次抗体を37℃下60分間反応させ，ペルオキシダーゼ標識ストレプトアビジンを37℃下60分間反応させ，さらに発色基質としてキット内3-amino-9ethylcarbazole（以下，AEC）を用い，S-ABC 法による免疫染色を行った．なお，対比核染色には Mayer's Hematoxylin を用いた．

② 自動画像解析

自動画像解析装置はColor Image Processors SPICCA-II（日本 Avionics 社），PC-9801FS（NEC）コンピューターおよび Image Command 5089（日本 Avionics 社）ソフトウエアを使用した．各 ECM の定量的解析は以下のごとく行った．免疫染色標本の顕微鏡像を画像解析装置の画面に取り込み（**Fig. 1A**），次に画面を見ながら AEC で赤色に染色されている部位を指定して，コンピューターに選択した色を記憶させて選択色の部位と非選択色の部位に二値化処理（binalization）を行った（**Fig. 1B**）．取り込んだ視野全体における選択色の占める面積の割合（各 ECM 測定値（%）＝〔選択色の占める面積÷取り込んだ視野全体の面積〕×100）を求めた．一切片につき 5 視野を検討し，その平均を各 ECM 測定値とした．

ラミニン，フィブロネクチン，I 型コラーゲン，III 型コラーゲン, IV 型コラーゲンの切片内に占める面積の割合をそれぞれ LMR, FNR, T I CR, T III CR, T IV

Fig. 2　Microscopic features of the liver in rats（H. E. staining, ×10）
A：rats treated with intraperitoneal administration of saline, B：doses of thioacetamide

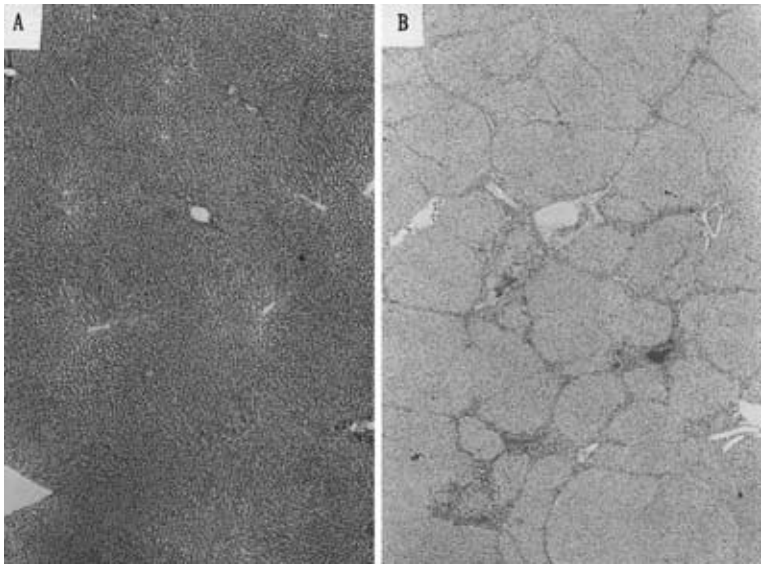

CR として定量化した.

6. BrdU 標識率の測定

BrdU 標識率は以下のごとく測定し，肝再生能の指標とした．肝切除の24時間後に TAA 投与群19匹と生食投与群５匹を，48時間後にそれぞれ18匹と５匹を大量ネンブタール注入により屠殺した．屠殺の１時間前にブロモデオキシウリジン（以下，BrdU）を腹腔内に投与した(50mg/kg)．屠殺後，残肝を摘出し70%アルコールにて固定し，パラフィンに包埋した．残肝より3μm 厚の切片を作成し，抗 BrdU 単クローン抗体を用いて，次のごとく免疫組織染色を行った.

脱パラフィン後，0.3%H_2O_2メタノールによる内因性ペルオキシダーゼブロックを行い，0.1N 塩酸に30分間, 2N 塩酸に60分間浸漬することにより一重鎖変成処理を施行した．0.1M 硼酸ソーダにより中和した後，抗 BrdU マウス単クローン抗体(DAKO 社，20倍希釈)を用いて切片上で4℃のもと一晩，抗原抗体反応を行った．その後ビオチン標識抗マウス免疫グロブリン・兎抗体(DAKO 社, 300倍希釈)を37℃下60分間反応させ，ペルオキシダーゼ標識ストレプトアビジン（DAKO 社）を37℃下60分間反応させさらに発色基質として3, 3'-diaminobenzidine, tetrahydrochloride（DAB）を用い，S-ABC 法による免疫染色を行った．なお，対比核染色には Mayer's Hematoxylin を用いた．免疫染色された標本にて2,000個以上の肝細胞を数え，その中に占める BrdU 標識細胞の割合を求めた．一切片につきそれを無作為に５視野ずつ検討し，それらの平均を BrdU 標識率とした.

7. 統計学的検討

統計学的検討は PC-9821AS(NEC)コンピューター，SPSS for Windows（SPSS Japan Inc.）ソフトウエアを用いて行った．２群間の相関関係は Spearman の相関関係を求めて検討した．検定に際しては $p<0.05$をもって有意とした.

TAA および生食を投与したラットについて上記方法を用い，各 ECM（測定値）と BrdU 標識率の関係を検討した．なお，BrdU 標識率との関係は，肝切24時間および肝切48時間後について検討した.

本実験は福島県立医科大学動物実験委員会の承認を得て行った.

Ⅲ. 結　　果

1. 切除肝の病理組織学的所見

生食投与群の肝臓は，小葉間組織では小葉間の脈管をみるのみで小葉間結合組織はみられず，小葉が密になって組織を構築している正常肝であった(**Fig. 2A**)．TAA 投与群の肝臓は，やや大小不同のある多数の偽小葉による小葉の改築がおこり，それを囲むように偽小葉間組織，とくに線維成分の増生があっていわゆる

Fig. 3　Immunohistochemical staining for laminin of liver tissue in rats treated with intraperitoneal administration of thioacetamide（×40）

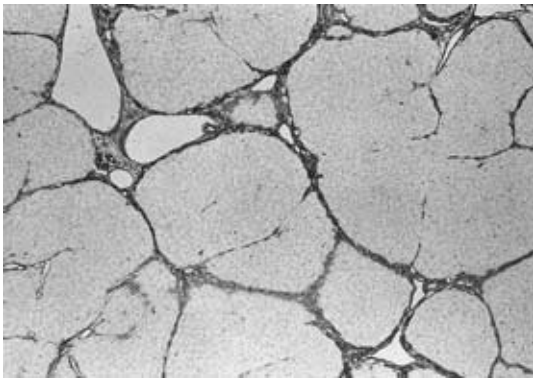

Fig. 4　Immunohistochemical staining for fibronectin of liver tissue in rats treated with intraperitoneal administration of thioacetamide（×40）



Fig. 5　Immunohistochemical staining for type I collagen of liver tissue in rats treated with intraperitoneal administration of thioacetamide（×40）

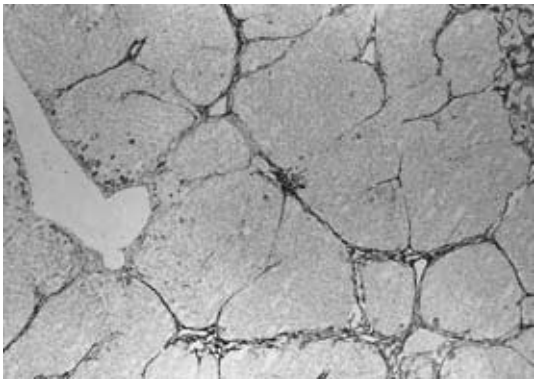

Fig. 6　Immunohistochemical staining for type III collagen of liver tissue in rats treated with intraperitoneal administration of thioacetamide（×40）

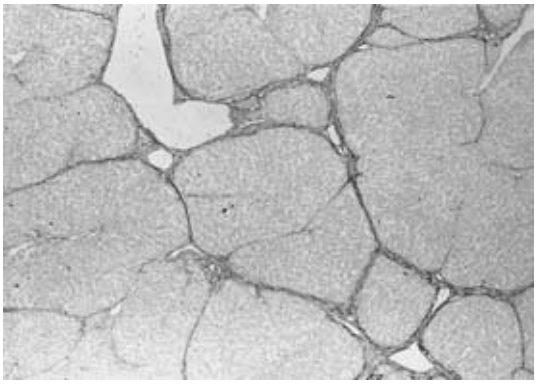

長与の乙型に近い肝硬変像を呈した[13)14)]（**Fig. 2B**）．また，同群のなかには線維の増生はあるものの，小葉の改築を生じてない慢性肝炎像でとどまるものもみられた．この結果は，今回の検討においては慢性肝炎から肝硬変の過程における各 ECM 量の変化もみれるため好都合であった．

2．各 ECM の免疫組織染色の所見

① ラミニン

正常肝ではラミニンは主に脈管基底膜に局在し類洞壁にはみられなかった．TAA 投与群では線維化の進展につれて膠原線維の存在する部位に沈着した（**Fig. 3**）．

② フィブロネクチン

正常肝ではフィブロネクチンは類洞壁に豊富に存在し，小葉間門脈周囲と脈管基底膜にわずかに存在した．TAA 投与群では線維化に伴い類洞壁の沈着はあるものの正常肝ほどではなく，膠原線維の存在する部位への沈着は軽度であった（**Fig. 4**）．

③ I 型コラーゲン

正常肝では I 型コラーゲンは小葉間門脈周囲，中心静脈壁，類洞壁に豊富に存在した．TAA 投与群では線維性隔壁に沈着がみられた（**Fig. 5**）．また，非実質細胞細胞質にも沈着がみられた．

④ III 型コラーゲン

正常肝では III 型コラーゲンは小葉間門脈周囲，中心静脈壁に存在した．TAA 投与群では線維性隔壁に沈着がみられた（**Fig. 6**）．

⑤ IV 型コラーゲン

Fig. 7　Immunohistochemical staining for type IV collagen of liver tissue in rats treated with intraperitoneal administration of thioacetamide（×40）

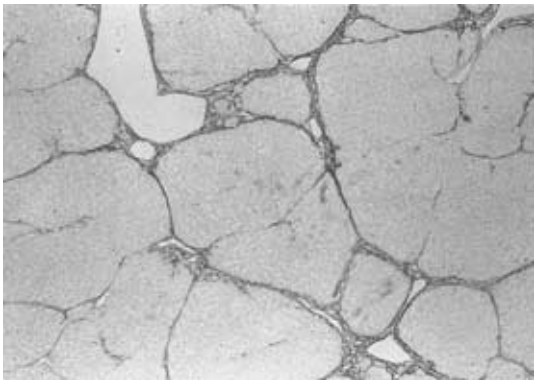

正常肝ではIV型コラーゲンは小葉間動脈，門脈，胆管周囲の基底膜にみられた．TAA投与群では線維化に伴い線維性隔壁で増加した（**Fig. 7**）．

3．残肝のBrdUの取り込み

免疫組織染色によりBrdU標識細胞は肝細胞核内が茶色に染色されることにより確認できた．生食投与群の残肝ではBrdU標識肝細胞は肝小葉の周辺に多く，中心に少ない傾向にあった（**Fig. 8A**）．TAA投与群の残肝ではBrdU標識肝細胞は偽小葉で不均一な分布を呈していた（**Fig. 8B**）．

4．各ECM（測定値）とBrdU標識率の関係

① LMR

肝切24時間後では r＝－0.497（p=0.007），肝切48時間後では r＝－0.559（p=0.003）であり，ともに有意な負の相関関係が認められた（**Fig. 9**）．

② FNR

肝切24時間後では r=0.079（p=0.713），肝切48時間後では r=0.383（p=0.071）であり，ともに有意な相関関係はなかった（**Fig. 10**）．

③ T I CR

肝切24時間後では r=0.173（p=0.420），肝切48時間後では r=0.248（p=0.253）であり，ともに有意な相関関係はなかった（**Fig. 11**）．

④ T III CR

肝切24時間後では r＝－0.511（p=0.005），肝切48時間後では r＝－0.444（p=0.017）であり，ともに有意な負の相関関係が認められた（**Fig. 12**）．

⑤ T IV CR

肝切24時間後では r＝－0.481（p=0.009），肝切48時間後では r＝－0.375（p=0.039）であり，ともに有意な負の相関関係が認められた（**Fig. 13**）．

Fig. 8　Immunohistochemical staining for BrdU of residual liver tissue in rats at 24 hr after partial hepatectomy（×20）
A：rats treated with intraperitoneal administration of saline，B：doses of thioacetamide

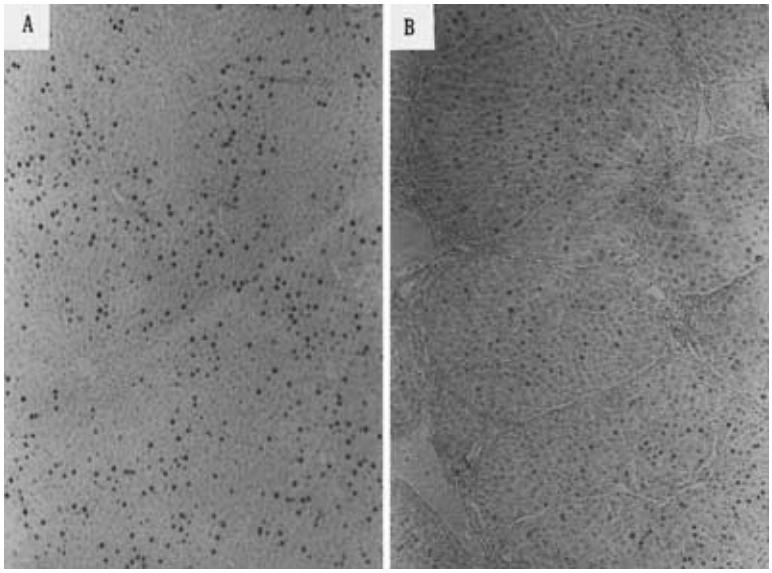

Fig. 9　Correlation between LMR and BrdU labeling index
A：all rats at 24 hr after partial hepatectomy, B：all rats at 48 hr after partial hepatectomy

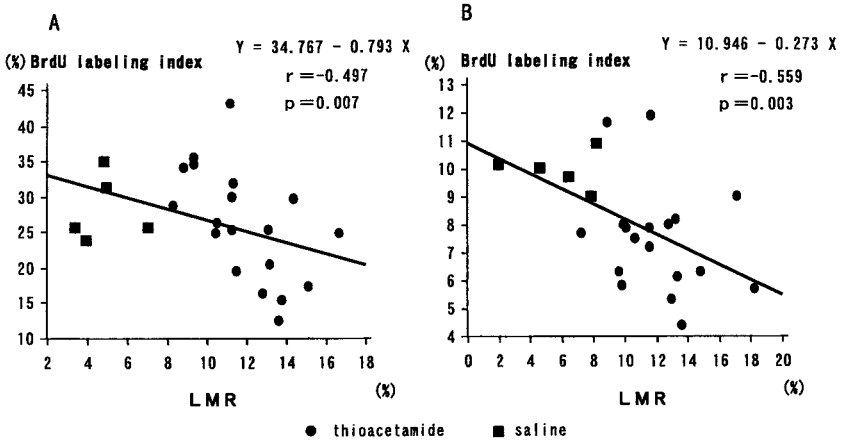

Fig. 10　Correlation between FNR and BrdU labeling index
A：all rats at 24 hr after partial hepatectomy, B：all rats at 48 hr after partial hepatectomy

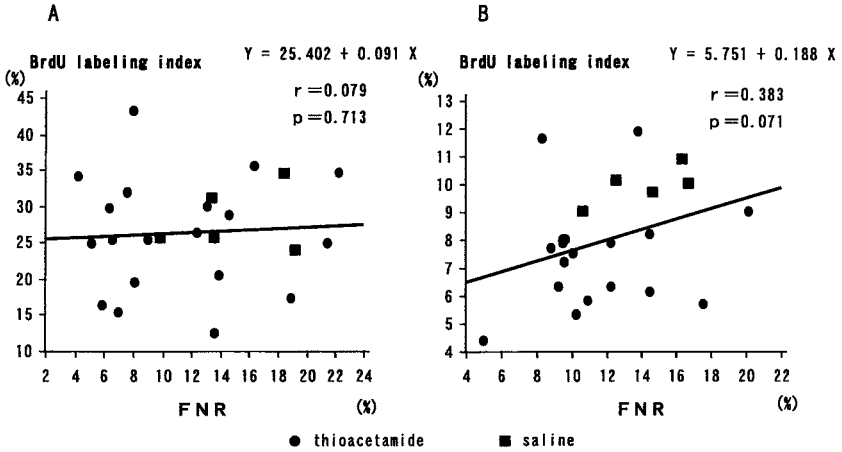

Ⅳ. 考　　察

肝切除後にもっとも問題となるのは術後さまざまな時期に発症する肝不全である．肝不全は腎，肺などの重要臓器の機能不全を招き不幸な転帰をとることが少なくない．これは本邦における肝細胞癌が高率に慢性肝炎や肝硬変などの慢性肝疾患を合併していることによる．日本肝癌研究会は肝細胞癌手術症例の73.7%に肝硬変を合併していると報告している[1)2)]．したがって手術に当たっては正確な術前の肝機能の評価が不可欠である．

本邦の各施設においていろいろな手術に対する肝機能の評価法が報告されている．なかでも小澤らの動脈血中ケトン体比を用いた耐術能の判定法[15)]，岡本らの重回帰予後得点式による評価法[16)]，水本らの総合リスクの算出による手術危険度の判定法[17)]，野口らの残存肝 Rmax による残存肝予備力の評価法[18)]などは肝臓における機能的予備力に着目した評価法として有用である．

当科でも肝細胞癌に対する手術に際してはこれらの評価法を参考にして肝予備能の評価を行っている．しかし，肝切除後早期の危険な時期をのりこえても，術後１か月以降に難治性腹水の出現や肝機能検査成績の

Fig. 11 Correlation between T I CR and BrdU labeling index
A：all rats at 24 hr after partial hepatectomy, B：all rats at 48 hr after partial hepatectomy

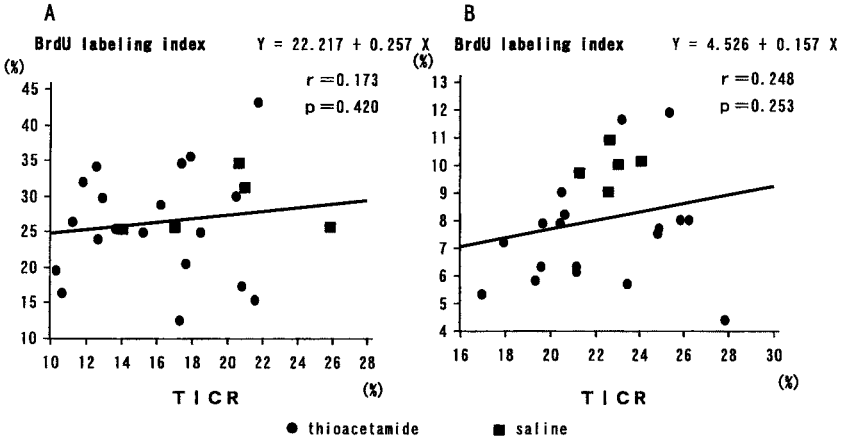

Fig. 12 Correlation between T III CR and BrdU labeling index
A：all rats at 24 hr after partial hepatectomy, B：all rats at 48 hr after partial hepatectomy

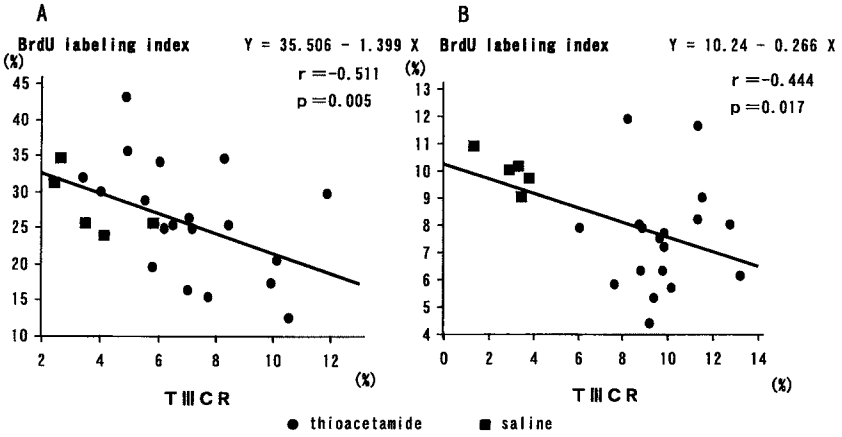

異常をきたし，6か月以内に肝不全状態に陥って死亡する症例が存在する．このことは残肝再生の不良によって引き起こされた可能性が高く残肝の再生能を術前に評価することは重要である．しかし，これまで肝再生能の評価法[18)~20)]については若干の試みはあるが確立した方法ではない．

近年，分子生物学的な観点から肝硬変の発症機構について研究がなされつつある．松本らは肝硬変の発症機構のモデルを以下のごとく説明している．肝細胞障害が長期に及ぶと肝再生停止に関与するtransforming growth factor-β（TGF-β）が高くなって再生する肝細胞の増殖をブロックする．またTGF-βはhepatocyte growth factor（HGF）の発現までも遮断するため肝細胞の増殖は著しく抑制される．一方でTGF-βはECMの蓄積を持続的に促すため結果的に肝線維症を招来し，最終的には非実質細胞と肝細胞のポピュレーションが完全に逆転して肝硬変に至ると述べている[5)]．

畠山らは肝硬変の形成，肝細胞の増殖抑制に関係しているTGF-βのいわば発現像と考えられる肝線維化に注目し，肝線維化の程度と肝再生能には有意な負の相関関係があって，線維化の定量化は硬変肝切除後の

Fig. 13　Correlation between T IV CR and BrdU labeling index
A：all rats at 24 hr after partial hepatectomy, B：all rats at 48 hr after partial hepatectomy

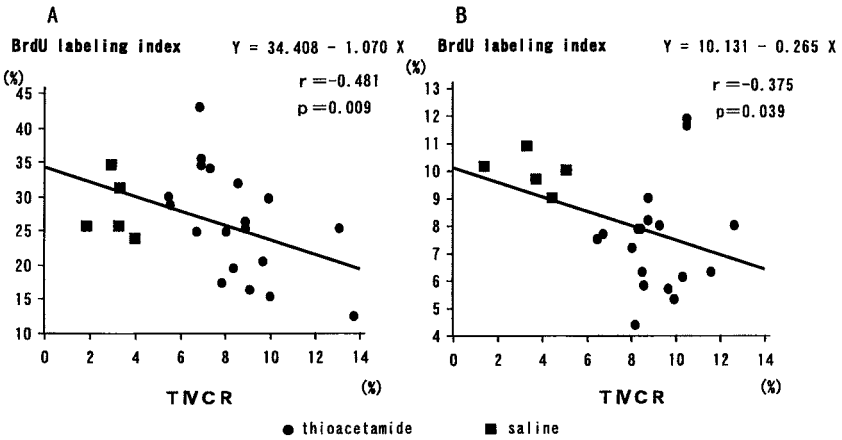

肝再生能の術前評価法として有用であることを報告した[4]．

著者は肝線維化の過程で肝に蓄積するECMに注目し，その定量化が肝切除後の肝再生能の指標となるかを検討した．ECMは肝臓に存在する主要な成分である非コラーゲン糖蛋白のラミニン，フィブロネクチンおよびコラーゲン蛋白のI, III, IV型コラーゲンを対象とした．その理由として，①これらは，肝線維化の過程で伊東細胞より産生され培養伊東細胞にTGF-βを添加するとこれらの産生量が増加することがわかっていること，②ECMのなかでも正常肝と肝硬変における成分の含量が多いこと，③ラミニン，IV型コラーゲンは肝線維化に伴い類洞壁に増加し類洞の毛細血管化に深く関与していること，などによった[6)7)]．

ECMの蓄積による肝線維化の定量的な評価としては，一般的に血清生化学的方法が行われている．血中ラミニン（ラミニンPl）は組織に沈着したコラーゲン量（fibrosis）を示すと報告されている[21)22)]．また血中I型コラーゲン（I型procollagen C末端peptide），血中III型コラーゲン（III型procollagen N末端peptide），血中IV型コラーゲン（7S-コラーゲン）は合成されつつあるコラーゲン量（fibrogenesis）を示すと報告されている[21)~24)]．血中フィブロネクチン（血漿フィブロネクチン）は諸家の間で一致した結論はみられず，診断学的な意味あいよりも病態成因を追求するうえで重要であると言われている[25)]．ECMは各成分の合成系と分解系が複雑に入り組んでいると考えられ，それらを血清学的に同条件で評価するのは困難である．肝線維化の程度に対する適切な評価は組織学的になされるべきである．肝組織中におけるECMの定量法に関するこれまでの報告[26)27)]は採取できる組織量の問題や手技の煩雑さから一般的な臨床応用はなされていない．

著者は手技的に確立されている免疫組織染色を利用して自動画像解析装置によりECMを定量的に解析した．これまで免疫組織染色法を客観的な量的評価に応用した報告はない．今回，免疫組織染色の発色基質としてAECを用いたS-ABC法はECMの量を面積の割合として定量的に解析しえた．この方法は術前の肝生検を必須とするため侵襲的ではあるが，肝組織で直接測定する点，短時間で結果が得られる点，客観的に測定できる点から臨床応用は大きいと考える．ここで問題となるとすれば免疫染色における発色の強弱が評価されないことである．つまり2次元の自動画像解析装置では免疫染色による抗原抗体反応の結果で染色の強いところも，弱いところも同じ面積になってしまうことが考えられる．この点は，今後CAS200のような画像解析装置を用いた検討が必要である．

肝再生能の指標として用いたBrdUはチミジン類似物で，核酸を構成する一要素としてS期の細胞のDNA中へ取り込まれる．核内にBrdUを含む細胞，すなわちBrdU標識細胞はS期にある増殖活性を有する細胞としてとらえられる．ラットでは部分肝切除後の肝再生はある程度は残肝細胞の増殖活性によって決定されるため，BrdU標識率を肝再生能の指標とした．肝

切除後の残肝細胞がＳ期に入るのは手術後24時間から48時間と報告されている[28]ので，この２点で評価した．BrdU 標識率が肝再生のすべてをあらわすものではないが[29)30)]，本研究においては肝硬変ラットの肝切除という侵襲のため切除後数日で死亡するラットも多く，肝再生が完了するといわれる7～10日後に同条件で肝重量等を計測し比較検討するのは不可能であり今回は BrdU 標識率を肝再生の指標として代用した．切除肝の各 ECM の値と BrdU 標識率の関係をみると，フィブロネクチン（FNR），I 型コラーゲン（T I CR）は相関性はなかった．これらは傷害肝に比べ，正常肝においてもかなりの免疫染色による発現がみられたこと，また慢性肝炎から肝硬変の過程でこれらの発現量にばらつきがみられたためであり（**Fig. 10,11**），このことは，正常肝から肝硬変への過程で他の ECM とは異なる肝への沈着のしかたをする可能性がありその動態については今後検討を要する．また，前述したように自動画像解析装置の計測における限界も考慮しなければならない．さらに，フィブロネクチンについては血漿型と細胞型があり肝線維化の過程で両者の変動は相反するとの報告[6)]もあり少なからず今回の結果に影響していると考えられた．しかし，ラミニン（LMR），III 型コラーゲン（T III CR），IV 型コラーゲン（T IV CR）と24時間後，48時間後の BrdU 標識率との間にはそれぞれ有意な負の相関関係が認められた．これは正常肝より硬変肝への線維化の過程でラミニン，III 型コラーゲン，および IV 型コラーゲンが増生することを示しており，これらの増生は肝切除後の残肝の再生における DNA 合成能の低下に関与していることが示唆された．したがって，本法によるラミニン，III 型コラーゲン，IV 型コラーゲン量の測定は硬変肝切除後の残肝の再生能を術前に予測する重要な指標になると考えられた．今後は本研究の知見をふまえ，臨床における本法の意義および有用性を検討していきたい．

なお，本論文の要旨は第97回日本外科学会総会（平成９年，京都），第50回日本消化器外科学会総会（平成９年，東京）で発表した．

文　献

1）The liver cancer study group of Japan：Primary liver cancer in Japan. Clinicopathologic features and results of surgical treatment. Ann Surg **211**：277―287, 1990
2）日本肝癌研究会：原発性肝癌に関する追跡調査―第10報―．肝臓　**34**：805―813, 1993
3）草野満夫, 村上雅彦, 清水喜徳：肝再生の評価と血清マーカー．肝胆膵　**28**：885―891, 1994
4）畠山優一, 小野俊之, 阿部力哉：肝線維化率からみた硬変肝切除後の肝再生能に関する実験的研究．日消外会誌　**29**：691―698, 1996
5）松本邦夫，中村敏一：肝再生，肝の線維化と TGF-β．実験医　**10**：1892―1897, 1992
6）水田敏彦, 堺　隆弘：非コラーゲン糖蛋白. 肝胆膵　**31**：351―358, 1995
7）岡崎　勲, 袁　　萍, 渡辺　哲ほか：コラーゲン．肝胆膵　**31**：341―349, 1995
8）Higgins GM, Anderson RM：Experimental pathology of the liver；I. Restoration of the liver of the white rat following partial surgical removal. Arch Pathol **12**：186―202, 1931
9）川生　明：免疫組織学的総論および蛍光抗体法．肝胆膵　**11**：847―858, 1985
10）渡辺慶一，名倉　宏：酵素抗体法．肝胆膵　**11**：861―868, 1985
11）高橋　達, 青柳　豊, 市田文弘：フィブロネクチンの染色．肝胆膵　**11**：909―916, 1985
12）榊原耕子：コラーゲンの染色. 肝胆膵　**11**：919―925, 1985
13）岡上　武，堀　直樹，加嶋　敬：Thioacetamide 投与ラット肝硬変モデルの有用性について．肝胆膵　**29**：925―932, 1994
14）Dashti H, Jeppsson B, Haggerstrand I et al：Thioacetamide-induced liver cirrhosis. Eur Surg Res **21**：83―91, 1989
15）小沢和恵, 浮草　実, 戸部隆吉：代謝動態からみた肝切除の適応決定. 日消外会誌　**13**：84―89, 1980
16）岡本英三, 山中若樹, 加藤年啓：肝細胞癌の外科的治療．癌と化療　**16**：40―45, 1989
17）水本龍二, 野口　孝：肝予備力と治療法の選択. 消病セミナー　**26**：5―18, 1987
18）野口　孝, 水本龍二, 中川　毅：肝切除限界並びに肝再生能の画像診断による術前評価．日画像医誌　**3**：723―741, 1984
19）Nakatsukasa H, Nagy P, Everts RP et al：Cellular distribution of transforming growth factor-β 1 and procollagen types I, III and IV transcripts in carbon tetrachlorideinduced rat liver fibrosis. J Clin Invest **85**：1833―1843, 1990
20）Macintosh EL, Gouthier T, Pettigrew NM et al：Hepatic fibrosis as predictor of hapatic regeneration activity after partial hepatectomy in the rat. Hepatology **17**：307―309, 1993
21）藤沢　烈，中山　一：ラミニン・IV 型コラーゲン．肝胆膵　**18**：449―455, 1989
22）竹内康史, 船木直也, 五十嵐省吾：新しい方法による血清中のラミニンの測定 II．各種肝疾患患者における測定値―Type IV コラーゲンとの比較検

討一．医と薬　**29**：1213―1219, 1993
23）大和田稔，幸田久平：肝線維化の指標としての血中I型procollagen C末端peptide. 札幌医誌　**61**：223―234, 1992
24）林　利彦, 安達栄治郎：コラーゲン. 肝胆膵　**18**：389―395, 1989
25）伊勢村護, 宗像　浩, 吉沢善作ほか：肝疾患におけるフィブロネクチンの動態．肝胆膵　**11**：556―562, 1985
26）和田則仁，丸山勝也，荒井正夫ほか：肝硬変と間質．Biomed Perspect **3**：37―45, 1994
27）円山英昭, 姫野浩美, 西原利治ほか：肝類洞壁細胞の分子生物学的研究の動向, 伊東細胞. 日臨　**51**：472―481, 1993
28）佐貫和俊，沖田　極，村上不二夫ほか：抗 BrdU モノクロナール抗体を用いた新しい S 期肝細胞の同定法．肝臓　**27**：1632―1632, 1986
29）Luk GR：Essential role of polyamine metabolism in hepatic regeneration. Inhibition of deoxyribonucleic acid and protein synthesis and tissue regeneration by difluoromethylornithine in tha rat. Gastroenterology **90**：1261―1267, 1986
30）長島秀夫, 渡辺明治：肝再生の生化学―DNA 合成からみた肝再生―．肝胆膵　**2**：303―314, 1981

Quantitive Analysis of Extracellular Matrix Commponents in Liver Cirrhosis and Its Significance

Naoki Sato, Yuichi Hatakeyama, Wataru Igarasi, Toshiyuki Ono, Yoshihisa Koyama, Norio Inoue, Atsuo Tsuchiya and Rikiya Abe*
The Second Department of Surgery, Fukushima Medical University School of Medicine
*Ohara Research Institute, Ohara General Hospital

We conducted an experimental study investigating the significance of the quantitive analysis of extracellular matrix（ECM）that accumulates in the liver as hepatic fibrosis after partial hepatectomy for liver cirrhosis. Two groups of 5-wk-old male Wistar rats（10 to 40/group）were treated for 10 wks by weekly intraperitoneal administration of thioacetamide (200 mg/kg, 3 times/wk) or saline. All rats then underwent 70%hepatectomy under pentobarbital anesthesia. The expression of laminin, fibronectin, types I, III and IV collagen were detected by immunohistochemical staining using the resected liver tissue, and were quantitated using automatic image analysis. Hepatic regeneration activity was determined at 24 and 48 hours after partial hepatectomy by means of 5-bromodeoxyuridine incorporated into the DNA. In laminin, type III collagen and type IV collagen, a significant inverse correlation was found between the measured result and the DNA synthesis in all rats：r＝－0.497, r＝－0.511, r＝－0.481 respectively（$p<0.05$）at 24 hours after partial hepatectomy, and r＝－0.559, r＝－0.444, r＝－0.375 respectively（$p<0.05$）at 48 hours after partial hepatectomy. Accordingly, we conclude that preoperative quantitation of laminin, type III collagen, and type IV collagen is useful as an index to the hepatic regeneration activity after partial hepatectomy for liver cirrhosis.

Reprint requests：Naoki Sato　The Second Department of Surgery, Fukushima Medical University School of Medicine
1 Hikarigaoka, Fukushima, 960-1247 JAPAN