日消外会誌　32（8）：2105～2109，1999年

症例報告

舌転移をきたした胃癌の１例

富山逓信病院外科，金沢大学医学部第１病理学教室*
安本　和生　　平野　晃一　　川島　篤弘*

胃癌術後に舌転移をきたしたきわめてまれな症例を経験した．症例は65歳の男性．胃体上部の進行胃癌のため，胃全摘術と D_2 リンパ節郭清を施行した．病理組織学的には，中分化型管状腺癌，3型，ss，ly_0, v_2, n_1で，総合的進行度は H_0, P_0, t_2, n_1の stageII であった．術後約１年目に，血清 CA19-9値の再上昇を認め，同時期に臍部右側に皮下腫瘤が出現した．病理組織学的に胃癌の皮膚転移と診断した．血清 CA19-9値はその後も漸増し，経過中舌左側の瀰漫性腫大も認められた．舌腫大部からの生検組織像と CA19-9免疫染色陽性所見から胃癌の舌転移と診断した．自験例は舌，皮膚およびリンパ節以外には明らかな遠隔転移を有さなかった．また，癌関連遺伝子の検討では胃原発巣の腫瘍先進部，舌および皮膚転移巣において p53の強発現を認めた．p53遺伝子変異が異癌の進展に関与している可能性を示唆した．

Key words：　gastric cancer, metastasis to the tongue, metastasis to the skin

はじめに

胃癌の舌転移はきわめてまれである．現在までに全身の播種性転移の終末像としての舌転移・皮膚転移症例の報告はごく少数例ある[1)2)]が，自験例のごとく舌および皮膚転移以外に肺や肝など多臓器への明らかな遠隔転移を認めない再発症例の報告はみられない．胃癌の転移再発様式を考えるうえでも興味深い症例と考えられた．また，免疫染色による癌関連遺伝子の検索を併せて行い，興味ある知見を得たので文献的考察を加えて報告する．

症例：65歳，男性

主訴：左顎関節部疼痛

既往歴：約１年前，胃癌のため胃全摘術

家族歴：特記すべきことなし．

現病歴：約１年前の1995年12月18日当科にて進行胃癌の診断のもと胃全摘術，膵尾脾合併切除術および D_2 リンパ節郭清を施行した．術前の血清 CEA, CA19-9値は，それぞれ1.8ng/ml, 270U/ml であったが，術後 CA19-9値は正常化した．病理組織学的には胃体上部小弯の長径5.5cm 大の３型，組織型は中分化型管状腺癌，t_2（ss），ly_0, v_2, n_1であり，総合的進行度は H_0, P_0, t_2, n_1 の stageII，根治度 A であった（**Fig. 1**）．n_1（＋）については No. 3領域の漿膜下層に数個のリンパ節転移が認められた．術後１か月目より low dose CDDP（10mg/body）＋5FU（250mg/body）の持続静注（3週/1コース）による補助化学療法を2コース施行後，退院した．

Fig. 1　Macroscopic findings of the resected specimen showed a Borrmann type 3 lesion, 5.5×5.2cm in diameter, at the lesser curvature of the upper body of the stomach.

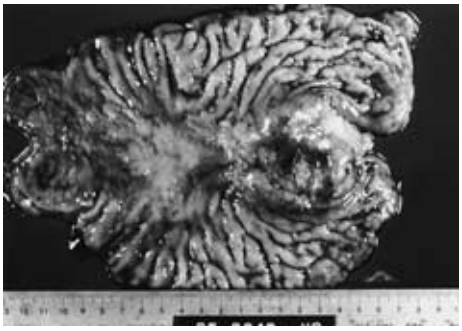

1996年10月外来通院中，左顎関節部疼痛を自覚した．同年11月には臍部右側に皮下腫瘤が出現し，摘出標本の病理組織学的検査で胃癌の皮膚転移と診断した．また，同時期の血清 CA19-9は160.4U/ml と再上昇し，CEA も10.2ng/ml と上昇していた．これら腫瘍マーカー血清値は皮下腫瘤摘出後も低下せず，精査のため1996年11月19日当科再入院となった．

入院時現症：身長173cm，体重62kg，体格はやせ型，栄養状態やや不良．肝腫大なく，表在リンパ節触知せ

＜1999年３月31日受理＞別刷請求先：安本　和生
〒930-8798　富山市鹿島町2―2―29　富山逓信病院外科

Fig. 2　MRI revealed a mass occupying from body to root of the tongue（arrow）.

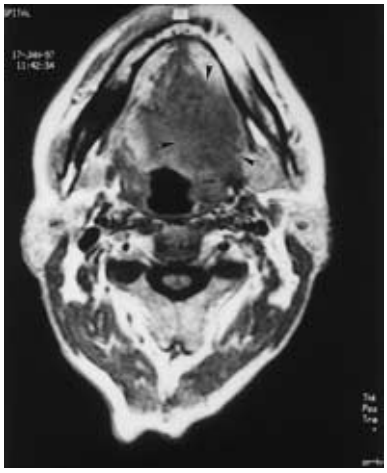

Fig. 3　The picture of the patient's face showed a swollen body of the left side of the tongue.

ず．上腹部正中と臍右側に手術痕，左顎関節部に自発痛を認めた．

入院時血液生化学検査所見：軽度の貧血（Hb 10.2g/dl），CEA の上昇と CA19-9の再上昇を認めた以外，特記すべきことはなかった．

骨シンチグラム：異常所見認めず．

腹部 CT 所見：肝転移や腹水は認めず，明らかなリンパ節の腫大も認めなかった．

入院後経過：1996年11月の再入院以後，血清 CEA，CA19-9値の漸増，また，左顎関節部および舌の違和感および疼痛が増悪してきたため，頸部および腹部の CT 検査を繰り返し施行したが理学的所見同様に異常所見は認めなかった．翌年１月に施行した頸部 MRI 検査により初めて舌根部を中心に左側主体の舌腫瘍の存在が疑われ（**Fig. 2**），2月には舌左側の腫脹が肉眼的にも認められ（**Fig. 3**），同時に腫大した左側頸部リンパ節も触知した．腫大した頸部リンパ節の摘出生検を行い，胃原発巣と組織学的に類似性を認めた（**Fig. 4**）．また，他院耳鼻咽喉科を受診し，生検にて転移性舌腫瘍（腺癌）であることが判明したが，根治手術不可能と判断され，2月より約２か月間転院のうえ舌および頸部リンパ節に対し合計70Gy のリニアックによる放射線治療を行った．頸部リンパ節転移には一部に縮小効

Fig. 4　Histopathological examination of the resected specimen of the left cervical lymph node metastases（b）revealed adenocarcinoma which was strikingly similar to the primary gastric cancer（a）.（H. E. a ×50, b　×100）

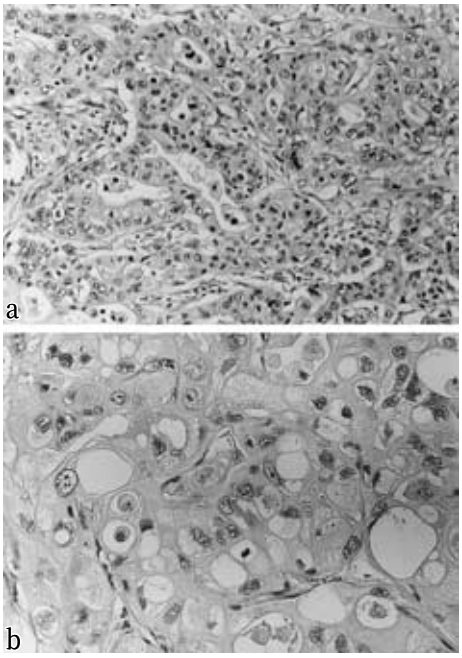

Fig. 5　CT showed a mediastinal lymph node metastasis（arrow）.

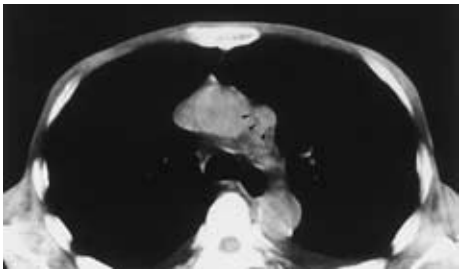

Fig. 6　Histopathological examination of a biopsy of the tongue tumor revealed adenocarcinoma which was strikingly similar to the primary gastric cancer. (H. E. ×100)

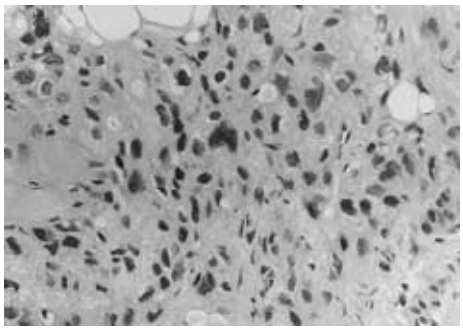

Fig. 7　CA19-9 immunostaining of the primary gastric cancer (a), of the tongue tumor (b). Both specimens were strongly positive for CA19-9 staining. (×75)

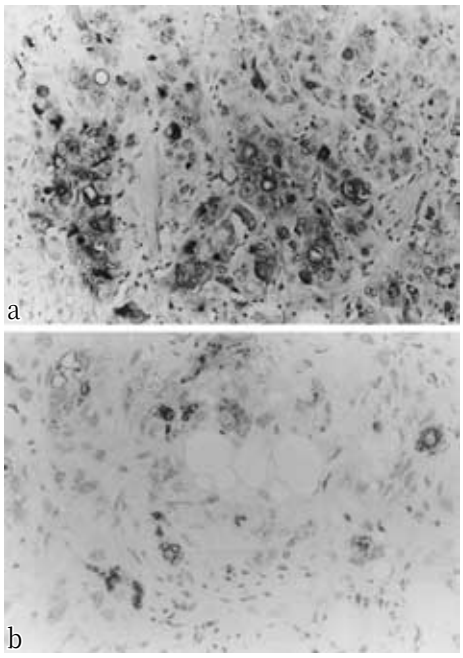

果を認めたものの舌腫瘍には効果を認めなかった．5月には再び当院に戻ったが，時折訴えのあった胸部苦悶感が増悪したため胸部CTを施行した．肺野には異常所見を認めなかったが，縦隔に1cm大の腫大したリンパ節を数個と少量の胸水を認めた（**Fig. 5**）．

左側頸部および縦隔リンパ節に転移を認めた以外，肝，骨，骨髄などに明らかな遠隔転移を有さず，最終的には肺炎を併発し，胃癌切除後１年10か月後の1997年10月に死亡した．病理解剖は遺族の許可が得られなかった．

Fig. 8　p53 immunostaining：Most of cancer cells in the tongue tumor as well as in the most progressive site of the primary gastric cancer were strongly positive to p53, suggesting p53 abnormalities.
a：Primary gastric cancer b：Tongue tumor (×50)

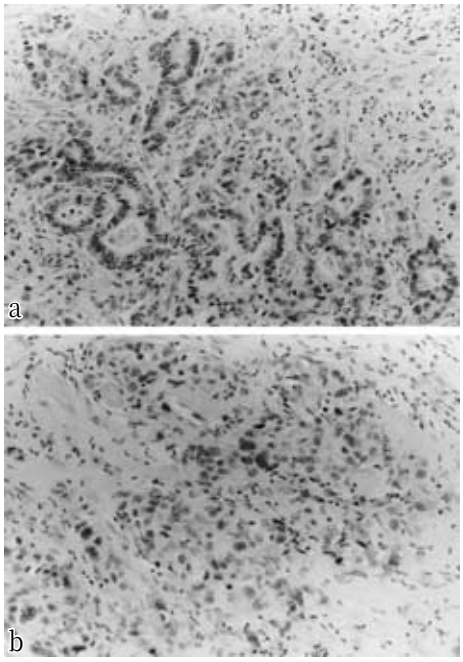

舌腫瘍生検所見：腺癌由来の腫瘍であることが免疫組織化学的にも確認され，さらに胃原発巣や皮下腫瘍とほぼ同様の小腺腔形成を伴う大型の異型細胞の増殖が認められた（**Fig. 6**）．

免疫組織染色所見：血清CA19-9値の術後再上昇は，CA19-9産生腫瘍を強く疑わせたため，CA19-9の免疫染色を行った．舌腫瘍，皮下腫瘍ともに胃癌組織同様CA19-9が強陽性に染色された（**Fig. 7**）．さらに癌細胞の生物学的特性を明らかにする試みとして癌関連遺伝子であるp53, c-erbB-2の発現を免疫組織化学的に検討した．p53の免疫染色では，原発巣の腫瘍先進部と舌および皮膚転移巣においてp53の強い発現を認めた（**Fig. 8**）．一方，c-erbB-2の発現はいずれの腫瘍組織にも認めなかった．

考　察

胃癌の舌転移はきわめてまれで，本邦では現在までに２例の臨床報告例をみるにすぎない[1)2)]．これら報告

例は全身性播種性転移の終末像として舌転移のほか，多臓器転移を合併した症例である．自験例は肝，肺および骨などに明らかな遠隔転移を伴うことなく，舌および皮膚への転移を発症しており胃癌の転移，再発を考えるうえでも興味深い．

舌に発生する腺癌の場合，舌腺由来の腺癌も鑑別診断として考えられるがその発生頻度は舌癌全体の約1％と低く特徴的組織像をとることが多いと報告されている[3]．自験例の舌腫瘍は免疫組織化学的に腺癌であることを確認し，胃癌原発巣および舌腫瘍との間に病理組織学的類似性が認められた．さらに，CA19-9染色において胃癌組織同様に強陽性を示したことから，胃癌の舌転移であると診断した．

自験例における舌への転移経路としては，舌自体がもともと血流もリンパ流も非常に豊富な臓器であることから，血行性およびリンパ行性のいずれもが考えられる．自験例では肝，肺，骨などに転移巣を認めず，皮膚転移も臍周囲に１か所のみではあるが，血行性に全身への播種性転移から発症した可能性は否定できない．また一方で，胃上部では上方向へのリンパ流も存在すると考えられており，リンパ行性経路からの舌転移発症の可能性もある．この点に関して，渡辺ら[4]は胸管リンパ液中の癌細胞に注目し，胸管リンパ液中の癌細胞はリンパ行性転移能が高く，悪性度の高い癌細胞であることを報告している．

癌細胞の転移特異性を特徴づける１つの側面として癌細胞自体の形態がある．本邦における他の胃癌舌転移報告例[1)2)]と自験例との間に共通した細胞の形態学的所見，すなわち，腫瘍先進部や転移巣を構成する癌細胞が大型類円形で比較的明瞭な核小体を有する円形の核と淡い胞体の癌細胞からなる点があり，全例が胃上部に原発巣が存在している．これらの細胞形態は，AFP 産生胃癌[5]や胃癌の骨格筋転移症例[6)~8)]にも比較的高頻度に認められた．筆者の推論にすぎないが，自験例に認められた細胞形態は，転移形成能との関連が推察された．

さらに，癌関連遺伝子の側面から，とくに増殖・進展と関連が指摘されている p53の免疫組織学的検討を行った[9)10)]．その結果，胃原発巣の腫瘍先進部，舌および皮膚転移巣における p53強発現という興味ある知見を得た．p53の異常が胃癌の進展に関与している可能性が強く示唆された．またリンパ節転移や予後との関連が報告されている c-erbB-2遺伝子の発現についても同様に検討を行ったが，転移巣を含めたいずれの腫瘍組織にも発現は認められず[11)12)]，自験例には関与しないことが判明した．

胃癌術後約１年目に舌転移をきたしたきわめてまれな症例を経験した．症例も少なく舌への転移機序は現時点ではほとんど不明であるが，原発巣が胃上部に存在し，さらに自験例にみられたような細胞形態を有する症例では，舌を含め再発に対する十分な注意が必要と考えられた．また，胃癌術後の顎関節部疼痛は舌腫瘍（再発を含め）の発生を念頭に置き対処すべきと考えられた．今後，細胞形態はもとより転移の経路や臓器特異性を左右する因子が明らかとなれば，早期の再発対策が可能となろう．

本校を終えるにあたり，舌腫瘍診断に際し貴重なご教授を賜りました富山県立中央病院耳鼻科北川和久先生ならびに同臨床病理科の三輪淳夫先生に深謝致します．病理組織診断に際し御援助頂きました金沢大学第１病理学教室今井美和先生に深謝致します．

文　献

1）掛村忠義, 石黒　淳, 石塚俊一郎ほか：皮膚および舌転移をきたした胃癌の１例. 消内視鏡の進歩　**40**：302―305, 1992
2）天野高行, 卜部元道, 溝渕　昇ほか：舌転移をきたした胃癌の１例．日臨外医会誌　**56**：1866―1869, 1995
3）小浜源郁：舌癌の診断と外科治療. 小浜源郁, 清水正嗣編．口腔癌［診断と治療］．デンタルダイヤモンド社，東京，1989, p244―262
4）渡辺　寛, 日月祐司, 加藤抱一ほか：ヒト食道癌―胸管リンパ液中がん細胞のヌードラット同所移植による食道壁内浸潤・増殖．Biother **10**：1332―1337, 1996
5）胃癌研究会編：胃癌取扱い規約．第12版．金原出版，東京，1993, p59―89
6）三井　梓, 山田明雄, 柏木　宏ほか：胃癌より骨格転移をきたした興味深い１症例．山梨医　**20**：194―197, 1992
7）藤原隆一, 嵯峨　孝, 明石宣博ほか：骨格筋転移巣に異所性骨形成を伴った進行胃癌の１例．癌の臨　**29**：1471―1475, 1983
8）小林大祐, 三輪洋人, 杉山由理子ほか：ひ腹筋転移で発見された胃噴門部腺癌の１例. 日消病会誌　**95**：1013―1017, 1998
9）Lane DP：Mutations of the p53 gene and accumulation of the p53 protein：Common steps found in the majority of human cancers. Edited by Fortner JG, Rhoad JE. Accomplishments in cancer reseach. JB Lippincott, Philadelphia, 1991, p252―265

10) Wang D-P, Xiang Y-T, Tanaka M et al：High prevalence of p53 protein overexpression in patients with esophageal cancer patients in Linxian, China and its relationship to progression and prognosis. Cancer **74**：3089―3096, 1994
11) Tsujino T, Yoshida K, Nakayama H et al：Alternations of oncogenes in metastatic tumors of human gastric carcinomas. Br J Cancer **61**：226―230, 1990
12) 松崎圭祐, 戸田智博, 吉田勝俊ほか：Virchow リンパ節を伴った早期胃癌の１例―核 DNA ならびに癌関連遺伝子の検討―．日消外会誌 **29**：1040―1044, 1996

A Case of Gastric Carcinoma with a Metastasis to the Tongue

Kazuo Yasumoto, Kouichi Hirano and Atsuhiro Kawashima*
Depertment of Surgery, Toyama Post and Telecommunication Hospital
*1st Depertment of Pathology, Kanazawa University School of Medicine

An extremely rare case of gastric carcinoma with metastasis to the tongue is reported. A 65-year-old man had undergone total gastrectomy for a type 3 gastric carcinoma, which was located in the upper portion of the stomach（$P_0H_0t_2n_1$, Stage II, D_2), about one year before. Histopathologically, the resected specimen contained moderately differentiated tubular adenocarcinoma (ss, ly_0,v_2) . Following gastrectomy, he was admitted to our hospital complaining of one subcutaneous tumor over the right middle abdomen. Serum CA19-9 was also elevated. Two months after the admission, physical examination showed a swollen tumor in the left side of the tongue. A biopsy of the tongue tumor indicated adenocarcinoma which was strikingly similar to the primary gastric cancer. In addition, all specimens of these tumors were positive for CA19-9 staining. Therefore, these two tumors of the tongue and the skin were diagnosed as metastases of the gastric carcinoma. Interestingly, he had developed no metastases other than the tongue, the skin and the lymph node. Furthermore, histochemical analysis showed that overexpression of mutant p53 protein was detected in both tissue from the most progressive site of the primary and from the metastatic tumors, suggesting that alteration of the p53 gene may be involved in the progression of gastric cancer.

Reprint requests：Kazuo Yasumoto　Department of Surgery, Toyama Post and Telecommunication Hospital
2-2-29 Kashima-cho, Toyama, 930-8798 JAPAN