日消外会誌　32（8）：2110～2114，1999年

症例報告

EBウイルス陽性十二指腸癌を合併した3重複癌（胃癌・十二指腸癌・大腸癌）の1切除例

東京女子医科大学第2外科
八木　美徳　　瀬下　明良　　三橋　　牧
荒武　寿樹　　山竹　正明　　藤田　竜一
曽山　鋼一　　小川　真平　　亀岡　信悟

症例は74歳の男性．下血を主訴に来院．胃前庭部後壁に0-IIa+IIcの早期胃癌と十二指腸球部後壁に2'型の腫瘍を認めた．また，大腸内視鏡検査にて上行結腸に2'型の癌性潰瘍を認め，胃癌，十二指腸癌，上行結腸癌の同時性3重複癌の診断にて手術を施行した．術式は広範囲幽門側胃切除術，上行結腸部分切除術を行った．病理検査では胃：papillary adenocarcinoma，十二指腸：moderately differentiated adenocarcinoma，上行結腸：moderately differentiated adenocarcinomaであった．十二指腸の組織像はいわゆるwith lymphoid stroma様の所見があり，LMP-1免疫染色，EBER in-situ hybridizationにて多くの癌細胞に陽性であり，EBウイルスとの関連が示唆された．胃癌におけるEBウイルスとの関連は報告されているが，検索しえた範囲内では十二指腸癌においてEBウイルスとの関連を報告したものはなく，また十二指腸癌を合併した同時性3重複癌は本邦11例目の報告となる．

Key words：　synchronous triple cancer, primary duodenal cancer, Epstein-Barr virus（EBV）

はじめに

近年の悪性腫瘍に対する診断技術の向上に伴い，同時性，異時性の重複癌症例は増加の傾向にある．しかしながら，原発性の十二指腸癌を合併した3重複癌になると報告件数は少なく，本邦では本例を含め11例に過ぎない．また，消化器癌の発生においてEpstein-Barr virus（以下，EBVと略記）が関連するものとして胃癌の報告は認められるが，原発性十二指腸癌においてEBVの関連を示唆する報告は認められない．今回，我々はEBVと関連したと思われる原発性十二指腸癌を含む3重複癌（胃癌，大腸癌，十二指腸癌）を経験したので若干の文献的考察を加え報告する．

症　例

患者：74歳，男性

主訴：下血，嘔気

既往歴：10年前より糖尿病を，3年前より腹部大動脈瘤を指摘されている．

家族歴：癌の罹患者なし．

現病歴：平成8年10月上旬より少量の下血および嘔気が出現し近医を受診．十二指腸潰瘍による幽門狭窄の診断にて胃減圧チューブを挿入し保存的治療にて症状軽快した．経過観察のため再度上部消化管内視鏡を施行したところ，胃前庭部にIIa+IIc病変を認め生検にてGroupVが検出され，また十二指腸球部後壁に不整な潰瘍と狭窄を認め生検にてGroupIVが検出されたため，精査加療目的にて平成8年11月2日当科紹介となった．

入院時現症：意識清明で結膜に貧血および黄疸はなく，腹部に異常所見を認めなかった．

入院時検査所見：WBC 5,400/mm^3, RBC 385×10^4/mm^3, Hb 12.0g/dl, Ht 36.6%, Plt 21.9×10^4/mm^{3}と軽度の貧血を認めた．血液生化学検査ではGOT 34IU/*l*，GPT 38IU/*l*と軽度上昇を示したが他の肝胆道系酵素には異常を認めず，血糖値は114mg/dl, HbA1cは7.5%と軽度の上昇を認め，24時間クレアチニンクリアランスは60.8ml/minと低下していた．腫瘍マーカーではCEAは0.9と正常であったが，CA19-9が105.9と上昇していた．

上部消化管内視鏡検査：十二指腸球部後壁に2'型の腫瘍を認めた．腫瘍は易出血性で，生検ではGroupV adenocarcinomaであった．胃の前庭部後壁にIIa+IIc

＜1999年3月31日受理＞別刷請求先：八木　美徳
〒162-8666　新宿区河田町8―1　東京女子医科大学第2外科

Fig. 1　a：Upper gastrointestinal endoscopy showed IIa+IIc lesion at anterior wall in the antrum. b：2'type advanced cancer at posterior wall in the duodenal bulb.

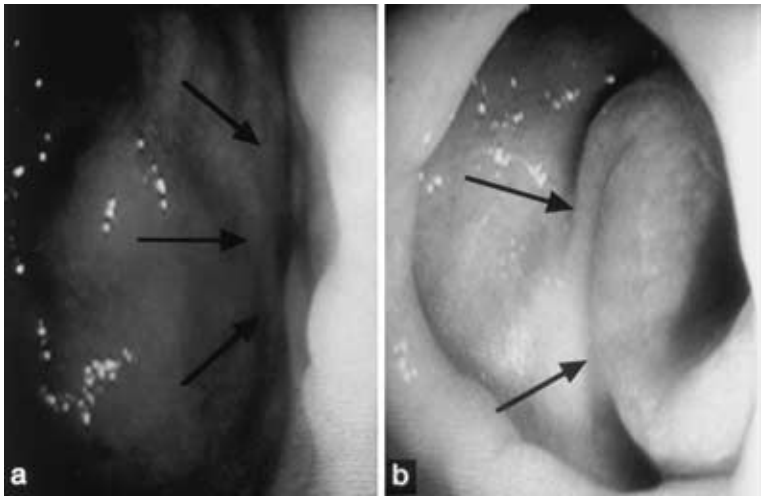

の早期胃癌を認め，生検では GroupV adenocarcinoma であった（**Fig. 1**）.

低緊張性十二指腸造影：十二指腸球部後壁に辺縁不整な 2' 型の隆起性病変を認めた.

注腸造影 X 線検査：上行結腸に直径1.5cm 程の隆起性病変を認めた．辺縁は比較的明瞭であった.

大腸内視鏡検査：上行結腸に中央に潰瘍形成を伴う 2' 型の小隆起性病変が有り，生検では GroupV adenocarcinoma であった（**Fig. 2**）.

腹部 US・CT：肝転移は認めず，周囲のリンパ節の腫脹なども認めなかった．なお，腹部大動脈の腎動脈末梢側から分岐部に至り，直径 4cm 程度の大動脈瘤を認めた.

以上より，胃癌，十二指腸癌，上行結腸癌の同時性 3 重複癌の診断にて手術を施行した.

術中所見：上腹部正中切開にて開腹，腹水および肝転移，腹膜転移は認めなかった．胃癌は触知せず，大腸癌は小指頭大に触知，十二指腸癌は球部後壁に触知しその辺縁は膵臓上縁から約1cm の距離があった．大動脈瘤，糖尿病が有り腎機能も低下していたので，膵頭十二指腸切除は施行せず，十二指腸球部切除を含めた幽門側胃切除，再建は Billroth II 法および結腸部分切除を施行した．リンパ節は No. 1, 3, 4sb, 4d, 5, 6, 7, 8a, 8p, 9, 11, 12a_2, 12b_2, 12p_2, 251の郭清を行ったが，明らかな転移は認めなかった.

切除標本肉眼所見：胃前庭部後壁に10×10mm の IIa+IIc（T1）の腫瘍を認めた．十二指腸球部後壁には

Fig. 2　Colonoendoscopy showed 2'type advanced cancer in the ascending colon.

中央に陥凹を有する30×25mm の 2 型（T2）の腫瘍を認めた．大腸は20×20mm の 2 型（T2）腫瘍であった（**Fig. 3**）.

病理組織所見：胃；胃癌取扱い規約[1)]では papillary adenocarcinoma, m, INFα, ly_0, v_0, n(－)，stage Ia（**Fig. 4**）．十二指腸；（胃癌取扱い規約[1)]に準じて）moder-

Fig. 3　Resected specimen a：IIa+IIc lesion which was 10×10mm in diameter at anterior wall in the antrum, and 2type advanced cancer which was 30×25mm in diameter in the duodenal bulb. b：2type advanced cancer in the ascending colon.

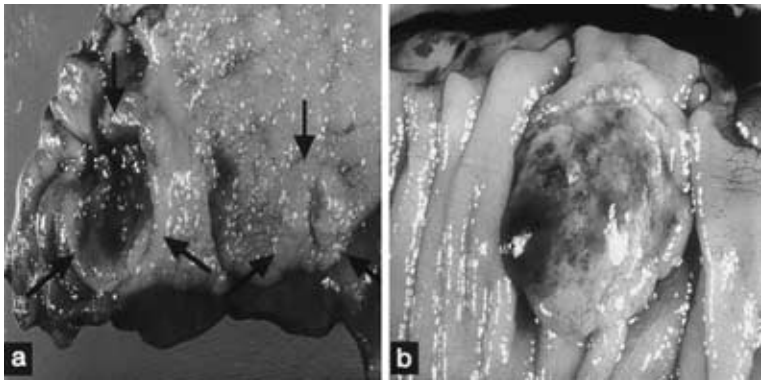

Fig. 4　a：Histopathological diagnosis was a papillary adenocarcinoma in the stomach.（H. E. stain ×40）b：A moderately differentiated adenocarcinoma in the ascending colon.（H. E. stain ×40）

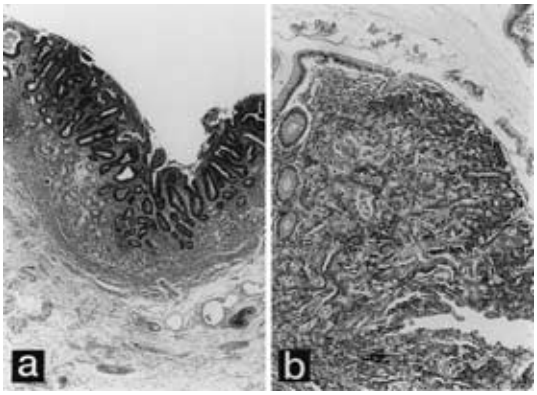

Fig. 5　a：Histopathological diagnosis was a moderately differentiated adenocarcinoma in the duodenal bulb, " with lymphoid stroma " like shaped.（H.E. stain ×100）b：EBER in-situ hybridization positive cancer cells were many.（EBER in-situ hybridization stain ×100）

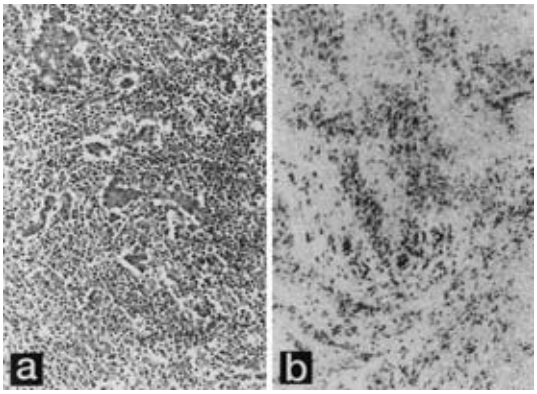

ately differentiated adenocarcinoma, ss, INFβ, ly_0, v_0, aw（－），n（－），stage II（**Fig. 5**）．上行結腸；大腸癌取扱い規約[2]では moderately differentiated adenocarcinoma, mp, ly_1, v_0, aw（－），ow（－），n（－），stage I であった（Fig. 4）．十二指腸癌の組織形態はいわゆる with lymphoid stroma 様の像を呈していたため，EBV の存在が疑われ，latent membrane protein（LMP）- 1 免疫染色および，EBER in-situ hybridization を施行したところ，多数の癌細胞において陽性反応が認められた（**Fig. 5**）．十二指腸癌は EBV との関連性が示唆されたため胃癌，大腸癌にも同様の染色を施行したが，少数の細胞に陽性反応を認めるだけであった．胃・十二指腸において Genta 法，Giemsa 法にて染色を行ったが，*Helicobacter pylori* は陰性であった．術後に血中の EBV 抗体を検索したところ，EBV-VCA-IgG（ウイルスカプシド抗原：viral capsid antigen），EBV-EBNA（EBV 特異核内抗原：EBV-determined nuclear antigen）が40倍を呈し EBV の再活性化が証明された．

術後経過：術後 MRSA 肺炎に罹患したが抗生剤の投与にて軽快し，現在外来にて経過観察中であるが，再発はなく健在である．

考　　察

近年の診断技術の向上に伴い，同時性，異時性の重複癌の症例は増加傾向にあり，多数の報告例を見てい

Table 1 Reported case of syncronhous triple cancers which concluding with duodenal cancer in Japan

Case	Author	Reported year	Age	Sex	Other organs
1	Suzuki	1972	52	M	colon, rectum
2	Eriguchi	1972	76	M	stomach, gall bladder
3	Yano	1987	63	F	stomach, pancreas
4	Mitsuya	1987	73	M	colon, pancreas
5	Ogata	1989	52	M	stomach, colon
6	Watanabe	1990	85	M	stomach, colon
7	Nomoto	1990	85	M	stomach, colon
8	Kawase	1990	85	M	stomach, colon
9	Sakai	1991	34	M	stomach, urinary bladder
10	Suzuki	1992	55	M	stomach, stomach, colon
11	Yagi	1998	74	M	stomach, colon

る．日本病理剖検輯報[3]によると悪性腫瘍における3重複癌の割合は，1979年は0.36%であったが，1991年は1.3%，1995年は1.9%と約5倍になっている．これは診断技術の向上や老年人口の増加が主な原因と考えられる．重複癌は1932年のWarrenら[4]の定義が現在も一般的に使用され，1)各腫瘍が一定の悪性像を呈していること，2)各腫瘍は互いに離れた部位に存在すること，3)一方の癌は他方の癌の転移ではないことの3項目が挙げられている．本症例では1)，2)に関しては条件を満たしている．3)に関しては十二指腸癌と大腸癌はともに病理組織学的には中分化型腺癌であるが，2つの癌の一般的な転移経路にはなく，所属リンパ節にも転移を認めなかったこと，十二指腸癌が後に述べるEB-Vrickな細胞であったことより，同時性の胃癌，十二指腸癌，大腸癌による3重複癌であると考えられた．

3重複癌のなかでも十二指腸癌を合併している症例はまれであり，われわれが検索しえた範囲内では，自験例を含め本邦では11例にすぎなかった[5)~8)]（**Table 1**）．それらの特徴として平均年齢は66.7歳，男性に多く（90.9%），胃・結腸癌との合併が多かった．

また，本症例では十二指腸癌において，病理組織学的にlymphoepithelioma型の胃癌にみられるいわゆるwith lymphoid stroma様の像を呈していた．EBVによる細胞癌化は以前よりBurkitt lymphomaや上咽頭癌において密接に関連していることが明らかにされてきたが，近年になり胃癌のEBVとの関連性が報告されてきている[9)~11)]．Imaiら[11]の集計によると本邦の胃癌の7%にEBV陽性（EBV DNA，EBV-encoded small RNA（EBER）1）細胞が見いだされている．EBVによる胃癌の発生の機序は胃癌発生過程の早期にEBVが胃上皮細胞に感染し，癌細胞が単クローン性に増殖する可能性が推察されている[12]．EBV陽性胃癌患者では他の健常者やEBV陰性胃癌患者に比べEBVを産生しているかどうかの指標となる血清VCAIgG，EA（早期抗原：early antigen）IgG抗体値が高値を示し，著しいEBV再活性化の抗体像を示すという[12]．本症例でも血清VCAIgGは40倍（正常10倍以下），EBV-EBNAも40倍（正常10倍以下）と高値を示しEBV再活性化が示唆された．また，近年になりEBV陽性胃癌と*Helicobacter pylori*との関連が検討されている．関連が強いとする説[13)14)]，関連の無いとする説[15)16)]とがあるが，本症例では*Helicobacter pylori*は陰性であった．以上より，本症例の十二指腸癌においてはEBVとの関連性があると推測された．

今後さらなる診断技術の向上，周術期管理の向上に伴い，重複癌の診断，治療の頻度は高まると思われる．他臓器検索の際には重複癌のことも念頭に置き精査を進めることが重要であろう．

文　献

1）胃癌研究会編：胃癌取扱い規約．第12版．金原出版，東京，1993
2）大腸癌研究会編：大腸癌取扱い規約．第5版．金原出版，東京，1994
3）日本病理学会編：町並陸生地．日本病理剖検輯報．第21輯―第37輯．杏林書院，東京，1979～1995
4）Warren S, Gates O：Multiple primary malignant tumors：A survey of the literature and a stastical study. Am J Cancer **16**：1358―1414, 1932
5）鈴木正道，中　英男，泉家久直ほか：同時性四重複癌（進行性十二指腸癌・多発早期胃癌・早期大腸癌）の1切除例．北里医　**22**：667―672, 1992
6）斎藤英一，溝渕　昇，榊原　宣ほか：三重複癌の

1 手術例．日臨外医会誌　**56**：2744―2748, 1995
7）山本一仁, 宮垣拓也, 中村隆一ほか：一期的切除が可能であった同時性三重複癌の一例．日臨外医会誌　**57**：202―207, 1996
8）野本周嗣, 田上鑛一郎, 黒江幸四郎ほか：胃, 十二指腸, 結腸に発生した同時性三重複癌の 1 手術例．日消外会誌　**23**：609, 1990
9）Tokunaga M, Uemura Y, Tokudome T et al：Epstein-Barr virus related gastric cancer in Japan：A molecular patho-epidemiological study. Acta Pathol Jpn **43**：574―581, 1993
10）Fukayama M, Hayashi Y, Iwasaki Y et al：Epstein-Barr Virus-Associated gastric carcinoma and Epstein-Barr virus infection of the stomach. Lab Invest **71**：73―81, 1994
11）Imai S, Koizumi S, Sugiura M et al：Gastric carcinoma：Monoclonal epithelial malignant cells expressing Epstein-Barr virus latent infection protein. Proc Natl Acad Sci USA **91**：9131―9135, 1994
12）今井章介，高田賢蔵：EB ウイルス（EBV）陽性胃癌―腫瘍細胞における EBV の存在と発現―. 医のあゆみ　**177**：878―882, 1996
13）伊藤哲彦, 徳永正義：EB ウイルス関連胃癌の臨床病理．日臨　**55**：363―367, 1997
14）柳井秀雄, 水柿雄三, 西川　潤ほか：EB ウイルス関連胃癌の診断と非胃粘膜における EB ウイルス感染　日臨　**55**：374―380, 1997
15）Levine PH, Stemmermann G, Lennette ET et al：Elevated antibody titers to Epstein-Barr virus prior to the diagnosis of Epstein-Barr-virus-associated gastric adenocarcinoma. Int J Cancer **60**：642―644, 1995
16）Arikawa J, Tokunaga M, Satoh E et al：Morphological characteristics of Epstein-Barr virus-related early gastric carcinoma：A case-control study. Pathol Int **47**：360―367, 1997

A Case of Synchronous Triple Cancers of the Stomach, Colon and Duodenum Which was Associated with EBV

Yoshinori Yagi, Akiyoshi Seshimo, Maki Mitsuhashi, Kazuki Aratake, Masaaki Yamatake, Ryoichi Fujita, Koichi Soyama, Shinpei Ogawa and Shingo Kameoka
Department of Surgery II, Tokyo Women's Medical University

A 74-year-old male was admitted to our hospital with a chief complaint of melena. The gastroendoscopy revealed an early gastric cancer（IIa+IIc）at the posterior wall of the antrum, and an advanced duodenal cancer（Borrmann type-2）. Furthermore, the colonoscopy revealed advanced colon cancer of the ascending colon. The diagnosis was synchronous triple cancer of the stomach, duodenum and ascending colon. We performed a distal gastrectomy with wide resection of the duodenal bulb and partial resection of the ascending colon. Pathological examination of the resected specimen revealed papillary adenocarcinoma of the stomach, and moderately differentiated adenocarcinoma of the duodenum and ascending colon. The duodenal cancer showed lymphoid stroma and was LMP-1 and EBER positive. Thus, we suspected the cancer was associated with Epstein-Barr virus（EBV）. Although primary gastric cancer associated with EBV has been described in the literature, primary duodenal cancer has never been reported. Moreover, this is the 11th case reported in Japan of synchronous triple cancer which concluded the primary duodenal cancer.

Reprint requests：Yoshinori Yagi　Department of Surgery II, Tokyo Women's Medical University
8-1 Kawada-cho, Shinjuku-ku, Tokyo, 162-8666 JAPAN