日消外会誌　32（8）：2115～2118，1999年

症例報告

# 4回の肝切除により8年間生存中の同時性大腸癌肝転移の1例

市立豊中病院外科，同　病理*

柴田　信博　　柴田　　高　　新居延高宏　　池田　公正

北田　昌之　　高見　元敞　　竹田　雅司*

結腸癌の肝転移に対して4回の肝切除を施行し，8年間生存中の症例を経験したので報告する．症例は56歳の男性で，1990年5月，閉塞性イレウスのため緊急手術をうけた．術中に横行結腸癌および転移性肝癌と診断され，結腸右半切除と肝部分切除が行われた．組織学的にはいずれも中分化型腺癌であった．1年6か月後にCTスキャンにより外側区域の転移巣が発見され，2回目の肝切除（外側区域切除）が行われた．さらに4年後，CTスキャンによりS4とS8に2個の転移巣が発見され，3回目の肝切除が行われた．その3年後にはS5に4cmの転移巣が発見され，4回目の肝切除が行われ，いずれの組織診断も中分化型腺癌であった．患者は初回手術より8年経過した現在，元気に生存中である．大腸癌肝転移に対する再肝切除の臨床評価はいまだ明らかでない．この症例経過は選択された症例に対する再肝切除の有効性を示すものである．

**Key words：**　repeat hepatic resection, colorectal metastasis

## はじめに

大腸癌肝転移に対する肝切除術は，一般の施設でも広く行われている．しかし，繰り返し行われた場合の臨床的評価は，症例数も少なくその予後も明らかではないため，定かでない．われわれは4回の肝転移巣切除により，初回手術から8年間生存中の結腸癌症例を経験したので報告し，肝再々発における再肝切除についての文献的考察を行った．

## 症　例

患者：初診時56歳，男性

主訴：腹部膨満

家族歴：特記すべきことなし．

既往歴：特記すべきことなし．

現症歴：1990年3月頃から，便泌がひどくなり，5月初旬から排便，排ガスが停止し，腹部膨満が続くため当院の外科外来を受診した．

初診時現症：集長157cm，体重54kg，眼瞼結膜に軽度の貧血を認めるも眼球結膜に黄染なし．腹部は膨満し，腸蠕動の亢進を認めた．腹膜刺激症状はなく，腹部腫瘤も触知せず，直腸指診でも異常を認めなかった．

初診時検査所見：赤血球数326万/mm$^2$，Hb；9gr/dl，Hct；32%と軽度の貧血がある以外，一般検査成績に異常は見られなかった．CEA値は1.9ng/dlと正常であった．

腹部単純X線写真で，横行結腸口側の拡張と，肛門側大腸のガス像の消失が見られ，大腸癌イレウスの疑いで1990年5月8日，緊急手術が行われた．

手術所見：腹水はなく，播種性転移の所見はなかった．横行結腸右側に小児手挙大の腫瘍があり，この部で完全に閉塞していた．また肝S4に2cm大の転移性腫瘍が1個あり，結腸右半切除術と腫瘍を含む肝部分切除術が行われた．大腸癌取扱い規約[1]による手術根治度はBであった．

摘出標本肉眼所見：腫瘍径は4×3cm，2型，全周性で，口側腸管は著明に拡張している（**Fig. 1**）．

病理所見：中分化腺癌，深達度ss，$n_0$（0/43），ow（－），aw（－），$ly_0$，$v_1$で，切除肝腫瘍は，中分化型腺癌の転移であった（**Fig. 2**）．組織学的病期はIV，手術根治度Bであった[1]．

術後経過：合併症なく退院した．補助化学療法は行われず，以後，外来で経過観察されていたが，1991年10月，腹部超音波検査およびCT（computed tomography）スキャンにて肝S2に2cm大の腫瘍が発見され，転移性肝癌の診断下に12月5日，外側区域切除が行われた．摘出標本の病理学的検査で，中分化型腺癌が証明された．その後，手術中に挿管された肝動脈内留置チューブより，塩酸エピルビシン20mgが2週間に一

＜1999年3月31日受理＞別刷請求先：柴田　信博
〒560-8565　豊中市柴原町4―14―1　市立豊中病院外科

**Fig. 1**　Macroscopic findinfs of the resected specimen showed type 2 colon cancer, measuring 4×3cm, and dilated distant colon.

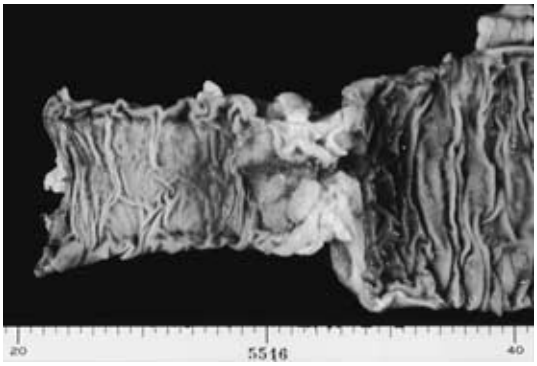


**Fig. 2**　Histological findings.
a：Histology of colon carcinoma showed moderately differenciated adenocarcinoma with invasion to the subserosa（H. E. ×10）b. Histology of metastatic liver tumor showed moderately differenciated adenocarcinoma（H. E. ×10）

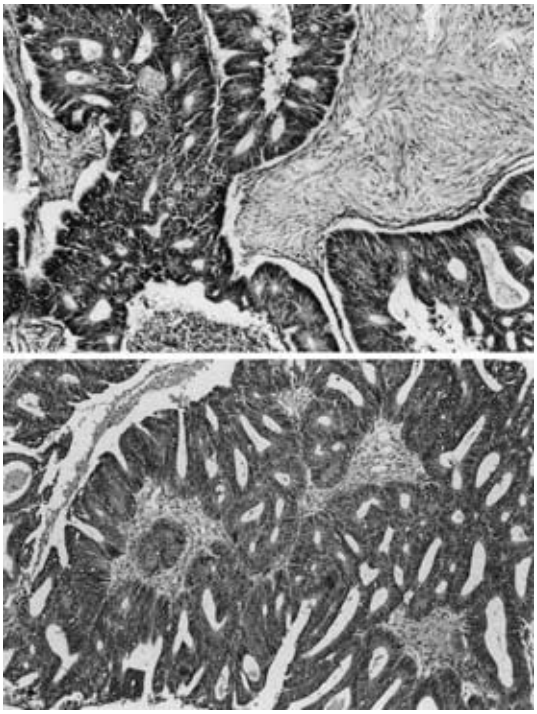

度，6か月間投与され，さらに約1年間，経口抗癌剤(5'-DFUR 800mg/day)が投与された．3か月毎のCEA

**Fig. 3**　Abdominal computed tommography in May, 1998 befor 4th operation reveald a low density area in the middle segment of the liver.

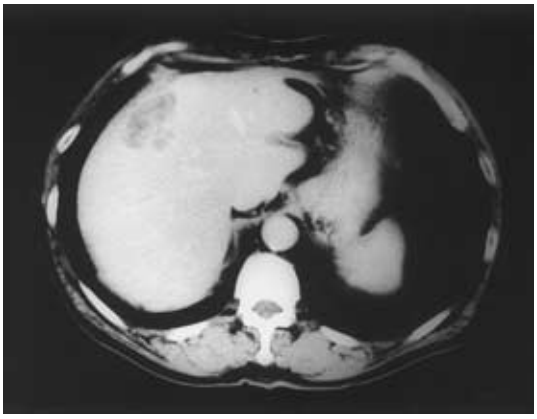

測定と年2回の腹部超音波検査による経過観察中に，転移性肝癌のため，1995年3月7日と1998年6月4日，おのおのS4とS8の転移巣（2cmと3cm），S5の転移巣（4cm）に対して部分切除が行われた（**Fig. 3**）．これらの病理学的検査はいずれも中分化型腺癌の転移であったが，臨床経過から考え肝内転移の延長である可能性が高いと考えられる．なお，これらの経過中，CEA値の上昇は見られなかった．現在，外来にて経過観察中である．

## 考　察

大腸癌肝転移巣切除例のうち，20～30%が残肝のみに再発する[2)3)]．このため再々発巣に対するrepeat hepatic resection（再肝切除）が行われるようになり，諸家の報告では，3～30%に再切除が行われている[4)5)]．1993年にGouillatら[6)]は，13例の再肝切除を行った結果，平均生存期間が31か月であったと報告している．その後，Queら[7)]，Fongら[4)]，Nordlingerら[8)]，によって同様の平均生存期間が報告された．非手術例の平均生存期間がわずか4カ月であるのに対し，手術例では30～40か月の平均生存期間が得られる事実は，再肝切除の治療手段としての価値を証明するものである[9)]．しかし，多施設集計による5年生存率は不良で，Waneboら[5)]やFernandez-Trigoら[10)]のシリーズではおのおの16%と26%と報告されているが，5年以上の生存者の実数は不明である．5年以上の生存が報告されたものは，1994年のFongら[4)]の文献集計61例のうちの3例，1996年のBismuthら[11)]の15施設，150例の集計での3例，1997年Tuttleら[12)]の3例などであるが，こ

れらは重複症例の可能性がある．本邦では，東野ら[13]が3例の5年以上の生存例を報告している．再肝切除の予後を規察する因子についての一定した見解がないため，初回肝転移巣切除と同様の適応基準で，積極的に再切除を行って予後の向上に努力している施設もある[14)15)]．Adam ら[15]は64例の経験を報告し，このうち7例の無再発生存を含む9例の5年生存例を得ており，また再肝切除により長期生存を得られる条件を検討している．彼らによると，残肝再々発までの期間が1年以上であること，2回目以後の肝切除が根治的であること，が再肝切除後の長期生存に影響するが，明確な指標を指摘することはできない，とのことである．したがって，肝以外に転移巣がない，再肝切除までに1年が経過している，転移個数が3個までである，初回肝切除が根治的である，という条件が揃えば，積極的に再肝切除を行っていく方針であり，長期生存からみた再肝切除の価値はいまなお症例の集積と経過観察による検討が必要である，と報告している．肝転移再発切除後の経過観察については，Rosen ら[16]の報告のごとく，積極的な検査が重要で，われわれは3カ月ごとの診察とCEAの測定，および6か月ごとの画像検査を行っている．このようにして，1990年以後現在までに9例の再肝切除を経験したが，初期に行った症例のうちから，8年もの間元気に生存している症例が認められた事実は，肝再々発巣に対する積極的治療の必要性を示唆するものである．

## 文　献


1）大腸癌研究会編：大腸癌取扱い規約．5版．金原出版，東京，1993
2）Nordlinger B, Jaeck D, Guiguet M et al：Surgical resection of hepatic metastases：multicentric retrospective study by the French Association of Surgery. Edited by Nordlinger B, Jaeck D. Treatment of hepatic metastases of colorectal cancer. Springer, New York, 1992, p129—146
3）Hughes KS, Simon R, Songhorabodi S et al：Resection of the liver for colorectal carcinoma metastases：a multi-institutional study of patterns of recurrence. Surgery **100**：278—284, 1986
4）Fong Y, Blumgart LH, Cohen A et al：Repeat hepatic resections for metastatic colorectal canccer. Ann Surg **220**：657—662, 1994
5）Wanebo HJ, Chu QD, Arradopoulos KA et al：Current perspectives on repeat hepatic resection for colorectal carcinoma：a review. Surgery **119**：361—371, 1996
6）Gouillat C, Ducef C, Partenskey C et al：Repeat hepatic resections for colorectal metastases. Eur J Surg Oncol **19**：443—447, 1993
7）Que FG, Nagorney DM：Resection of recurrent colorectal metastases to the liver. Br J Surg **81**：255—259, 1994
8）Nordinger B, Vaillant JC, Guiguet M et al：Survival benefit of repeat liver resections for recurrent colorectal metastases：143 caces. J Clin Oncol **12**：1491—1496, 1994
9）Millikan KW, Staren ED, Doolas A：Invasive therapy of metastatic colorectal cancer to the liver. Surg Clin North Am **77**：27—48, 1997
10）Fernandez TV, Shamsa F, Sugarbaker PH：Repeat liver resections from colorectal metastasis. Surgery **117**：296—304, 1995
11）Bismuth H, Adam R, Navarro F et al：Reresection for colorectal metastasis. Surg Oncol Clin N Am **2**：353—364, 1996
12）Tuttle TM, Curley SA, Roh MS：Repeat hepatic resection as effective treatment of recurrent colorectal liver metastases. Ann Surg Oncol **4**：125—130, 1997
13）東野　健，吉川宣輝，柳生俊夫ほか：大腸癌肝転移症例に対する再肝切除—予後因子の検討—日癌治療会誌　**31**：37—44, 1996
14）Chu QD, Vezeridis MP, Avradopoulos KA et al：Repeat hepatic resection for recurrent colorectal cancer. World J Surg **21**：292—296, 1997
15）Adam R, Bismuth H, Castaing HD et al：Repeat hepatectomy for colorectal liver metastases. Ann Surg **225**：51—62, 1997
16）Rosen M, Chan L, Beart RW et al：Follow-up of colorectal cancer：A meta-analysis. Dis Colon Rectum **41**：1116—1126, 1998

## A Case of Hepatic Metastases From The Colon Surviving Eight Years After Four Hepatic Resections

Nobuhiro Shibata, Takasi Shibata, Takahiro Niinobu, Kimimasa Ikeda,
Masayuki Kitada, Motohisa Takami and Masasi Takeda*
Department of Surgery, Toyonaka Municipal Hospital
*Depamtment of Pathology Toyonaka Municipal Hospital

We herein report a case of colon cancer metastatic to the liver which has underwent four hepatic resections and survived eight years. A 56-year-old man with abdominal distension was admitted to our hospital in May 1990 and underwent emergency laparotomy because of obstructive ileus. At laparotomy, transverse colon cancer and metastatic hepatic tumor were found. He underwent right colectomy and partial hepatectomy. Histological examination of the resected specimens showed moderately differenciated adenocarcinomas and the hepatic tumor was diagnosed as a metastasis from the colon. One year and seven months after the first operation, the patient was noted to have one nodule in the lateral segment on a routine follow-up CT scan. The patient underwent a second hepatic resection (lateral segmentectomy). Four years later, he had a CT scan that revealed two new nodules in segments 4 and 8. The patient underwent a third resection. Three years later, a follow-up CT scan reveals a new 4cm nodule in segment 5. The patient underwent fourth hepatic resection. Histologically, the resected specimen revealed evidence of moderately differenciated adenocarcinoma. The patient remains alive and well at 8 years after the first operation. There are few reports regarding the value of repeat hepatic resections in patients who have a recurrence in their liver following initial resection of hepatic metastases. This case illustrates that repeat hepatectomy for recurrent hepatic metastases is a viable option for the well selected patient.

**Reprint requests**：Nobuhiro Shibata　Department Surgery, Toyonaka, Muricipal Dospital
4—14—1 Shibahara-machi, Toyonaka, 560-8565 JAPAN