日消外会誌　32（8）：2119～2123，1999年

症例報告

成人型ブドウ球菌性熱傷様皮膚症候群を発症した硬変合併肝細胞癌の1切除例

愛知県厚生連海南病院外科
横井　一樹　　原田　明生　　榊原　　巧　　小松　義直
吉田　　滋　　矢口　豊久　　村上　裕哉　　福原　良之

症例は63歳の男性．高血圧，糖尿病，B型慢性肝炎にて近医通院中，腹部超音波検査にて肝内腫瘍陰影を指摘され紹介となった．血液検査，CT，血管造影検査にて肝硬変合併肝細胞癌と診断し，開胸開腹下に肝部分切除術を施行した．術後膿胸から菌血症を合併し同時に全身の皮膚に水疱，膿疱が多数出現しNikolsky現象陽性であった．胸水，腹水，動脈血よりメチシリン耐性黄色ブドウ球菌が分離されたためブドウ球菌性熱傷様皮膚症候群（SSSS）と診断した．抗生物質投与と胸腔ドレナージにより軽快した．

SSSSの成人発症例は基礎疾患を有する場合がほとんどである．自験例は高度肝硬変，糖尿病による免疫抑制状態にあり，さらに肝切除，術中大量出血などの過大侵襲が加わり発病に至ったと考えられる．成人型SSSSは極めてまれで，肝切除後の発症は過去に報告がなく自験例が初めてであった．

Key words： staphylococcal scalded skin syndrome in adults, liver cirrhosis, hepatectomy

緒　　言

肝硬変合併肝癌の手術後に，ブドウ球菌性熱傷様皮膚症候群（staphylococcal scalded skin syndrome：以下，SSSSと略記）を発症した極めてまれな症例を経験した．現在までに肝切除術後の報告例はなく，文献的考察を加えて報告する．

症　　例

患者：63歳，男性

主訴：肝内腫瘍陰影

家族歴：特記すべきことなし．

既往歴：昭和40年頃黄疸が出現し，肝炎と診断された．

現病歴：高血圧，糖尿病，B型慢性肝炎にて近医通院中，腹部超音波検査で肝内に腫瘍陰影を指摘された．原発性肝癌の疑いで当院紹介となった．

入院時現症：意識清明，黄疸はなく右季肋部に肝を一横指触知した．軽度の下肢浮腫を認めた．

入院時血液検査：貧血，血小板減少，肝機能の高度障害および腫瘍マーカーの軽度上昇を認めた（**Table 1**）．

Table 1　Laboratory data on admission

WBC	3,800 / μl	Na	138 mEq/l
RBC	346 × 10^4 / μl	K	4.3 mEq/l
Hb	11.2 g/dl	Cl	105 mEq/l
Hct	32.5 %	Hpt	67 %
Plt	5.7 × 10^4 / μl	AFP	90 ng/ml
TP	5.9 g/dl	PIVKA Ⅱ	48 mAU/ml
Alb	3.0 g/dl	ICG_{R15}	33 %
GOT	122 IU/l	K-ICG	0.077 /min
GPT	103 IU/l	Creatinine clearance	
ALP	340 IU/l		60.8 ml/min
ChE	0.36 ΔPH	HBsAg	（＋）
γ-GTP	234 IU/l	HCVAb	（－）
T-Bil	1.4 mg/dl		
BUN	17.8 mg/dl		
Cr	0.7 mg/dl		

上部消化管内視鏡検査：Li F_2C_bRC（－）の食道静脈瘤を認めた．

腹部CT検査（computed tomography during arterial portography）：肝S_8に直径3cmの低吸収域を認めた．胆石と脾腫を認めた（**Fig. 1**）．

腹部超音波検査：肝S_8に周辺低エコー帯を伴う2.4×2.4cmの腫瘍を認めた．

腹部血管X線造影検査：A_8から栄養される腫瘍の

＜1999年3月31日受理＞別刷請求先：横井　一樹
〒498-0017　愛知県海部郡弥富町大字前ケ須新田字南本田396　愛知県厚生連海南病院外科

Fig. 1　Computed tomography during arterial portography showed low density area in the liver（arrow）.

Fig. 2　Cut surface of the tumor showed yellowish-white color（arrow）.

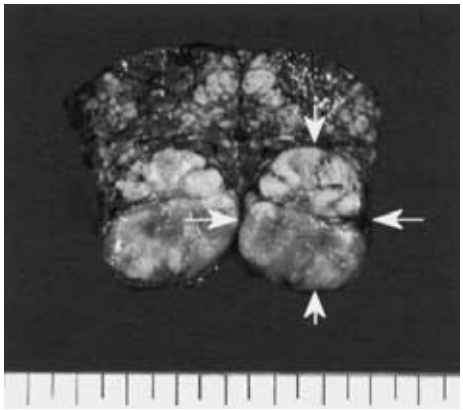

Fig. 3　Histologic type was moderately differentiated hepatocellular carcinoma（arrow）(H. E. ×200).

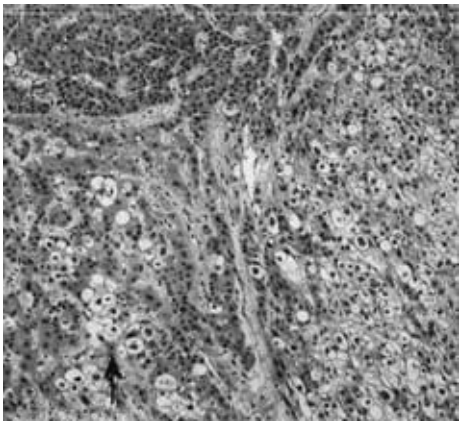

Fig. 4　Chest X-ray showed right pleural effusion.

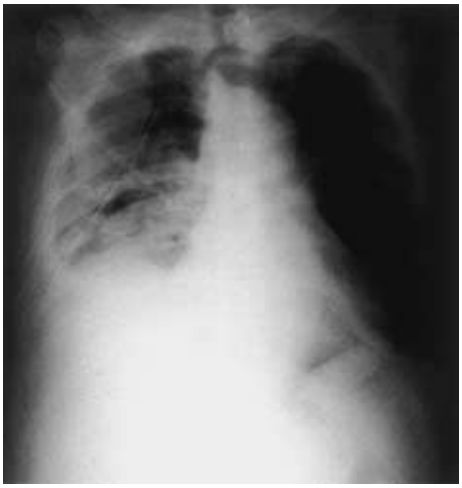

濃染像を認めた．

臨床病期：II, Child 分類：B

以上より肝細胞癌と診断し，平成９年９月11日開胸開腹下に肝部分切除術，胆嚢切石術を施行した．

手術所見：単結節型 A-St, Hs, Eg, Fc（＋），Fc-Inf（＋），Sf(＋)，So, N(－)，Vpo, Vvo, Bo, IMo, Po, TW（＋），Z_2，相対的非治癒切除，切除肝重量45g(**Fig. 2**)，術中出血量3,400g

輸血量：自己血800ml, 赤血球濃厚液５単位, 新鮮凍結血漿20単位，血小板20単位

肉眼的進行度：T_2, No, Mo, Stage II

病理組織所見：hepatocellular carcinoma, trabecular type, 中分化型，eg, fc(＋)，fc-inf(＋)，sf(＋)，s_0, vp_0, vv_0, b_0, im_0, tw（＋），z_2（**Fig. 3**）.

術後経過：術後３日目に総ビリルビン値は2.6mg/dl と軽度上昇し，アルブミンは2.9g/dl と低下したが，全身状態は良好であった．ドレーンより１日合計約1,000 ml の胸水，腹水の排液を認めた．術後12日目より39 ℃の発熱と右側胸部の叩打痛が出現した．ドレナージされる胸水は漿液性であったが，胸部単純 X 線検査，胸部 CT 検査にて膿胸を疑い胸腔ドレナージを追加した．しかし膿汁の排液は見られなかった（**Fig. 4**）．術後14日目より創周囲の皮膚に水疱，膿疱が多数出現し全身に広がった（**Fig. 5**）．Nikolsky 現象陽性であったため SSSS を疑い piperacillin sodium 2g/day の投与を開始した．また全身の皮膚に抗生物質含有軟膏の塗

Fig. 5　Peeling of the skin appeared all over the body.

布を行った．胸腔ドレーンからは淡黄色の膿汁が排出されるようになった．

術後16日目に採取した胸水と腹水および動脈血より Methicillin-resistant Staphylococcus aureus(以下, MRSA と略記)，眼脂と皮膚より Methicillin-sensitive Staphylococcus aureus（以下，MSSA と略記），Morganella morganii が分離された．術後20日目より抗生物質を cefotiam dihydrochloride 2g/day, vancomycin 1g/day に変更した．東京都立衛生研究所に依頼して菌株の同定を行った(**Table 2**)．黄色ブドウ球菌はファージ型別により細分類されるが，自験例において血液，腹腔，胸腔から分離されたブドウ球菌がファージ III 群に属する同一菌株であることが判明した．皮膚生検では顆粒層の剝離が見られた（**Fig. 6**）．術後20日目より落屑が多くなり, 皮膚の発赤と腫脹に改善傾向がみられた．膿胸も改善し術後40日目には解熱するとともに皮疹も治癒した．

Fig. 6　The skin specimen at biopsy showed the cleavage plane of the granular layer（H. E. ×100）.

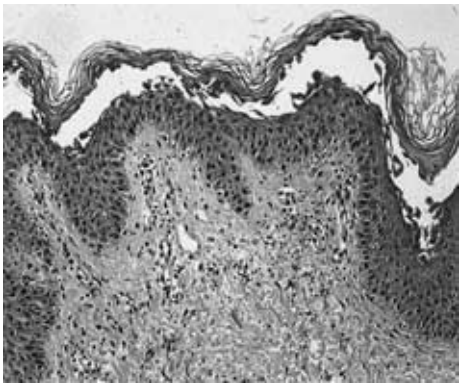

考　　察

SSSS は黄色ブドウ球菌の外毒素の１つである表皮剝脱毒素（exofoliative toxin）が血液中に入り，全身に表皮剝脱を生じる疾患である．Falk ら[1]の診断基準は，①臨床像で水疱や Nikolsky 現象が見られること, ②感染病巣の細菌培養で黄色ブドウ球菌が検出されること，③組織学的に顆粒層部の剝離が見られること，であり自験例はこの基準をすべて満たしていた．

一般に SSSS は乳幼児の疾患であり，成人の発症は

Table 2　Identification of isolated Staphylococcus aureus

clinical specimens	culture	phage type*1	coagulase type*2	enterotoxin*3	exfoliative toxin*4
blood	MRSA	Ⅲ	Ⅰ	C	B
skin	MSSA	Ⅰ，Ⅲmixed	Ⅲ	—	—
eye mucus	MSSA	Ⅰ，Ⅲmixed	Ⅰ	—	—
ascites	MRSA	Ⅲ	Ⅰ	C	B
pleural effusion	MRSA	Ⅲ	Ⅰ	C	B

*1　Staphylococcus aureus is classified into three types by phage type.
*2　Staphylococcus aureus is classified into eight types by coagulase type.
*3,4 Some types of Staphylococcus aureus produce enterotoxin and exfoliative toxin.
Enterotoxin is classified into seven types.
Exfoliative toxin is classified into exfoliatin A of exfoliatin B.

Table 3　Reported cases of SSSS in adults

No.	Year	Author	Age	Sex	Complication	Operation	Prognosis
1	1986	Sasaki[2]	77	M	herpes zoster in the back		recovered
2	1989	Ikeda[3]	67	F	uterus cancer	hysterectomy, irradiation	recovered
3	1992	Inagaki[4]	74	F	diabetes mellitus, heart failure		recovered
4	1994	Toyota[5]	52	M	alcoholic liver cirrhosis		dead
5	1994	Kihira[6]	68	F	cerebral infarction		recovered
6*	1995	Makita[7]	65	M	chronic renal failure (hemodialysis)	total replacement of the hip joint	dead
7	1996	Yamada[8]	79	F	rheumatoid arthritis, nephrosis		recovered
8	1997	Koganehira[9]	68	M	abdominal aortic aneurysm	replacement of the ventral aorta	recovered
9	1997	Fujii[10]	68	M	spondylitis, gonarthritis		recovered
10*	1997	Our casse	63	M	liver cirrhosis, hepatoma, diabetes mellitus	hepatectomy	recovered

＊MRSA was isolated.

極めてまれである．1997年までに文献上検索しえた成人型SSSSの国内報告例10例[2)~10)]についてまとめた(**Table 3**)．

乳幼児では健常児が罹患することが多いのに対し成人型SSSSは基礎疾患を有する場合がほとんどである．宿主側因子として免疫能低下，腎障害が関与し，特に腎機能低下は表皮剝脱毒素の排泄を遅延させその血中濃度を上昇させる[11)]と言われている．自験例は高度肝硬変，糖尿病による免疫抑制状態にあり，さらに肝切除，術中大量出血などの過大侵襲が加わり発病に至った．また糖尿病による腎機能の低下も誘因の1つと考えられる．

成人型SSSSは重症例が多く，予後不良とされ[3)]今回の集計でも2例が死亡している．乳幼児の場合予後は良好でそのほとんどが治癒するのとは対照的である．また成人型SSSSの1つの病態として限局型の存在が指摘されている[12)]．No. 4とNo. 7の2例は上肢または下肢のみに皮膚所見を有し，この限局型に該当する．

菌株同定の結果から自験例ではドレーンからの逆行性感染により膿胸となり，さらにドレナージ不良から菌血症，SSSSに至ったと推測される．肝硬変患者に開胸手術を行った際の胸腔ドレーンの抜去時期は，尚早であれば胸水貯留を招くが，遅延すれば逆行性感染の危険を増加させる．抜去時期の判断は症例によっては非常に難しいことがある．

SSSSの治療には速やかで適切な抗生物質の投与が重要である．加えて自験例のように膿瘍形成を伴う場合には十分なドレナージが必須である．発病初期には接触性皮膚炎と診断される場合もあるが，膿疱・糜爛の全身への拡大を認めた場合は本疾患も念頭におくべきである．

近年小児においてMRSAが原因となるSSSSが増加している．今回の集計ではMRSAが原因となったSSSSは自験例を含め2例であった．MRSA感染が増加している現状を見ると，今後成人型においても増加すると考えられ十分な注意が必要である．

文　献

1) Falk DK, King LE Jr：Criteria for the diagnosis of staphylococcal scalded skin syndrome in adults. Cutis **31**：421―424, 1983
2) 佐々木弘美，河村真理，高橋明子ほか：成人型Staphylococcal Scalded Skin Syndrome (SSSS) の1例．日皮会誌　**96**：1139―1142, 1986
3) 池田政身, 大川幸三, 荒田次郎：成人ブドウ球菌性熱傷様皮膚症候群．化療の領域　**5**：1264―1270, 1989
4) 稲垣勝則，寺嶋幸恵，南　勝ほか：糖尿病にStaphylococcal Scalded Skin Syndrome (SSSS) を合併した1例．糖尿病　**35**：347―352, 1992
5) 豊田英嗣，三竹啓敏，三神美和ほか：肝硬変にToxic Shock SyndromeとStaphylococcal Scalded Skin Syndromeを合併した1症例. 感染症誌　**68**：1421―1427, 1994
6) 紀平知香, 橋本健治, 清水正之：成人型ブドウ球菌性熱傷様皮膚症候群の1例．皮紀　**89**：461―463, 1994
7) 牧田浩行, 三ツ木直人, 後藤八郎ほか：人工股関節全置換術後MRSA熱傷様皮膚症候群を併発し不幸な転帰をとった透析患者の1例．関東整災外会誌　**26**：56―60, 1995
8) 山田穂積, 古賀義行, 永沢善三ほか：高齢の関節リウマチ患者に発症したStaphylococcal scalded skin syndrome 武雄杵島臨医誌　**6**：50―53, 1996
9) 小金平容子, 久保仁美, 松本和彦ほか：成人型ブドウ球菌性熱傷様皮膚症候群（SSSS）の1例．日皮会誌　**107**：1411, 1997

10）藤井洋泉, 大谷彰一郎, 倉迫直子ほか：椎体・膝関節炎を契機として発症した，稀な成人型ブドウ球菌性熱傷様皮膚症候群（SSSS）の１例．日集中治療医会誌 **4**：144, 1997
11）Meyres LN：Staphylococcal scalded skin syndrome. Cutis **47**：186, 1991
12）Girbier B：Staphylococcal scalded skin syndrome in adults. JAm Acad Dermatol **30**：319－324, 1994

A Resected Case of Hepatocellular Carcinoma with Liver Cirrhosis Causing SSSS

Kazuki Yokoi, Akio Harada, Takumi Sakakibara, Yoshinao Komatu,
Sigeru Yoshida, Toyohisa Yaguchi, Hiroya Murakami
and Yoshiyuki Hukuhara
Department of Surgery, Aichi Prefectural Koseiren Kainan Hospital

A case of staphylococcal scalded skin syndrome（SSSS）after hepatectomy is reported. The patient was a 63-year-old male with liver cirrhosis, who was found to have a tumor in the liver by ultrasonography. Computed tomography and angiography showed hepatocellular carcinoma and partial hepatectomy was performed under thoracotomy and laparotomy. After the operation he had sepsis from a thoracic empyema, and showed peeling of the skin of all over the body. Nikolsky's sign was positive. MRSA was cultured from the pleural effusion, ascites and blood. He was diagnosed as SSSS and we performed thoracic drainage and gave intravenous antibiotics, which led to recovery. Almost all cases of SSSS in adults have some concomitant diseases. Liver cirrhosis, diabetes mellitus and extensive blood loss during hepatectomy was the cause of SSSS in our case. SSSS is rare in adults, and to our knowledge this is the first reported case after hepatectomy.

Reprint requests：Kazuki Yokoi　58 Ohara, Machikatashinden, Saori-cho, Ama-gun, Aichi, 496—8014 JAPAN