日消外会誌　32（8）：2124～2128，1999年

症例報告

皮膚転移を伴った胆嚢原発性小細胞癌の１例

氷見市民病院外科，同　胃腸科*

田村　昌也　　木元　文彦　　室林　　治　　長尾　　信
藤岡　重一　　村田　修一　　清崎　克美　　若狭林一郎*

壊疽性胆嚢炎により発見され，術後11か月めに皮膚転移をきたした胆嚢原発性小細胞癌の１例を経験したので報告する．症例は75歳の女性で，右上腹部痛を主訴として来院した．急性胆嚢炎の診断にて経皮経肝胆嚢ドレナージを施行し，全身状態の安定化後に胆嚢摘出術を施行した．摘出標本では胆嚢底部に小指頭大の黄色調不整形の隆起性病変をほぼ全周性に認め，病理組織学的に小細胞癌と診断された．術後５か月めに肝転移を，11か月めに皮膚転移を認めさらに16か月めに右腋窩の孤立性リンパ節転移を認めた．皮膚転移の経路としては，経皮経肝胆嚢ドレナージに伴うドレナージ経路からの直接的播種が最も考えられた．

Key words：　small cell carcinoma of the gallbladder, cutaneous metastasis

はじめに

小細胞癌の原発臓器としては肺が最も多く，次いで小唾液腺，食道，子宮頸部，胃，咽頭喉頭，結腸直腸，膀胱，膵臓などがあげられる[1]．本邦における胆嚢に原発した小細胞癌の報告は文献上28例を見るのみで，極めてまれである．さらに胆嚢癌の皮膚転移もかなりまれである．転移経路としては，経皮的ドレナージ手技によるドレナージ経路からの直接的播種が最も考えられた．

症　　例

症例：75歳，女性

主訴：右季肋部痛

家族歴：特記すべきことなし．

既往歴：高血圧にて内服加療中．

現病歴：平成８年６月19日，右季肋部痛を自覚し近医を受診した．点滴加療にて経過観察するも，疼痛は増強し発熱と白血球の上昇を認めたため，精査加療目的にて入院となった．

入院時現症：意識清明．体温38.0度．身長142cm，体重57kg．血圧108/70mmHg．脈拍60回/分．眼球結膜に黄疸なく，胸部にも異常は認められなかった．腹部は平坦で軟であり腫瘤は触れなかったが，右季肋部に圧痛を認めた．

入院時検査所見：WBC 11,700/mm^3, CRP 18.4mg/dl と炎症反応は亢進し，また GPT 39IU/L, LDH 519IU/l, γ-GTP 48IU/L と軽度の肝機能障害を認めたほか，異常は認められなかった．腫瘍マーカーは，carcinoembryonic antigen（CEA）は正常範囲であったが，carbohydrate antigen 19-9（CA19-9）は43.9U/ml と軽度上昇していた．

腹部超音波検査：胆嚢は腫大し，壁は肥厚し，一部に層構造の乱れを認めた．頸部に径0.8×0.5cm の音響陰影を伴う．結石と思われる高エコー像を認めたが，胆嚢内に明らかな腫瘍像は認めなかった（**Fig. 1**）．

腹部 computed tomography（以下，CT と略記）検査：胆嚢の腫大と壁の肥厚を認めたが，明らかな腫瘍像は認めなかった．

臨床所見より急性胆嚢炎と診断し，翌28日経皮経肝胆嚢ドレナージ（percutaneous trans-hepatic gallbladder drainage：以下，PTGBD と略記）を施行し，出血性で粘調な胆汁を排液した．

PTGBD 造影：胆嚢壁にけば立ち像を認め胆嚢頸部に径3.5cm×3.0cm の表面整な透亮像を認めた．急性壊疽性胆石胆嚢炎の診断にて PTGBD 挿入後16日めに手術を施行した．

手術所見：右季肋下斜切開にて開腹した．肝表面にて PTGBD チューブを切離し，体表よりチューブを技去した．胆嚢は萎縮，硬化しておりやや肝臓に埋没気味であった．胆嚢癌も念頭にはあったが胆嚢壁は脆弱，易出血性で，周囲の炎症所見が著しく，特に頸部，胆嚢管周囲の剝離が困難で可及的に順行性に胆嚢摘出術

＜1999年３月31日受理＞別刷請求先：田村　昌也
〒935-8531　氷見市幸町31―9　氷見市民病院外科

Fig. 1　Ultrasonography showed the swelling and wall thickening of the gallbladder without accompanying tumor.

を施行し，手術を終了した．

摘出標本：胆嚢壁は硬化および肥厚が著明であり，膿苔の付着を伴う壁の壊死を認めた．また底部に黄色調不整形の隆起性病変をほぼ全周性に認め胆嚢腫瘍を疑った(**Fig. 2**)．遊離漿膜面および肝床面への明らかな腫瘍の浸潤は認めなかった．胆道癌取扱い規約[2]に従って，Gf, circ，慢性炎症型，乳頭浸潤型，S0, Hinf0, H0, $Ginf_0$, $Panc_0$, P_0, Nx, M（－），St（＋）－chol, Stage I と診断した．

病理組織学的所見：線維性肥厚した胆嚢壁に小円形細胞あるいは好中球の浸潤を認めた．また隆起性病変部には，濃染核を有し細胞質に乏しい小型細胞の胞巣状ないし索状の増生を認めた（**Fig. 3a**）．免疫染色でChromogranin 陽性（**Fig. 3b**），また Grimelius 陽性（**Fig. 3c**），であることなどから小細胞癌と診断した．胆道病取扱い規約によると，ud, pm, med, INFβ, hif0, binf0, vs0, ly1, v1でたあった．高齢で術前よりの全身状態が不良であったため拡大再手術は不可能であった．

術後経過：平成８年12月（術後５か月），腹部 CT にて多発性の肝転移（H3）が確認され，選択的肝動注リザーバーから Cisplatin 20mg, 5FU 500mg の動注を１回施行した後外来にて毎週１回 Cisplatin 10mg の one shot 動注を行い経過観察していた．術後11か月の

Fig. 2　The cholecystectomy specimen showed very thick wall. It revealed elevated lesion with irregular margin at the fundus（arrow）.

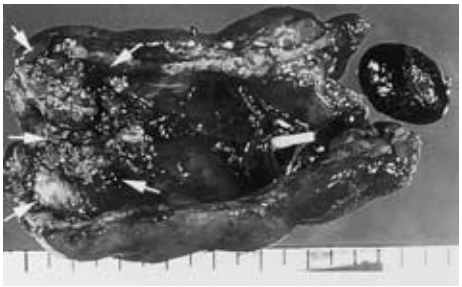

再診時に，PTGBD 刺入部痕の皮下に径1cm の可動性良好な境界明瞭，表面平滑，弾性硬な腫瘤を認めた．

腹部 CT 所見：右下側胸部の皮下に0.7×0.5cm の境界明瞭な腹腔と連続性のない high density mass を認めた（**Fig. 4**）．

転移も考慮し腫瘤を中心に皮下を大きく切除した．腫瘤は皮下脂肪織内に限局し腹腔への連続性はなく，筋層にも達していなかった．

摘出腫瘤の病理所見：腫瘤は孤立性で周囲組織との連続性はなく，小型の腫瘍細胞が充実性に増殖し，原発巣と類似した組織像を呈していた（**Fig. 5a**）．また Chromogranin 染色にも陽性を示した（**Fig. 5c**）．

術後16か月，右腋窩に径3cm の孤立性リンパ節の腫大を認め，周囲脂肪層を含め摘除した．これも病理組織学的に胆嚢癌の転移と診断された（**Fig. 5b**）．その後，肝転移巣の増大に伴い，原発巣術後20か月めに肝不全にて死亡した．

考　　察

神経内分泌細胞の起源が考えられる腫瘍として，カルチノイド，内分泌細胞癌，燕麦細胞癌，小細胞癌などがあげられる[3]．これらは，1・細胞形態上の特徴(細胞質に乏しく大きさが均一な小型ないし中型のクロマチンに富み分裂像が多い核をもつ)，2・NSE, Chromogranin, Crimelius などの免疫組織染色で陽性を示す，といった点で共通の性質を有する．しかし白川ら[4]は胃小細胞癌の１例を報告したうえで，これら消化器系小細胞癌の用語分類，定義に混乱が見られる点を指摘している．一方，胆嚢についても同様なことがいえる．渡辺[5]は，内分泌細胞癌を構成成分の70%以上に内分泌細胞への分化を認める癌と定義している．また一方で小細胞癌を悪性度の高い，非定型カルチノイドなどと

Fig. 3　Pathohistlogic features
a：Tumor cells are srall, round, and hyperchromatic. A rossette-like structure consisting of oat cell-like neoplastic cells（H&E　×100）. b：Immunohistochemical staining of Chromogranin showed positive.（×50）. c：Immunohistochemical staining of Grimelius showed positive（×100）.

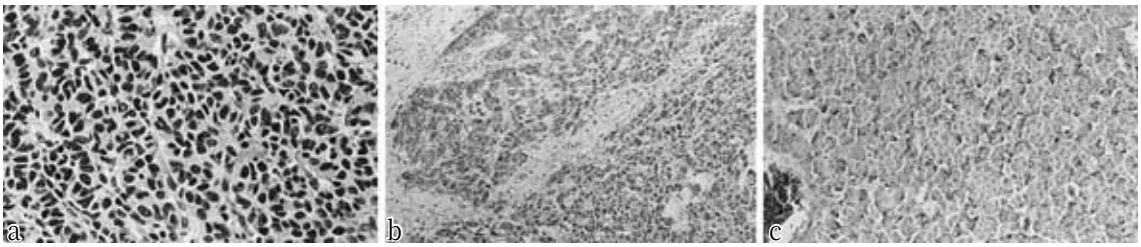

Fig. 4　Computed tomography（CT）showed high density area 0.7×0.5 in diameter under the skin at the right lateral region of the chest（arrow）.

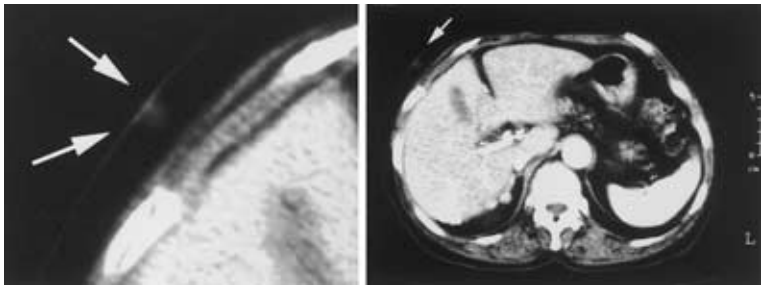

Fig. 5　Pathohistlogic features
a：The removed specimens of the tumor of the skin closely resembled primary lesion.（H&E×50）. b：The removed specimen of the right axillary lymph node closely resembled primary lesion.（H&E　×100）. c：Immunohistochemical staining of Chromogranin showed positive（×100）.

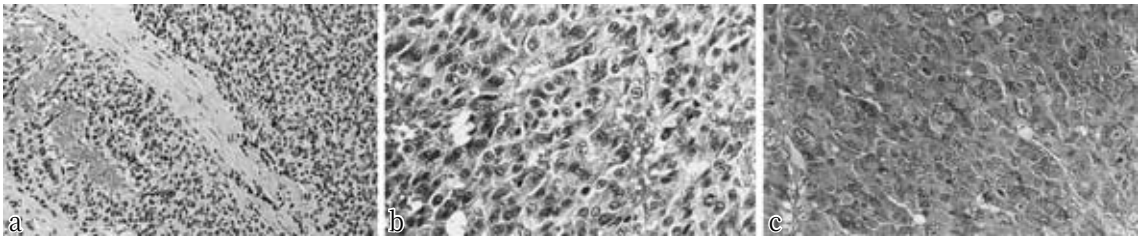

同一とみなす見解もある[6]．自験例は，肺小細胞癌に類似した細胞形態を有し，カルチノイドに特徴的な組織形態は見られないこと，また免疫染色には陽性を示したが渡辺[5]の定義は満たさないことから小細胞癌と診断した．

治療については報告されている28例のうち16例に外科的治療が，4 例に化学療法が，2 例に放射線療法が施行されたが，平均生存期間は9.6か月と極めて予後不良であった（**Table 1**）．山田ら[7]は長期生存例の特徴として多剤癌化学療法や放射線療法が施行されていることをあげている．自験例は高齢，高リスクのためリンパ節郭清のための再手術が施行できず，また十分な量の全身化学療法も施行できていないが，20か月とまずまずの予後が得られた．これは壊疽性胆嚢炎の併発によ

Table 1　Reported cases of small cell carcinoma of the gallbladder in Japan

	Author	Year	Age/Sex	Staging	Combined carcinoma	Treatment	Outcome
1	Muto	1984	49/M	Ⅳ	Adenocarcinoma	Pancreatoduodenectomy	5M(D)
2	Ohsawa	1984	73/M	*	*	*	Autopsy
3	Terahata	1986	67/F	*	*	*	*
4	Horiutu	1987	82/M		None	Conservative	Autopsy
5	Kitamura	1988	55/M		Adenocarcinoma	Cholecystectomy	*
6	Guo	1988	44/M	*	None	Operation	lost
7			75/F	*	None	Operation	9M(D)
8			72/F	*	None	Operation	2M(D)
9			56/F	*	None	Operation	2M(D)
10			68/F	*	None	Operation	59M(D)
11			50/F	*	None	Chemotherapy	*
12			69/M	*	None	Chemotherapy	*
13			73/M	*	None	Chemotherapy	*
14	Motoshima	1989	58/F	Ⅲ	Adenocarcinoma	Expanded cholecystectomy	24M(A)
15	Sato	1989	49/F	Ⅳ	None	Radiation	4M(D)
16			41/F	Ⅳ	None	Radiation, Chemotherapy	16M(D)
17	Murakuni	1990	51/F	Ⅳ	None	Cholecystectomy, Hepatectomy	10M(D)
18	Sasaki	1990	63/F	*	None	Cholecystectomy, Gastrectomy	*
19	Duan	1991	70/M	*	Adenocarcinoma	Conservative	Autopsy
20	Iida	1992	62/F	Ⅳ	Adenocarcinoma, Squamous cell carcinoma	Operation	5M(D)
21	Ishikawa	1992	71/M	Ⅳ	None	Pancreatoduodenectomy, Portal vein Resection	9M(D)
22	Shinozaki	1993	67/F	*	Adenocarcinoma	Cholecystectomy, Lymph Node Dissection	1M(D)
23	Kimura	1994	58/F	*	Adenocarcinoma	*	*
24	Motohara	1994	71/M	*	*	*	*
25	Yamamoto	1995	51/F	Ⅳ	Adenocarcinoma	Cholecystectomy, Choledochectomy, Chemotherapy	18M(A)
26	Yamada	1996	81/M	Ⅱ	None	Cholecystectomy, Hepatectomy, Lymph Node Dissection	27M(A)
27		1996	80/F	Ⅲ	None	Cholecystectomy	2M(D)
28	Kuratate	1998	79/F	Ⅳ	None	Cholecystectomy, Choledochectomy	9M(A)
29	Our case	1998	75/F	Ⅰ	None	Cholecystectomy	20M(D)

Age : years old, Sex : M-male, F-female, * : unknown (D) : death, (A) alive

り偶然発見され，比較的早期に切除できたことが最も幸いしたと考えられる．

自験例においては，術後11か月目に右側胸部の皮下に転移巣を認めた．内臓癌の皮膚転移はまれで，一般に5%以下とされている[8]．中でも胆嚢癌の皮膚転移はさらに稀で，全転移性皮膚癌の2.4%を占めるにすぎない[9]．

皮膚転移の転移様式に関しては診断，治療のために施行した経皮経肝胆管ドレナージ（percutaneous trans-hepatic cholangio-drainage：以下PTCDと略記）や，PTGBDなどの経皮的手技に伴う穿刺，ドレナージ経路からの直接的播種や，血行性転移，腹膜播種に伴う皮膚浸潤などが考えられる．小杉ら[10]は本邦におけるPTCD後の局所再発例21例を報告しているが，これらの報告例のPTCDチューブの平均留置期間は47日で，チューブ抜去から再発確認までの平均期間は5.6か月であった．自験例においては，前述の報告例とは異なりチューブ留置期間が16日と短期であり，またチューブ抜去から局父所再発まで11か月を要しており，implantationとしては時期が遅いといえる．しかし他の皮膚に全く転移がなく，PTGBDの部位のみに皮膚転移が見られたことを考えるとやはりimplantationと考えるのが自然である．自験例では術中にPTGBDチューブを切離し，体表より抜去したが，この際皮下に癌細胞が着床した可能性が大きい．予防策として，近藤ら[11]は瘻孔の内面に着床した癌細胞を死滅させることを目的にPTCD瘻孔エタノール処理法を開発し報告している．

治療に関して近藤ら[12]はimplantationによると考えられる胸，腹壁再発例では，視触診で早期に発見し，十分に切除すべきと主張している．自験例でも局所切除部の再発は生存中認めなかったが，残念ながら，肝多発転移巣の増大が著しく，これ以上の長期予後は望めなかった．

文　献

1）Ibraham NBN, Briggs JC, Corbishley CM：Extrapulmonary oat cell carcinoma. Cancer **54**：1645―1661, 1984
2）日本胆道外科研究会編：外科・病理胆道癌取扱い規約．第3版．金原出版，東京，1993
3）村山連典, 藤野啓一, 小林秀紀ほか：胆嚢原発内分泌細胞癌の1例. 日消外会誌　**30**：784―788, 1997
4）白川一男, 酒井　堅, 西蔭三郎ほか：著明な壁外性発育を示した胃小細胞癌の1例．癌の臨　**42**：775―781, 1996
5）渡辺英伸：消化器小細胞癌．病理と臨　**9**：256, 1991
6）村国　均, 工藤玄恵, 野崎達夫ほか：胆嚢原発性小細胞癌の1例．胆と膵　**11**：455―458, 1990
7）山田哲司, 八木真悟, 藤岡重一ほか：胆嚢原発小細胞癌の2例．日消外会誌　**29**：1807―1811, 1996
8）服部尚子, 松川　中, 鵜飼徹郎：胆嚢癌の皮膚転移と考えられた1例．皮の臨　**37**：449―452, 1995
9）小林寛久，近藤　均，反町仁一ほか：皮膚転移を伴った胆嚢癌の1例．消化器科　**16**：555―560, 1992
10）小杉郁子, 牧野哲也, 野澤　寛ほか：PTCDチューブ挿入部に転移再発をきたした下部胆管癌の1例．胆と膵　**18**：1221―1226, 1997
11）近藤　哲, 二村雄次, 早川直和ほか：PTCD瘻孔のエタノール処理法の開発―癌の瘻孔播種性転移の防止．胆道　**3**：100―105, 1989
12）近藤　哲, 二村雄次, 早川直和ほか：胆道癌再発に対する外科的治療．白消外会誌　**21**：2562―2566, 1988

Small Cell Carcinoma of the Gallbladder with Cutaneous Metastasis

Masaya Tamura, Humihiko Kimoto, Osamu Murobayashi, Shin Nagao,
Shigeiti Hujioka, Shuiti Murata, Katsumi Kiyosaki
and Rinichirou Wakasa*
Department of Surgery and Gastrmoenterology* Himi Municipal Hospital

We report a case initially identified as acute cholecystitis, found to have a skin metastasis 11 months after surgery. A 75-year-old woman was diagnosed as acute cholecystitis and underwent cholecystectomy. A resected specimen showed an elvated lesion with an irregular margin at the fundus. Histological examination of the gallbladder revealed small cell carcinoma, which did not invade to the serosa. A liver metastasis developed 5 months after surgery. Follow-up computed tomography 11 months after surgery showed cutaneous metastasis from the gallbladder. Dissemination via a percutaneous trans-hepatic gallbladder drainage tube is most probable.

Reprint requests：Masaya Tamura　Department of Surgery, Himi Municipal Hospital
31―9 Saiwai-machi, Himi, 935-1531 JAPAN