日消外会誌　32（8）：2129～2133，1999年

症例報告

原発巣切除後9年目に肝転移を来たした非機能性膵島腫瘍の1例

長崎市立市民病院外科，同　病理科*

金高　賢悟　小原　則博　湯沢　浩之　濱田　貴幸
粟津　諭　山田　雅史　前田　潤平　宮田　昭海
天野　実　河合紀生子*

非機能性膵島腫瘍が原発巣切除後9年を経て肝転移を来たし，肝切除後1年間以上再発なく経過している1例を経験した．症例は65歳の男性．1987年，膵外発育型膵島腫瘍に対し腫瘍を含めて膵尾側部分切除術を施行した．以後，近医にて経過観察していたが，1996年7月，腹部エコーにて肝右葉に多発腫瘤を認め，当科再入院となった．腹部CTでは周囲が良好に造影され，中心部に壊死を思わせる低吸収域を伴っていた．他に原発と思われる病巣が存在せず，膵島腫瘍の肝転移再発を疑い，肝右葉切除術を施行した．病理組織学的所見より，非機能性膵島腫瘍の肝転移再発と診断したが，興味深いことに核DNA量解析では原発巣がdiploidであったのに対し，転移巣ではaneuploidyを呈した．術後2年を経過するも再発なく生存中であり，膵島腫瘍は発育速度が緩徐であるため，転移巣に対しても積極的な外科的切除にて良好な予後が期待できると思われた．

Key words： nonfunctioning islet cell tumor, hepatic metastasis, surgical treatment

緒　言

膵島腫瘍に対する良悪性の診断は，臨床的にはもちろん，病理学的にも容易ではなく，遠隔転移や他臓器浸潤をもって悪性との確定診断がなされることがしばしばである．しかし，膵島腫瘍は悪性であっても，膵癌と比較して発育が緩徐であるため，再発や遠隔転移に対しても積極的な外科的切除にて良好な予後を期待できると考えられている[1]．

我々はすでに本症例を膵外発育型非機能性膵島腫瘍として報告しているが[2]，今回，原発巣切除後9年を経て肝に再発転移を来たし，転移巣に対する肝切除術により，術後2年以上再発の徴候なく経過しているので，文献的考察を加えて報告する．

症　例

患者：65歳，男性

主訴：なし．

家族歴・既往歴：特記すべきことなし．

現病歴：1987年6月（56歳時），膵外発育型の膵腫瘍に対して，腫瘍を含めた膵尾側部分切除術を施行した．腫瘍は約13.6×11.8×9.4cm，割面は充実性，淡桃白色で軽度分葉状構造を呈していた．病理組織学的に膵と一部で連続性を保っていることから，膵外発育型非機能性膵島腫瘍と診断した．腫瘍細胞自体に異型性や，分裂像はほとんど観察されず，細胞のみからは良悪の判定は困難であったが，脈管侵襲が認められたことから疑悪性であると考えられた．また，切除組織に対する，フローサイトメトリーによる核DNA量の解析にて同腫瘍はdiploid patternを示した（**Fig. 1**）．

以後，近医外来にて経過観察されていたが，術後9年を経た1996年7月（65歳時），定期検査にて多発性肝腫瘍を指摘され，再び当科紹介入院となった．

入院時現症：身長154cm，体重54kg．栄養状態比較的良好．眼瞼結膜，眼球結膜に貧血，黄疸なし．腹部に特記すべき所見は認めなかった．

入院時血液検査所見：一般検血，肝機能検査を含めた生化学検査にて異常所見は認めなかった．ICG 15分値は2%と正常範囲内．空腹時血糖は159mg/dl，75g経口糖負荷試験にて糖尿病型を示した．腫瘍マーカーはそれぞれAFP 1.0ng/ml，CEA 2.0ng/ml，CA19-9，10 U/mlといずれも正常範囲内であった．内分泌機能検査にて血中グルカゴン値が193pg/mlと軽度高値を示したが血中ソマトスタチンは20.7pg/mlと正常範囲であった．

腹部CT検査所見：肝右葉後区域に，中心部に壊死を思わせる低吸収域を伴い，周囲が比較的よく造影さ

＜1999年3月31日受理＞別刷請求先：金高　賢悟
〒850-8555　長崎市新地町6―39　長崎市立市民病院外科

Fig. 1　DNA histogram of primary tumor and liver metastatic tumor. Representative patterns of metastatic tumor shows DNA aneuploid（bottom), although primary tumor resected in 1987 was diploid（top ref. 2).

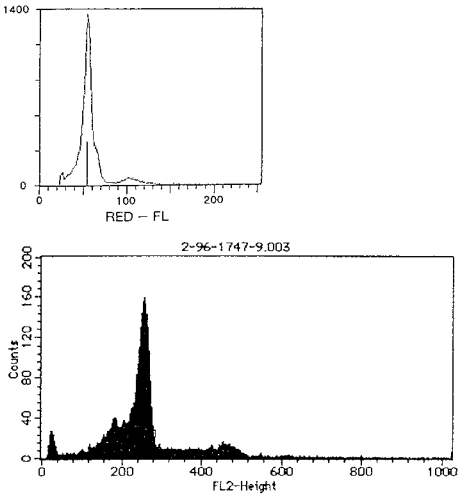

Fig. 2　A contrast -enhanced CT scan of the abdomen shows the ill-defined mass with size of 6cm in the right lobe of the liver（arrow heads). There is no space-occupying lesion in the left lobe of the liver.

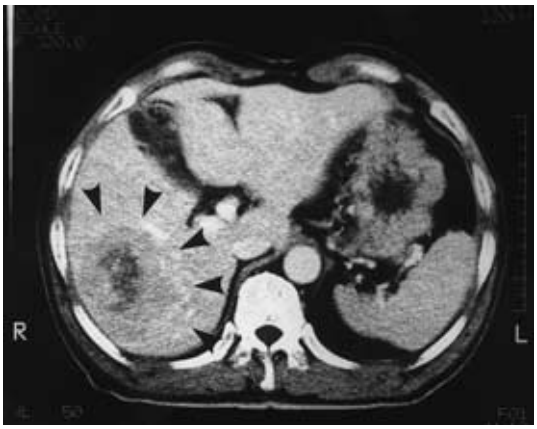

れる直径約6cm の腫瘤影を認めた．加えて，右葉全体に小腫瘤影が多発しており，転移性腫瘍が疑われた（**Fig. 2**）.

腹部血管造影所見：肝右葉に，大小の hypervascular mass を多数認めた（**Fig. 3**）. 上部および下部消化管の検索にて，他に原発巣と思われる病変を認めず，非機能性膵島腫瘍の肝転移再発を疑い，同年８月28日，

Fig. 3　Celiac angiogram shows multiple hypervascular lesions, which were supplied from the right hepatic artery（arrows).

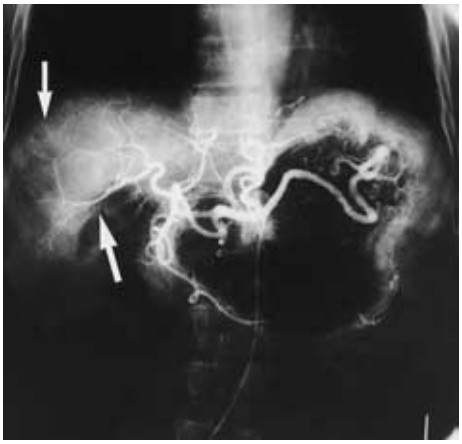

Fig. 4　Gross appearance of the cut surface of the resected specimen. The size of tumors ranges from 1 cm to less than 6cm in diameter. The largest one shows necrosis in the center of the tumor.

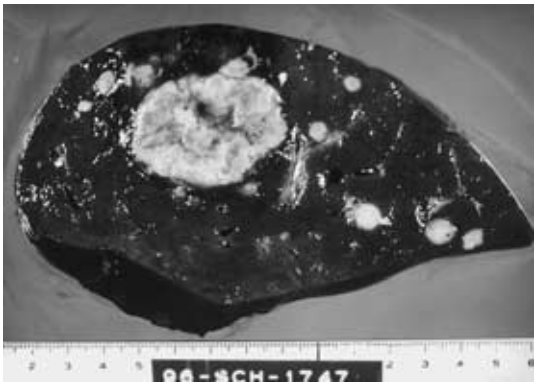

肝右葉切除術を施行した．

手術所見：腹腔内に腹水なく，残存膵に腫瘍の再発や，リンパ節の腫大なども認めなかった．肝右葉に，最大径約6.0cm の腫瘤をはじめとして0.3～1.0cm 大の腫瘤を多数認めた．術中超音波検査にて肝左葉に病変がないことを確認した後，肝右葉切除術を施行した．

病理組織学的所見：肝右葉切除組織は826g で，S6 に径6.0×5.0×4.5cm 大，境界明瞭な充実性の腫瘤がみられ，割面は淡桃色を呈し，中心部に壊死を認めた．その周囲には径約1cm 弱大の小結節を多数伴っていた（**Fig. 4**）. 組織学的には，大小いずれの腫瘤も類似の形態像を呈しており，不整立方から多角状の細胞が充

Fig. 5　Histological findings of the recurrent metastatic tumor of the liver. a：Tumor cells show solid pattern and occasional trabecular pattern（H. E. stain×80）. b：Tumor cells with rossetes arrangement（H. E. stain×160）. c：Grimelius staining shows diffuse positive granules in the cytoplasms of the tumor cells（T）. In contrast, normal liver parenchyma（N）was negative with Grimelius staining（Grimelius stain×160）.

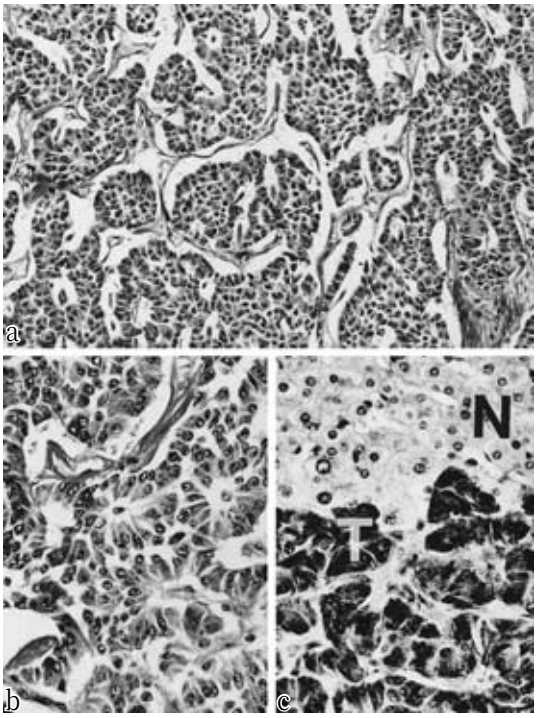

実性，索状に増殖し，大きな腫瘍では壊死を伴っていた．リボン状構造，ロゼット様構造の混在とともに，腫瘍細胞はGrimelius法にて陽性で，1987年に切除した非機能性膵島腫瘍と類似の組織所見を呈しており，同腫瘍の転移再発であると診断した（**Fig. 5**）．

なお，免疫組織学的にはグルカゴン，ガストリン，およびインスリンいずれも陰性であった．また肝内には径約500μ以下の転移巣や肝内門脈腫瘍塞栓も認められた．

核DNA量のフローサイトメトリーによる解析：代表的な３つの肝転移巣のパラフィン切片よりSchutte-Vindeloy法にて検体を作製，propidium IodideにてDNAを染色，FACScan（Becton-Dickinson社）にて解析を施行したところ，転移巣はいずれもaneuploidyを示した．

術後約２年を経過するも，患者は再発なく無病生存中である．

考　察

非機能性膵島腫瘍は膵島腫瘍の約15%～20%を占める比較的まれな疾患である[1)3)]．同腫瘍は機能性膵島腫瘍と異なり，ホルモン分泌による特有な症状を呈することはなく，その早期発見は困難である．しかし，非機能性腫瘍と診断された症例においても，病期の進行に伴って機能性を獲得した症例[4)]や，その約70～90%の症例に免疫組織学的にホルモン産生が認められたとする報告もあり[5)6)]，非機能性膵島腫瘍は多種ホルモン産生腫瘍であると考えられている．我々の症例では今回，術前グルカゴン値の軽度上昇を認めたものの，摘出標本での免疫組織学的検索ではグルカゴン染色陰性で，再発による機能性の獲得は明らかでなかった．しかし，Bordiら[7)]は臨床的に悪性のグルカゴノーマでは，その組織中におけるグルカゴン含有細胞の占める割合は少ないことを報告しており，本症例の肝転移巣におけるグルカゴン産生も完全には否定出来ないものと思われた．

膵島腫瘍の良悪に関しては，悪性の一般的な基準が当てはまらず，病理組織学的にもその判断が困難である．Howardら[8)]は被膜や血管侵襲の有無により組織学的に良性，疑悪性，悪性と分類しており，冨岡ら[9)]やKentら[1)]は同腫瘍の69%，92%がそれぞれ悪性であったと報告している．しかし，組織学的に良性であると判断されたにもかかわらず，遠隔転移を認めた症例も存在する．

悪性度診断におけるDNA ploidy解析の有用性については，いまだ確定したものでないため，今後の検討が待たれるが[10)]，Leeら[11)]は肝転移を伴った症例の多くはaneuploidyであるとし，初回術後12年を経て肝転移再発したaneuploidのインスリノーマを報告している．我々の症例では，初回摘出標本の一部を用いた核DNA解析で，diploid patternを示した[2)]が９年後に認められた肝転移巣ではaneuploidyであった．そこで改めて原発巣におけるploidy patternの検索を試みたが，組織標本の状態が悪く結果を得ることはできなかった．しかし，他の固形腫瘍と同様膵島腫瘍においても腫瘍内におけるploidy patternはheterogenousであると考えられ[12)]，初回手術標本では検出されえなかった，より悪性度の高いaneuploidのクローンが肝転移巣を形成したことを示唆するものとして興味深い．

しかし，悪性膵島腫瘍の確定診断は現在のところ，周囲臓器への浸潤や，リンパ節あるいは遠隔転移の存在に依るところが大きいと言わざるをえず，構造異型や細胞異型などの悪性度の指標が乏しい症例であっても長期間にわたる慎重な経過観察が要求される[13]．我々の症例では，初回，血管侵襲が認められ，今回の組織学的検索で500μ以下の肝微小転移巣も確認されていることから，1987年切除した非機能性膵島腫瘍が術後9年を経て肝転移再発を来したものと推察された．同様に奥村ら[14]は初回手術後9年を経て膵頭部に再発を，また Kernen ら[15]の症例は原発巣切除から肝転移を認められるまで実に12年を要しており，非機能性膵島腫瘍においては，初回手術後長期間を経た再発が少なからず認められるものと考えられる．しかし，同腫瘍は臨床的，病理組織学的に悪性であっても，膵癌に比べて発育速度が遅く，生物学的悪性度が低いために，他臓器への浸潤を認めた症例に対しても，積極的な外科的切除が第1選択とされ，たとえ広範な転移が存在しても可能な限りの腫瘍切除と，streptozocin と5-FU の併用などの補助療法にて延命効果が期待される[16]．Moertel ら[17]は同薬剤の併用にて非機能性膵島腫瘍の62%に有効であったとする反面，悪心，嘔吐や重篤な肝障害についても報告しており，streptozocin に代わる薬剤やその投与方法が現在模索されている．一方，天野ら[18]は両葉に認められた非機能性膵島腫瘍の肝転移巣に対して肝動脈塞栓術を施行し，良好な予後を得ている．したがって，我々の症例においても肝動脈塞栓術が考慮されたが，多数の肝転移巣が認められたにも関わらず，右葉に限局していたため，肝右葉切除術を施行し，術後2年以上再発の徴候なく経過している．本症例は再発転移巣に対する積極的な外科的切除にて良好な予後が得られることを示唆する貴重な症例と考えられると同時に，今後も再発転移の厳重な経過観察が重要であると思われた．

稿を終えるにあたり，DNA ploidy patten の検索に際し，ご尽力を賜りました長崎大学第1外科久松貴先生に深謝致します．

文　献

1) Kent PB, Heerden JA, Weiland LH：Nonfunctioning islet cell tomors. Ann Surg **193**：185－190, 1981
2) 天野　実, 森　英昭, 松川俊一ほか：膵外に発育した非機北性膵島腫瘍の1例．日消外会誌　**24**：2452－2456, 1991
3) Broder LE, Carter SK：Pancreatic islet cell carcinoma I. Clinical features of 52 patients Ann Intern Med **79**：101－107, 1973
4) Shield CF, Haff RC, Murray HM：Islet cell tumors of the pancreas. Am J Surg **128**：709－714, 1974
5) Mukai K, Greider MH, Grotting JC et al：Retrospective study of 77 pancreatic endocrine tumors using the immunoperoxidase method. Am J Surg Pathol **6**：387－399, 1982
6) Heiz PU, Kasper M, Polak JM et al：Pancreatic endocrine tumors：Immunocytochemical analysis of 125 tumors. Hum Pathol **13**：263－271, 1982
7) Bordi C, Ravazzolo M, Baetens D et al：A study of glucagonoma by light and electron microscopy and immunofluorescene. Diabetes **28**：925－936, 1979
8) Howard JM, Moss NH, Rhoads JE：Hyperinsulinism and islet cell tumors of the pancreas with 398 recorded tumors. Int Abstr Surg **90**：417－455, 1950
9) 冨岡　勉, 宮城直泰, 中田剛弘ほか：非機能性膵島腫の1例－本邦報告例の検討．日消外会誌　**16**：1389－1394, 1983
10) Bottger Th, Seidi C, Seifert JK et al：Value of quantitative DNA analysis in endocrine tumor of the pancreas. Oncology **54**：318－323, 1997
11) Lee CS, Vellar IDA, Page R et al：Aneuploid islet cell tumor with late metastasis. Pathology **26**：333－336, 1994
12) Tollenaar RAEM, Bonsing BA, Kuipers-Dijkshoorn NJ et al：Evidence of clonal divergence in colorectal carcinoma. Cancer **79**：1304－1314, 1997
13) 亀谷　徹：膵内分泌腫瘍の病理．病理と臨　**2**：432－439, 1984
14) 奥村修一, 今西　築, 原之村博ほか：非機能性膵島腫瘍の診断と治療．外科　**53**：540－544, 1991
15) Kernen JA, Scofield G, Koucky C et al：Long survival with islet cell carcinoma of the pancreas. Am J Clin Pathol **39**：137－147, 1963
16) Eckhausen FE, Cheung PS, Uinik AI et al：Nonfunctioning malignant neuroendocrine tumors of the pancreas. Surgery **100**：978－988, 1986
17) Moertel CG, Hanley JA, Johnson LA：Streptozocin alone compared with streptozocin plus fluorouracil in the treatment of advanced islet-cell carcinoma. N Engl J Med **303**：1189－1194, 1980
18) 天野穂高, 横山健郎, 柏原英彦ほか：肝動脈塞栓術により肝転移巣の消失した非機能性膵島細胞癌の1例．日消外会誌　**25**：3002－3006, 1992

A Case Report of Nonfunctioning Islet Cell Carcinoma Developed Multiple Liver Metastasis 9 Years after the Initial Surgery

Kengo Kanetaka, Norihiro Kohara, Hiroyuki Yuzawa, Takayuki Hamada, Satoshi Awadu, Masashi Yamada, Junpei Maeda, Akimi Miyata, Minoru Amano and Kioko Kawai*
Department of Surgery, Department of Pathology*, Nagasaki Municipal Hospital

We present a case of islet cell tumor which recurred as multiple liver metastases, 9 years after the initial surgery in 1991. The patient was a 65 year-old Japanese man who underwent the resection of a nunfunctioning islet cell tunor at the age of 56, which we reported previously. He had had no symptoms or significant abnormalities in regular checkups until 1996, when abdominal ultrasonography revealed multiple nodules in the right lobe of the liver. Abdonimal computed tomography demonstrated that the rims of each nodule were well-enhanced after injection of contrast medium. The nodule centers were not enhanced, implying nocrosis. Other radiological examinations did not reveal any abnormal findings in the left lobe of the liver or in the gastrointestinal tract. With a diagnosis of recurrent islet cell tumor right lobectomy of the liver was performed. The histological examination obtained from the second operation showed that each of the nodules consisted of polygonal tumor cells arranged in solid and trabecular pattern, occasionally appearing in a ribbon-like pattern. These cells were Grimelius-stain positive. The histological findings were similar to those of the primary islet cell tumor resected 9 year before. The patient remains well without any evidence of the recurrence one year later. This fact suggests to us that surgical resection might provide a favorable prognosis in a patient with metastatic islet cell tumor, because of its slow-growing behavior.

Reprint requests：Kengo Kanetaka Department of Surgery, Nagasaki Municipal Hospital
6—39 Shinchi, Nagasaki City, 850-8555 JAPAN