日消外会誌　32（8）：2134～2138，1999年

症例報告

大網原発巨大脂肪肉腫の１例

大田原赤十字病院外科
鯉沼　広治　　雨宮　　哲　　岡　　昭一
山口　　博　　関　　博章　　村井　信二
原　　孝志　　赤松　秀敏　　古泉桂四郎

症例は58歳の女性．腹部膨満，下腿浮腫，1か月間に約10kg の体重増加を主訴に当院を受診した．腹部超音波検査で腹部のほぼ全体を占める巨大な充実性腫瘍を認め，腹部 CT では不均一な造影効果を持つ iso density mass，腹部 MRI では T1で低信号，T2で高信号として認められた．腹部血管造影で胃大網動脈より腫瘍への新生血管の増生と腫瘍濃染を認めたが腫瘍全体としては hypovascular であった．大網原発腫瘍と診断し開腹手術を施行した．腫瘍は大網切離のみで容易に摘出され，大きは32×26×13cm，重量6,900g，暗赤色，表面平滑，内部は充実性で血液を含む壊死巣が散在した．病理組織学的には混合型（粘液型＋円形細胞型）脂肪肉腫であった．術後11日目に退院したが，術後３か月に局所再発を認めた．術後４か月に再手術を施行したが腹膜播種のため，再手術後約１か月で死亡した．

Key words：　liposarcoma, greater omentum

はじめに

大網原発の悪性腫瘍は頻度が低く，なかでも脂肪肉腫は極めてまれな疾患である．また，そのほとんどが術後短期間のうちに死亡または再発しており予後不良である．今回，我々は巨大な大網原発脂肪肉腫の１例を経験したので，若干の文献的考察を加え報告する．

症　　例

症例：58歳，女性

主訴：腹部膨満，下腿浮腫

家族歴：特記すべき事項なし．

既往歴：30歳，肺結核．55歳，子宮筋腫にて子宮全摘．

現病歴：1997年10月下旬頃より徐々に腹部膨満が出現し，1か月間に約10kg の体重増加がみられた．11月27日上記主訴にて当院婦人科を受診．入院精査にて大網原発腫瘍が疑われ，12月５日当科へ転科となった．

入院時現症：身長154cm，体重70.2kg．貧血，黄疸なし．胸部は両下肺野に湿性ラ音を聴取．腹部は全体に硬く著明に膨隆していた．軽度の下腿浮腫を認めた．

入院時血液検査成績：RBC 289×10^4/mm^3，Hb 8.9g/dl と貧血があり，LDH 1,058IU と著明に上昇，その他異常なし．

＜1999年３月31日受理＞別刷請求先：鯉沼　広治
〒324-0057　大田原市住吉町2―7―3　大田原赤十字病院外科

腹部超音波所見：肝下面から骨盤腔まで腹部全体を占める充実性腫瘍が存在し，内部の所々に多房性の嚢胞様病変を認めた（**Fig. 1**）．

腹部 CT 所見：腹部全体を占める充実性腫瘍はやや不均一な iso density を示し，造影にて非常に強く染まる部分がみられた．少量の腹水を認めたが，他臓器転移などの所見は認めなかった（**Fig. 2**）．

腹部 MRI 所見：腫瘍は T1強調で低信号，T2強調で高信号を示した．

腹部血管造影：腹腔動脈造影にて胃大網動脈は上方に圧排，偏位しており，同脈管より新生血管の増生と腫瘍濃染を認めた．しかし，腫瘍全体としては hypovascular であった（**Fig. 3**）．

以上より，大網原発の巨大充実性腫瘍と診断し，また，経過中呼吸苦や全身浮腫が急速に進行したため，1997年12月８日開腹手術を施行した．

手術所見：正中切開にて開腹，肝下面から骨盤腔へ至る巨大腫瘍を認め，少量の血性腹水が存在した．腹膜播種を疑わせる所見は認めなかった．腫瘍全体は大網に覆われその血管は著明に拡張していた．しかし，周囲臓器への浸潤はなく，大網を切離することで腫瘍は一塊として容易に摘出された．他臓器に明らかな異常は認めなかった．

摘出標本：32×26×13cm，重量6,900g．暗赤色，表面平滑で光沢のある巨大腫瘍であった．内部は乳白色

Fig. 1　Abdominal US shows a low echoic heterogeneous mass.

Fig. 2　Abdominal CT shows a giant mass with a heterogeneous pattern of enhancement.

ゼリー状が主体で，多分葉性で血液を含む壊死巣がところどころに認められた（**Fig. 4**）.

病理組織学的所見：粘液基質の中に濃染核を有する紡錘形ないし星芒状の脂肪芽細胞が存在し，脂肪空胞を有していた．ところどころに毛細血管網の形成が認められた．粘液型脂肪肉腫が優勢を占めたが，その中に均一な大きさの円形細胞が密在する部分が混在した．混合型（粘液型＋円形細胞型）脂肪肉腫と診断した（**Fig. 5,6,7**）.

術後症状は速やかに改善し，術後11日目に退院した．しかし，術後３か月頃右下腹部に手拳大の腫瘤を触知し，CT 上局所再発が疑われたため２度目の開腹手術を施行した．腫瘍の性状は前回とほぼ同様であったが，腹部全体に大小の腫瘍結節が無数，播種状に認められた．根治的切除は不可能と判断し，可及的に腫瘍切除

Fig. 3　Celiac arteriography shows some hypervascular lesions supplied mainly by the gastroepiploic arteries which are deviated upward.

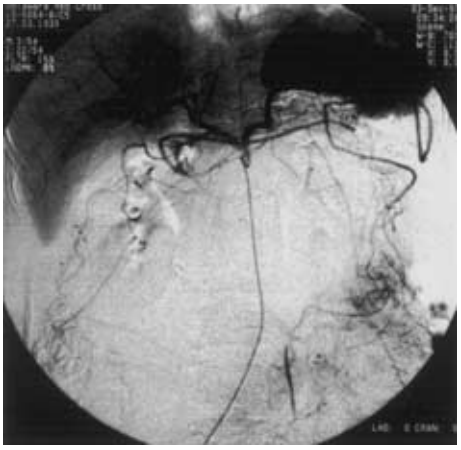

Fig. 4　Resected specimen is dark red, smooth surface and elastic soft tumor.

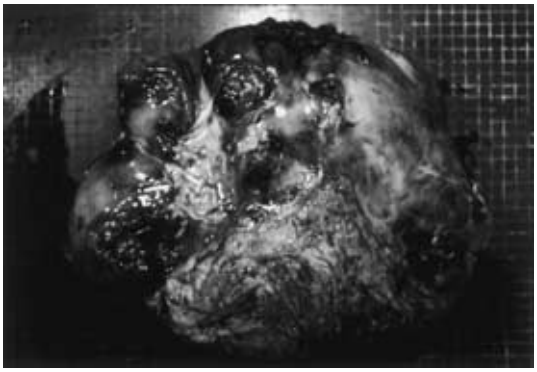

を施行したが，その後，残存腫瘍は急速に増大し，再手術後約１か月で死亡した.

考　察

大網腫瘍はその多くが他臓器悪性腫瘍よりの転移であり，原発の大網腫瘍はまれとされている．原発性大網悪性腫瘍の中では平滑筋肉腫が圧倒的に多く，悪性中皮腫，悪性線維性組織球腫などがそれに続く．浜島ら[1]によれば，大網原発悪性腫瘍60例中，脂肪肉腫は８例と報告しており極めてまれな疾患といえる．我々が検索しえた範囲での本邦報告例は，自験例も含めて17例[2)～16)]であった.

一般に脂肪肉腫は殿部，大腿，後腹膜に好発し，好発年齢は50～60歳代，男女間に有意差はないとされて

Fig. 5　Histopathological findings shows abundant myxoid extracellular material with formation of large mucoid pools. (H. E. ×400)



Fig. 6　The tumor cells are small, round and have a distinctly acidophilic cytoplasm. (H. E. ×400)

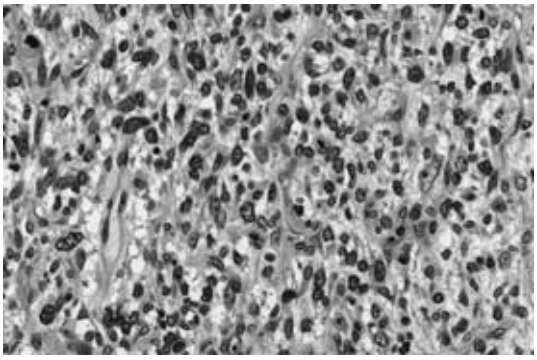

いる．分類はWHO組織分類により高分化型，粘液型，円形細胞型，多形型，脱分化型に分けられる．高分化型，粘液型は比較的悪性度は低く，再発はするが遠隔転移は少ないとされ，一方，円形細胞型，多形型は高率に遠隔転移をきたし予後不良とされている．

我々が集計した大網小網原発の脂肪肉腫17例（**Table 1**）では，平均年齢54.3（17～83）歳，中でも50歳代がその半形以上を占めている．男性5例，女性12例と女性に多いのも特徴である．組織型は，粘液型6例，円形細胞型2例，高分化型1例，脱分化型2例，多形型1例，混合型3例で，これらに関しては予後に一定の傾向は見られない．しかし記載のある11例のうち6例が術後短期間のうちに死亡あるいは再発しており極めて予後は悪い．5年生存率0～11%，術後生存期間4か月～10年とする報告[17]もみられる．自験例では粘液型が優勢で，一部に円形細胞型への移行が認められた．粘液型が円形細胞型へ移行すると発育が急進することがあるといわれ，本例での術後3か月という短期間の再発にはこのことが関与している可能性がある．

Fig. 7　Myxoid liposarcomas containing foci of round cells. (H. E. ×100)

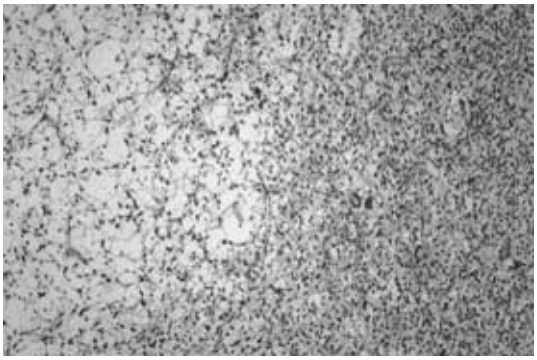

臨床的には腹部膨満や腫瘤触知など腫瘍の増大に伴う症状が多く，比較的大きくなってから気づかれることが多い．心不全や浮腫などを来した例[7]もある．

大網腫瘍の術前診断としては，CT, MRIで腫瘤の存在や大きさなどをみることは可能だが，質的診断や原発部位の特定までは困難なことが多い．原発部位診断には血管造影が有効である．大網動脈の拡張，進展，圧排，鋭角分岐，新生血管，腫瘍濃染像などは大網腫瘍を示唆する所見である[18]．

治療は外科的切除が第1選択である．しかし根治的摘除が施行されたのは15例中8例で，他臓器転移2例，腹膜播種3例と必ずしも良い結果は得られていない．脂肪肉腫は放射線感受性が比較的高いとされ，背部，殿部，大腿部などには積極的に放射線治療が行われており，完全消失率61.5%，放治後累積5年生存率70%という報告もある[19]．しかし，大網脂肪肉腫の場合は周囲が腸管などの内臓器であり，十分量の照射は難しく適応も限られる．化学療法についてはOgiharaら[20]が後腹膜脂肪肉腫に対しCPM, VCR, ADR, PSLのcombined chemotherapyの有効例を報告し，大向ら[21]は強力な化学療法や放射線療法が必要と述べている．しかし，大網脂肪肉腫では5例にVCR, ADR, CPM, MMCなどを組み合わせた化学痛療法が施行されているが，4例が早期に死亡，1例は不明であり，有効例の報告はない．本症例では根治手術であったこと，化学療法の効果が不定であること，患者本人が希望しなかったことから，術後の補助療法は行わなかった．

大網原発脂肪肉腫は，発見時すでに高度の進行例が多いため根治的切除率が低く，また再発率が極めて高

Table 1　Reported cases of primary liposarcoma of the omentum in Japan.

	Year	Author	Age/Sex	Sympoms	Operation	Pathology	Prognosis
1	1984	Takahashi	59F	tumor palp.	tumor resection (culative)	myxoid	?
2	1985	Ikeda	54F	lt pleural effuusion	tumor resection (culative)	myxoid	survive (p.o.m.12)
3	1987	Yamamoto	24M	rt. abd. pain	dissemination(+) omentectomy (non culative)	 myxoid	dead (p.o.m.2)
4	1990	Kouzai	54F	lt femoral mass	femur meta(+) tumor resection (non culative)	 round cell	?
5	1990	Aida	54F	lt pleural effusion	dissemination(+) tumor resection (non culative)	 myxoid	dead (p.o.m.9)
6	1990	Ihara	74F	rt. abd. pain	tumor resection (non culative)	myxoid	?
7	1991	Fujita	54F	leg edema	gastrectomy (culative)	round cell	liver, lung, bone meta dead (p.o.m.25)
8	1992	Mukai	50F	liver tumor	?	well differenciated	?
9	1992	Ozawa	17F	abd. mass	resection of stomach, colon and liver (non culative)	well differenciated round cell	dead (p.o.m.6)
10	1994	Suzuki	60F	abd. distension	gastrectomy combined with resection of panc. tail and spleen	?	survive (p.o.m.6)
11	1994	Matsumoto	71F	abd. mass	tumor resection (culative)	de-defferenciated	survive (p.o.m.10)
12	1994	Sasaki	72F	heart insufficiency abd.mass	?	de-defferenciated	
13	1996	Matsuda	27M	abd.mass	tumor resection (culative)	myxoid	survive (p.o.m.12)
14	1996	Tsutsumi	83M	abd. distension abd. pain	tumor resection	?	?
15	1998	Yamaguchi	62M	abd. discomfort	gastrectomy (culative)	pleomorphic	survive (p.o.m.12)
16	1999	Takenaga	51M	abd. distension	dissemination(+) tumor resection (non culative)	well differenciated myxoid	dead (p.o.m.4)
17	1999	Our case	58F	abd. distension leg edema	tumor resection (culative)	myxoid round cell	dead (p.o.m.5)

い．術後の補助療法も有効であったという報告はなく，極めて予後不良な疾患といえる．現在のところ早期発見，根治的腫瘍切除が唯一の予後を向上させる条件と思われるが，今後の症例の蓄積と治療法の検討が必要と思われる．

なお，本論文の要旨は第52回日本消化器外科学会総会において発表した．

文　献

1）浜島昭人, 佐藤薫隆, 近添拓世ほか：大網悪性血管内皮腫の１例．日臨外医会誌　**50**：1240―1245, 1989

2）池田義雄, 増沢成幸, 宇井　豊ほか：大網から発症したと考えられる Liposarcoma の１例．日消病会誌　**82**：344, 1985

3）山本敏雄, 西本和彦, 鳥飼高嗣ほか：空腸浸潤と腹膜播種をきたした大網脂肪肉腫の１例．鳥取医誌　**14**：289, 1987

4）高西喜重郎, 江沢英司, 峯村善保ほか：大網原発と思われる脂肪肉腫の１例．信州医誌　**38**：404, 1990.

5）相田芳夫, 小尾芳郎, 増沢成幸ほか：大網から発生したと考えられる脂肪肉腫の１例．共済医報　**39**：550―555, 1990

6）井原慎司, 曽我俊彦, 三輪　悟ほか：腹水中に脂肪細胞が出現した大網原発脂肪肉腫の一例．中勢医誌　**9**：111―112, 1990

7）藤田淳也, 下向博洋, 小林　貢ほか：大網原発脂肪肉腫の１例．日消外会誌　**25**：690, 1992

8）迎　慎二, 大平弘正, 塩谷敏夫ほか：肝由来間葉系腫瘍と鑑別困難であった胃小網原発脂肪肉腫の一例．日消病会誌　**89**：819, 1992

9）小澤正則, 落合浩平, 藤田正弘ほか：大網脂肪肉腫の１例．癌の臨　**38**：91―97, 1992

10）鈴木昭一郎, 酒井規光, 住吉　豊ほか：大網原発と考えられた脂肪肉腫の１例．日臨外医会誌　**55**：461, 1994

11）松本　勲, 中泉治雄, 品川　誠ほか：大網原発の巨大な脂肪肉腫の１例．消外　**17**：1513―1519, 1994

12）松田　年, 工藤浩市, 青木裕之ほか：大網原発巨大脂肪肉腫の１例．日臨外医会誌　**56**：438, 1995

13）堤　裕史, 大和田進, 中村正治ほか：茎捻転で発症した大網原発脂肪肉腫の一切除例．日臨外医会誌　**56**：373, 1995

14）山口紀子, 伊藤　勇, 野崎泰宏ほか：大網原発の多形型脂肪肉腫の1例．日臨外医会誌　**59**：2921―2925, 1998
15）竹長真紀, 荻野充利：大網原発脂肪肉腫の1例. 日臨外医会誌　**60**：201―204, 1999
16）下向博洋, 藤田淳也, 西川正博ほか：網脂肪腫, 脂肪肉腫．別冊日本臨床領域別症候群11. 日本臨床社，大阪，1996, p204―206
17）Kadow C, Amery AH：Primary liposarcoma of omentum.：A rare intraabdominal tumor. Br J Clin Pathol **43**：460―462, 1989
18）Deutsch V, Adar R, Mozes M：Angiography of the greater omentum. AJR Am J Roentgenol **113**：174―180, 1971
19）伊藤　潤, 三橋紀夫, 岡崎　篤ほか：脂肪肉腫の放射線治療．日医放線会誌　**40**：445―452, 1980
20）Ogihara T, Inagaki Y, Nagata S et al：Combination chemotherapy in retroperitoneal poorly differentiated myxoid liposarcoma：A report of a case. Jpn J Med **22**：37―39, 1983
21）大向孝良, 石田俊武, 高見勝次ほか：脂肪肉腫に対する化学療法について．中部日整災外会誌　**32**：1869―1872, 1989

A Case of Primary Liposarcoma Arising from the Greater Omentum

Kouji Koinuma, Tetsu Amemiya, Shouichi Oka, Hiroshi Yamaguchi, Hiroaki Seki,
Shinji Murai, Takashi Hara, Hidetoshi Akamatsu and Keishirou Koizumi
Department of Surgery, Ootawara Red Cross Hospital

A 58-year old woman was admitted to our hospital complaining of abdominal distension, leg edema and 10 kg weight increase for a month. Abdominal ultrasonography, computed tomography（CT）and magnetic resonance imaging（MRI）revealed a heterogeneous giant tumor in the abdomen. Angiography showed some hypervascular lesions supplied by the gastroepiploic arteries. An operation was performed under the diagnosis of an omental malignant tumor. The tumor, which originated from the greater omentum, was resected with a block of the greater omentum. The resected tumor measured 32×26×13cm and weighed about 6,900g. The histopathological diagnosis was mixed type liposarcoma（myxoid type and round cell type）. Three months after the operation, local recurrence was detected. We performed a second operation, but found extensive peritoneal dissemination. About one month later the patient dead.

Reprint requests：kouji koinuma　Department of Surgery, Ootawara Red Cross Hospital
2―7―3 Sumiyoshi-cho, Ootawara City, 324-0057 JAPAN