日消外会誌　32（8）：2139～2143，1999年

症例報告

回腸重複症を併存し，異所性胃粘膜による多発小腸瘻からイレウスを発症した１例

高山赤十字病院外科，同　病理*

福井　貴巳　　横尾　直樹　　吉田　隆浩
田中　千弘　　加藤　達史　　東　　久弥
白子　隆志　　山口　哲哉　　岡本　清尚*

イレウスを契機に発見された，多発小腸瘻と異所性胃粘膜を伴う重複腸管の１例を経験したので報告する．症例は71歳の女性．イレウス症状にて，当科紹介受診．腹部は膨満し，軽度の圧痛，筋性防御を認めた．腹部単純 X 線および CT にて，高度に拡張した小腸ガス像を認めたことより小腸イレウスと診断，同日，緊急開腹術を施行した．手術所見はトライツ靭帯より約130cm 肛門側の小腸間に１か所の瘻孔形成を認めた．また，回盲部より約100cm 口側に高度に拡張した小腸が癒着，同部位口側に近接して重複腸管を認めた．さらに高度に拡張した小腸間に計３か所の瘻孔形成を認めた．トライツ靭帯より約130cm 肛門側の瘻孔部分は瘻孔切除にとどめ，重複腸管は拡張腸管とともに切除し手術を終了した．病理組織所見では小腸本管に異所性胃幽門腺を認めた．本症例は，胃所性胃粘膜より瘻孔が形成されたことが，イレウスの一因となった極めてまれな症例と考えられた．

Key words： ileal duplication, heterotopia of gastric mucosa, multiple fistulas in the small intestine

緒　　言

消化管重複症は比較的まれな先天性の疾患である．近年報告例が増加してはいるが，成人例の報告は比較的少ない[1]．また，Meckel 憩室以外の小腸に異所性胃粘膜が認められるのも極めてまれである[2]．今回，筆者らは回腸重複症を併存し，異所性胃粘膜による多発小腸瘻からイレウスを発症した１成人例を経験したので報告する．

症　　例

患者：71歳，女性

主訴：嘔気，嘔吐，腹部膨満感

家族歴：特記すべきことなし．

既往歴：47歳頃より狭心症．イレウス症状を数回繰り返しているが，開腹手術の既往はなし．

現病歴：脳梗塞，てんかんにて他院入院治療中，1996年５月８日より腹部膨満感および排便，排ガスの停止を認め，5月９日より吐気，嘔吐を伴ったため当科紹介，イレウスの診断にて即日入院となった．

入院時現症：体格中等，栄養良好，血圧160/84

＜1999年３月31日受理＞別刷請求先：福井　貴巳
〒506-8550　高山市天満町3―11　高山赤十字病院外科

Fig. 1　Abdominal X-ray showed dilated loops of the small intestine

Fig. 2　a：The fistula（arrow）was found at the 130 cm from the ligament of Treitz. b：By laparotomy, the ileal duplication（short arrows）and three fistulas（long arrows）were found at 100cm from the ileocecal valve. c：Schema of operative findings
a）fistula formation, b）ileal duplication（20cm length）, c）tumor like ileum with severe adhesion, d）severe adhesion. ＊ cut-line

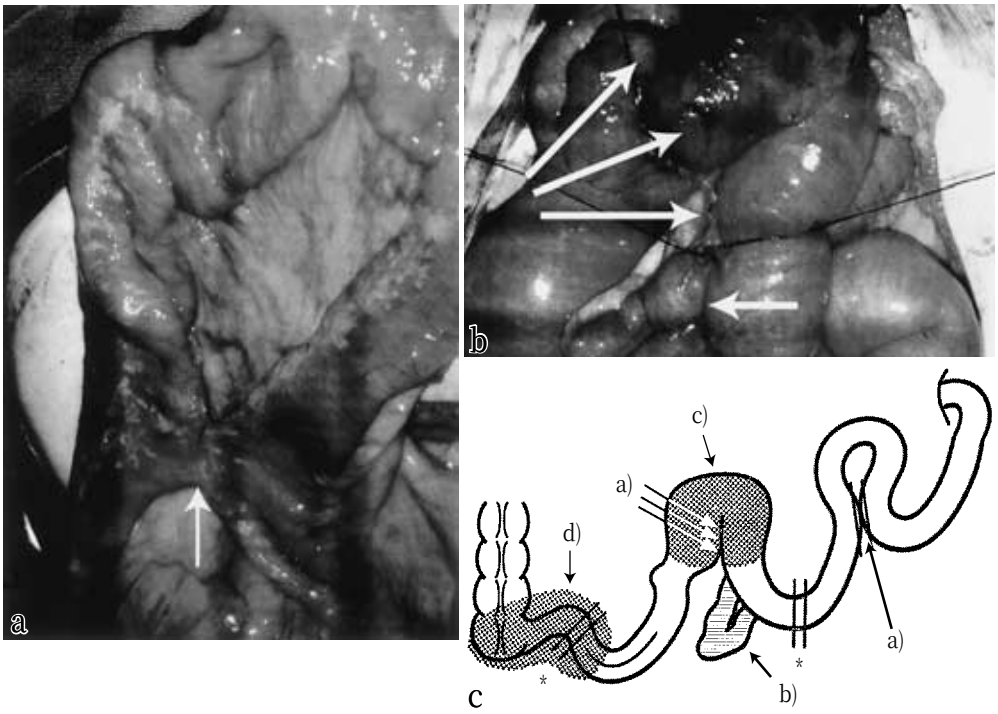

mmHg，脈拍92/分，整．眼球眼瞼結膜に貧血，黄疸は認めなかった．胸部所見は異常なし．腹部は下腹部全体に膨満，軽度圧痛および筋性防御を認め，腸雑音は聴取不能であった．

入院時検査所見：ワーファリンを内服していたためトロンボテストが 7%と低下していた．BUN は27.7mg/dl, CRP は1.1mg/dl と軽度上昇，Fe は46μg/dl と軽度低下していた．腫瘍マーカーは正常範囲内にあった．心電図所見では，心室性期外収縮，心房細動，異常 Q 波，ST-T の異常を認めた．

腹部単純 X 線写真：巨大な腸管ガス像を認めた．遊離ガス像は認められず，腸腰筋陰影，腎陰影は不明瞭であった（**Fig. 1**）．

当初は S 状結腸の volvulus を疑い大腸内視鏡検査，注腸 X 線検査を施行したが大腸狭窄は認めなかった．

腹部 CT 検査：小腸の拡張が著明であったが，腹水の貯留や閉鎖孔ヘルニアは認めなかった．

以上の所見より小腸イレウスと診断，小腸の高度拡張より穿孔の危険性が高いと判断し，同日，Vitamin K 投与のもと，全身麻酔下に緊急開腹術を施行した．

手術所見：下腹部正中切開にて開腹すると，腹水の貯留を中等度認めた．トライツ靭帯より約130cm 肛門側の部位の小腸に瘻孔形成を認めた（**Fig. 2a**）．　また，回盲部より約100cm 口側の部位の小腸が癒着により捻転して狭窄したため拡張し，さらに同部位の少し口側を検すると，腸間膜付着側に約20cm 長の重複腸管を認めた．高度に拡張した小腸の狭窄を解除すると，3 か所で瘻孔を形成していた（**Fig. 2b**）．トライツ靭帯より約130cm 肛門側の部位の小腸は切除せず，瘻孔部分を切除閉鎖した．切離線は，口側は重複腸管より約20cm 口側の部位に，肛門側は回盲部より約20cm 口側の部位に決定し，約150cm の小腸を切除した（**Fig. 2c**）．

切除標本：3 か所の瘻孔と回腸重複腸管を認めた

Fig. 3　a（upper）：Resected specimen of the ileum. The ileal duplication（short arrow）and three fistulas（long arrows）were seen. b（lower）：Schematic illustration.
a）ileal duplication, b）fistula formation, c）heterotopic gastric mucosa

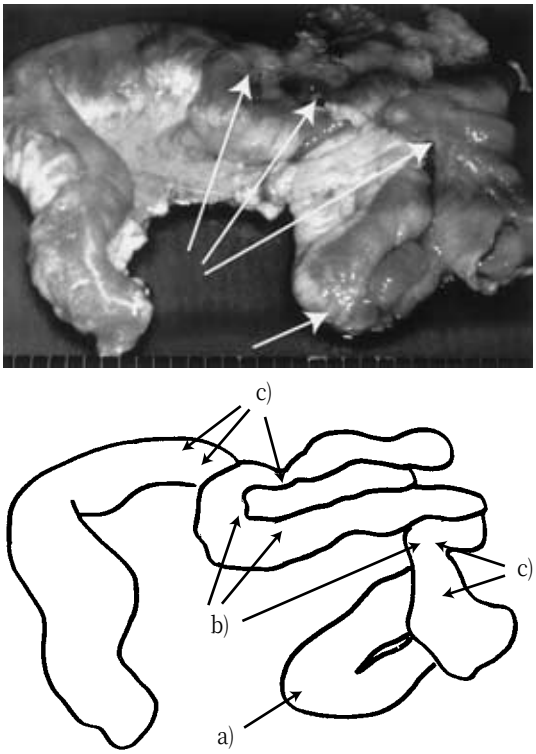

Fig. 4　a（upper）：In the histological study, no abnormal findings were observed in the duplicated ileum（short arrow）and the ileum（long arrow）(HE stain ×5). b（lower）：Schematic illustration.
a）submucosal layer of duplicated ileum. b）submucosallayer of ileum. c）Both proper muscle layers were partially fused.

Fig. 5　In the histological study, some gastric-pyloric glands were found near the fistula of the small intestine（HE stain×50）.

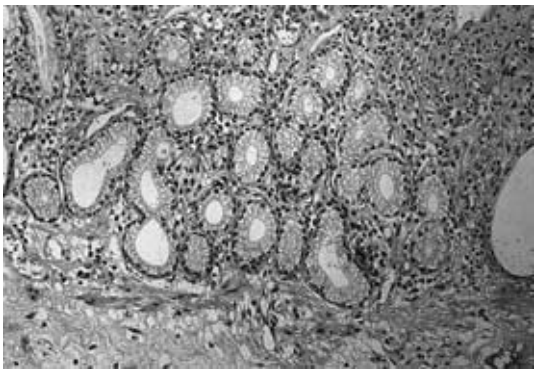

（**Fig. 3**）．重複腸管は管腔のみで内容を認めなかった．

病理組織学的所見：重複腸管内腔は，正常小腸粘膜におおわれ，小腸本管との交通はなかったが，固有筋層は一部混在していた．瘻孔部との直接的な関係は認めなかった（**Fig. 4**）．瘻孔部の組織破壊は強かったが瘻孔部に最も近傍の小腸本管の粘膜や少し離れた小腸本管の粘膜に，数か所胃幽門腺を認め，小腸本管の異所性胃粘膜が瘻孔形成の原因となったものと考えられた（**Fig. 5**）．

術後経過は良好で，術後第22病日に退院した．

考　　察

I．重複腸管について

重複腸管は Ladd らにより,『平滑筋で囲まれた内面に消化管粘膜を有し, 消化管に隣接して存在するもの』と定義されている．

本邦でも約400例報告されているが, その70%は新生児期・乳児期に発見されており[1]，性差では５対４, あるいは６対４で比較的男性に多い[4)5)]．

発生部位としては，口より肛門までどの部位にも発生しうるが，十二指腸以下の腸管に発生するものが約80%を占めており，特に回盲部を含む回腸に約50%が集中している[4]．

形態には球状と管状があり，小腸発生例，回腸末端・回盲部発生例では球状が多いとされる[4]が，本症例は管状で，隣接消化管との交通は認められなかった．存在部位は一般的には腸間膜付着側に多いとされるが，中には腸間膜反対側にみられた症例の報告もある[4]．

成因としては脊椎腸管分離障害説，腸管の再疎通障害説，部分的双胎説などが比較的有力とされている[5]．

臨床症状は腹部膨満や嘔吐などイレウス症状が多いが，その他，腫瘤触知，腹痛，下血など重複腸管の大きさ・存在部位によって多彩な症状を呈する．検査としては，腹部超音波検査・CT 検査などの画像診断の進歩により比較的容易となっている[6]．しかし，症状に特徴的なものはなく，急性腹症として発生することが多いため，術前診断は困難であり，イレウス，メッケル憩室，腸重積，腸間膜嚢胞などの診断にて開腹手術した際に，初めて本症が確認されることが多い．また，他の腹部手術の際に偶然発見されることも多い．実際，本症例も別の原因でイレウスになっており，偶然，手術中に見つかったものといえる．しかし，今回のイレウスの直接原因となっていないとは言え，これまでにも何回かイレウスを繰り返していることを考慮すると，重複腸管がイレウスの一因となっていた可能性も否定できない．

合併奇形としては，脊椎奇形，総腸間膜症，鎖肛，小腸閉鎖，腸回転異常，泌尿生殖器系奇形が報告されている[4]が，本症例ではそれらの合併を認めていない．また，約20%の重複腸管の内腔に異所性胃粘膜が認められる[4]とされるが，本症例では小腸本管には異所性胃粘膜が認められるものの，重複腸管の内腔には認められず，非常にまれな病態であると思われる．

手術法は重複腸管の正常腸管よりの遊離が困難であること，正常腸管と同一血管支配下にあることより，本症例のごとく隣接する正常腸管を含めて重複腸管を切除するのが原則である．しかし，場合によってはやむをえず，粘膜抜去，内瘻造設，隔壁切除などが施行されることがある．本症例では，隣接する正常腸管を切除したが，適切な術式選択であったと思われる．

II．異所性胃粘膜について

異所性胃粘膜は，小腸，大腸など本来は胃粘膜の存在しない腸組織に胃粘膜が存在する場合をいう．

分類としては，組織がほぼ完全に胃噴門腺の構造を示す先天性と，胃幽門腺表層上皮の構造のみで，腺細胞を欠くか極くわずかの主細胞や壁細胞を含むのみである後天性とに分類される[7]．

発生部位としては食道，十二指腸，小腸，直腸，舌，胆管，唾液腺などで報告例がある．頻度が高いのは食道で，十二指腸，小腸，直腸は相対的にまれである[8]．また，Meckel 憩室は人口の 1～2 %に認められ，その約30%が異所性胃粘膜を有するが，Meckel 憩室以外の小腸の異所性胃粘膜は極めてまれとされている．

成因としては，胃粘膜に分化する原始細胞が胃以外の部位に取り残される発生異常，他の消化管粘膜に分化する原始細胞が胃粘膜に分化してしまう細胞分化の誤り（dysontogenetic），後天的に障害された粘膜の再生過程での異常（metaplasia）の 3 説が考えられている[9]．本症例では，胃幽門腺を認めることから，後天性成因によるものと考えられる．

臨床症状は一生を通じて無症状なことが多いが，まれに潰瘍形成による出血，腹痛，イレウス，穿孔，腸重積，volvulus を引き起こすことがある．本症例は異所性胃粘膜による潰瘍穿通のため瘻孔が形成され，それが一因となってイレウスを引き起こして発見された極めてまれな例と思われる．異所性胃粘膜の^{99m}TC sodium pertechnetate シンチグラフィーにより，その存在診断が可能であるとされている[10]．

治療は特に症状が認められない場合には，経過観察でよいとされている．

自験例は，異所性胃粘膜とそれに続発した潰瘍穿通が原因と思われる多発小腸瘻によりイレウスを発症し，さらに回腸重複腸管を併存した成人例である．異所性胃粘膜が重複腸管内腔にはなく小腸本管のみに認められ，さらに潰瘍穿通を起こしたことに加え，重複腸管が成人で発見されることは極めてまれであると考えられ報告した．

なお，本論文の要旨は第49回日本消化器外科学会総会（1997年 2 月20日）において報告した．

文　献

1）平尾素宏，宮内啓輔，青木太郎ほか：急性虫垂炎術後に発見された回盲部重複腸管の 1 症例．日臨外医会誌　**55**：1513―1517, 1994
2）Lee SM, Mosenthal WT, Weismann RE et al：Tumorous heterotopic gastrc mucosa in the small intestine. Arch Surg **100**：619―622, 1970
3）Ladd WE, Gross RE：Surgical treatment of duplication of alimentary tract. Surg Gynecol Obset

70：295―307, 1940
4）長嶺信夫, 宮城　靖, 遠藤　巌ほか：消化管重複症一症例報告並びに本邦文献報告180例の統計的観察．外科診療　**84**：466―471, 1977
5）石田正統, 土田嘉昭, 斉藤純夫ほか：消化管重複症一症例報告並びに本邦文献報告例の統計的観察．外科診療　**9**：216―226, 1967
6）白子隆志, 森　　茂, 米山哲司ほか：術前画像診断が有用であった乳児回腸重複症の１例．日臨外医会誌　**55**：3094―3098, 1994
7）Worff M：Heterotopic gastric epithelium in the rectum. Am J Clin Pathol **55**：604―616, 1971
8）Tsubone M, Kozuka S, Taki T et al：Heterotopic gastric mucosa in the small intestine. Acta Pathol Jpn **34**：1425―1431, 1984
9）佐藤寿一, 福富久之：腸異所性胃粘膜. 別冊　日本臨床　領域別症候群　6．日本臨床社，大阪，1994, p373―375
10）山本慎二，門田俊夫，小宮山明ほか：^{99m}Tc-O_4シンチグラムが診断に有効であった大量下血を伴った回腸重複症の１例．日小外会誌　**27**：251―255, 1991

A Case of an Ileus due to Multiple Small Intestine Fistula Caused by Heterotopic Gastric Mucosa with Ileal Duplication

Takami Fukui, Naoki Yokoo, Takahiro Yoshida, Chihiro Tanaka Tatsushi Kato,
Hisaya Azuma, Takashi Shiroko, Tetsuya Yamaguchi and Kiyonao Okamoto*
Department of Surgery and Department of Pathology*, Takayama Red Cross Hospital

We experienced a rare case of ileal duplication with multiple fistula and heterotopic gastric mucosa in the small intestine which was detected because of an ileus. A71-year-old woman was admitted to our hospital with nausea, vomiting and abdominal distention. On admission physical examination revealed tenderness and muscle guarding at the lower abdomen. Plain abdominal X-ray and abdominal CT showed dilated loops of the small intestine. An emergency laparotomy was carried out. During the laparotomy, one fistula which was at the jejunum 130 cm from the ligament of Treitz were found. Adhesions of the dilated small intestine and an ileal duplication 100cm from the ileum end were found. In addition, three fistulas which were in the dilated small intestine were found. The dilated small intestine including the ileal duplication and the fistula at the jejunum were resected. Histological examination revealed some gastric-pyloric glands in the small intestine specimen. These findings suggest that the fistula, due to heterotopic gastric mucosa, caused the ileus.

Reprint requests：Takami Fukui　Department of Surgery, Takayama Red Cross Hospital
3―11 Tenman-cho, Takayama City, 506-8550 JAPAN