日消外会誌　32（8）：2144～2148，1999年

症例報告

CA19-9産生 Meckel 憩室癌の１切除例

県立広島病院一般外科

大城　望史　田中　恒夫　板本　敏行　時田　大輔
山崎　浩之　大石　幸一　木村　まり　藤高　嗣生
住元　一夫　福田　康彦

症例は63歳の男性で，主訴は下血．血清 CA19-9異常高値（830U/ml），CT, Ga シンチなどから，悪性腸間膜腫瘍を疑い開腹した．回盲部より80cm の部位に Meckel 憩室を認め，同部に腫瘍および腸間膜リンパ節の腫脹を認めたため，リンパ節郭清を含めた回腸切除を行った．病理組織学的には Meckel 憩室から発生した中分化型腺癌で，憩室内には迷入組織を認めなかった．術後血清 CA19-9は速やかに低下し，また抗 CA19-9抗体を用いた免疫染色で陽性であり，CA19-9産生腫瘍と診断した．Meckel 憩室癌は本邦22例目と極めてまれである．本症は予後不良であるが，自験例は１年６か月経過した現在も再発の兆候を認めず，CA19-9の上昇も認めていない．

Key words： carcinoma of Meckel's diverticulum, carbohydrate antigen 19-9 producting carcinoma

はじめに

Meckel 憩室は胎生期の卵黄腸管の遺残であり，成人の約 2%に認められる．合併症としては腸重積，腸閉塞が多く，癌腫は極めてまれであり，本邦では21例[1)~11)]が挙げられるのみである．

われわれは血中 CA19-9の上昇を認め，免疫染色にて CA19-9産生腫瘍と診断した Meckel 憩室癌の症例を経験したので，若干の考察を加えて報告する．

症　例

患者：63歳，男性

主訴：下血

家族歴：特記すべきことなし．

既往歴：53歳時，下肢および肋骨骨折．

現病歴：平成８年７月より，下血が出現し当院内科に入院した．CA19-9は217U/ml と高値を呈するも，上部および下部消化管内視鏡，内視鏡的逆行性膵胆管造影（ERCP），小腸造影，腹部 CT および MRI 検査にて異常所見を認めず，いったん退院した．12月５日，CA 19-9は670U/ml と上昇，平成９年１月20日内科再入院，精査の結果腸間膜腫瘍を疑われ，2月12日手術目的にて当科転科となった．

入院時現症：体格中等度，栄養状態良好．黄疸，貧血を認めず，胸部聴打診上異常なし．腹部は平坦で圧痛なく，肝腎脾および腫瘤を触知せず．

入院時検査成績：腫瘍マーカーの CEA は4.7ng/ml と正常範囲内であったが，CA19-9は830U/ml と上昇していた．便潜血検査は陰性，その他の検査値に異常はなかった．

Garium scintigraphy：臍部付近および骨盤内に計２

Fig. 1　Garium scintigraphy revealed two abnormal uptakes near umbilicus and intra-pelvic space.

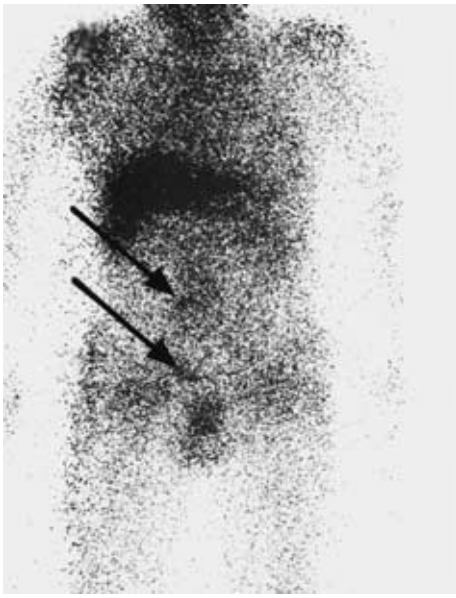

＜1999年２月24日受理＞別刷請求先：大城　望史
〒734-8551　広島市南区霞1―2―3　広島大学医学部第２外科

Fig. 2　Abdominal CT showed a 2.5 cm tumor of lower umbilicus.

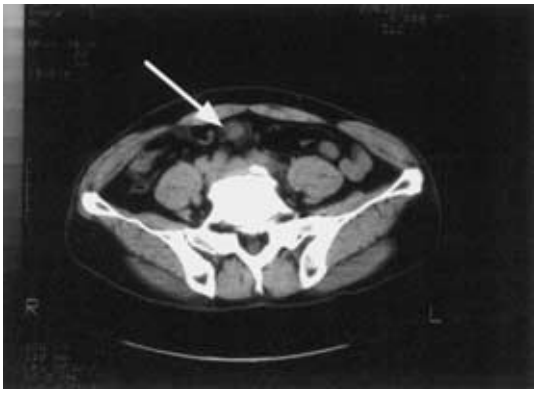

Fig. 3　Intraoperative photograph demonstrated a tumor of Meckel's diverticulum, adhered to urinary bladder.

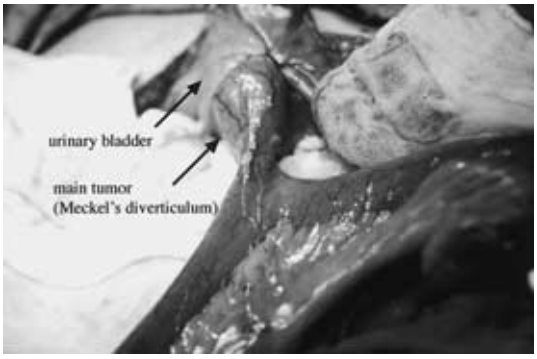

か所の異常集積を認めた（**Fig. 1**）.

腹部 CT 検査：5 か月前の CT ではみられなかった径2.5cm の腫瘤を臍下部に認めた．しかし，骨盤内に腫瘤は認めなかった（**Fig. 2**）.

腹部超音波検査：臍左下に可動性に富む径2cm の腫瘤を認めた．また，小腸との連続性は認めなかった．

胸部 CT 検査および小腸造影：異常所見は認められなかった．

以上より，腸間膜腫瘍あるいは原発巣不明の腫瘍からの腸間膜リンパ節転移と考え，2月20日，開腹術を行った．

手術所見：開腹すると，回盲部より80cm 口側の腸間膜付着反対側に Meckel 憩室が存在し，膀胱に癒着していた（**Fig. 3**）．これを触知すると硬く，同部より発生した腫瘍の膀胱浸潤と考えた．また，腸間膜に径3cm の腫瘤を認め，術中迅速病理の回答は腺癌のリン

Fig. 4　Macroscopic findings of the specimen showed Meckel's diverticulum, occupied with 4.0×2.0cm tumor.

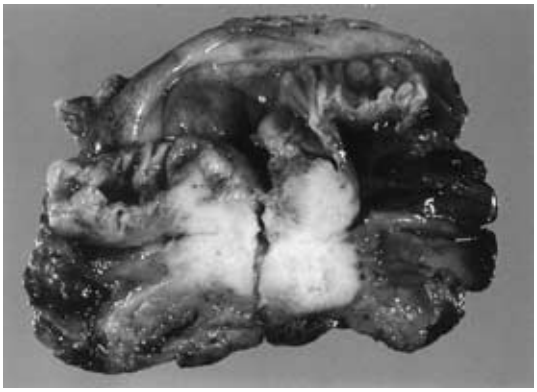

Fig. 5　Microscopic findings of the specimen showed moderately differentiated adenocarcinoma.（HE. stain　×200）

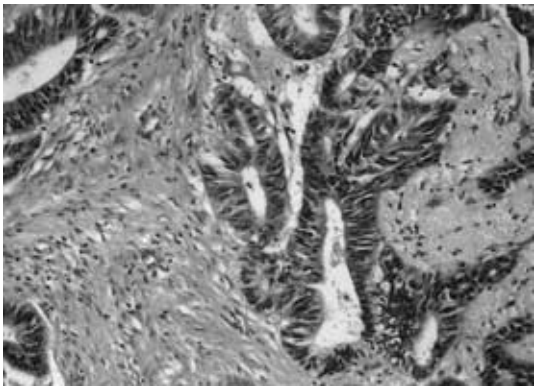

Fig. 6　Immunohistochemical stain for CA 19-9 were positive in malignant cells.

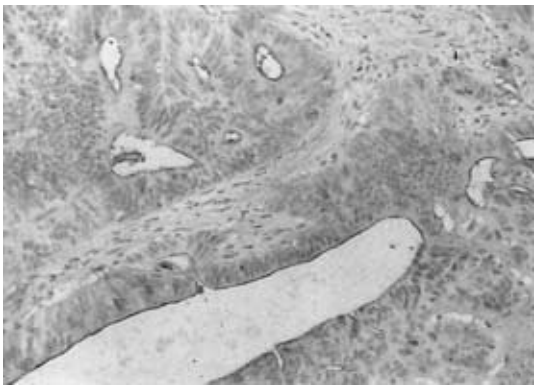

Table 1　Domestical case reports of carcinoma of Meckel 's diverticulum

Author	Patients	Chief complaints	Histology	Tumor marker	Metastasis	Prognosis
1. Shioda	60 ♂	abd. pain	adenoca.		LNs	6M, death
2. Inaba	45 ♂	abd. pain, mass	tub.		retroperitoneum	8M, death
3. Kunibe	62 ♀	abd. wall fistula	pap.		(−)	21D, alive
4. Wakamatsu	81 ♂	melena, abd. mass	adenoca.		LNs, liver	3M, death
5. Otani	53 ♂	tarry stool	pap.		(−)	17D, alive
6. Sekine	56 ♂	abd. pain, distention	tub.			
7. Fukuda	50 ♂	abd. distention	med.		LNs	2M, death
8. Ryou		melena	pap.			
9. Sugawara	6 ♂	abd. pain	adenoca.		(−)	
10. Doi	56 ♀	general fatigue	tub.		LNs, liver	
11. Okuno	34 ♂	melena	pap.	CEA, CA19−9	LNs	1Y1M, alive
12. Yamaguchi	55 ♂	abd. pain	tub 1	CEA	peritoneal dissemination	9M, death
13. Sugie	46 ♂	abd. pain	adenoca.	CEA	LNs	1Y6M, alive
14. Hiramatsu	62 ♀	abd. pain, vomiting	por	CA19−9	peritoneal dissemination	9M, death
15. Takahashi	43 ♂	abd. discomfort, mass	adenosq. ca.	AFP, CEA	(−)	7M, alive
16. Takagi	70 ♀	abd. pain	adenoca.	CEA, CA19−9	LNs	3M, alive
17. Takahashi	87 ♂	abd. pain	tub 1			5M, death
18. Okajima	42 ♂	abd. pain	tub 2	(−)		1M, alive
19. Ishida	70 ♂	abd. mass	adenoca.	CEA		
20. Kobayashi	58 ♂	abd. pain, vomiting	por	CA 125	peritoneal dissemination	1Y, death
21. Kusumoto	54 ♂	abd. pain	tub 2	(−)	LNs, urinary bladder, ileum	6M, alive
22. Oshiro	63 ♂	melena	tub 2	CA19−9	LNs	1Y6M, alive

adenoca. : adenocarcinoma
tub. : tubular adenocarcinoma
pap. : papillary adenocarcinoma
med. : medullary adenocarcinoma
tub 1. : well differentiated adenocarcinoma
tub 2. : moderately differentiated adenocarcinoma
adenosq. ca. : adenosquamous cell carcinoma
por : poorly differentiated adenocarcinoma
LNs : lymphnodes
Y : year (s)　M ; month (s)　D : day (s)

パ節転移であった．手術は大腸癌の D1郭清に準じて，Meckel 憩室の口側，肛門側25cm ずつの回腸をリンパ節および膀胱壁の一部を含めて切除した．

切除標本肉眼所見：Meckel 憩室先端のほとんどが充実性腫瘍に占居されており，その大きさは4.0×2.0 cm であった(**Fig. 4**)．しかし，腫瘍は回腸粘膜および膀胱壁には露出していなかった．

病理組織学的所見：腫瘍は憩室の粘膜から漿膜下組織にかけて，乳頭状および管状に増殖しており，中分化型腺癌を呈していた(**Fig. 5**)．腫瘍の Ki-67標識率は約60%が陽性で，抗 CA19-9抗体を用いた免疫染色で褐色に濃染していることから，CA19-9産生腫瘍と診断した（**Fig. 6**)．

術後経過：経過は良好で，また CA19-9値は速やかに低下した．術後化学療法として，5FU 500mg を 7 日間および CDDP 10mg を 5 日間，これを1クールとし，4クールそれぞれ計14g および200mg 投与し，4月17日退院した．なお，術後 1 年 6 か月経過した現在に至るまで，CA19-9値は正常範囲内であり，再発の兆候を認めていない．

考　察

Meckel 憩室は胎生期の卵黄腸管の遺残であり，Meckel[12]がはじめて発生学的に明らかにしたことからその名がついた．発生頻度は剖検中 1〜2%で[13)14)]，男女比は2：1と男性に多い．Yamaguchi ら[15]によると，1978年までの本邦報告例600例を検討し，その合併症としては腸閉塞，腸重積が多く約50%を占め，次いで憩室炎が12.7%，出血が11.8%，穿孔が7.3%であり，腫瘍は3.2%であった．Weinstein ら[16]は Meckel 憩室腫瘍106例を集計し，これによると悪性腫瘍は80例，75%と

頻度が高く，内訳は肉腫35例，carcinoid 29例，癌腫16例であった．

Meckel 憩室癌（以下，本症）の本邦報告例は，自験例を含めても22例[1)~11)]に過ぎない（**Table 1**）．これらを集計し，検討した．平均年齢は54.9歳で，男女比は4：1と男性に多かった．

臨床症状としては腹痛が12例と最も多く，次いで下血，血便などの出血症状が5例，腹部腫瘤が4例であった．本症はその解剖学的特徴から，早期に消化管の通過障害を起こしにくく，進行してからはじめて発見されることが多い．また，Meckel 憩室は内視鏡で確認できないため早期発見が困難であり，ほとんどの症例が開腹時に診断している．術前に Meckel 憩室癌と診断したものはわずか2例[1)6)]で，いずれも^{99m}Tc によるシンチグラフィーによるものであった．Meckel 憩室には，胃粘膜や膵組織の異所性迷入組織の混在がよく知られている．^{99m}Tc は，異所性胃粘膜の存在を証明するものであり，これを認めないものには，診断価値がないことになる．本症の報告例で迷入組織の有無の記載のあるもの19例中，迷入組織の存在したものはわずか5例であった．これに対して，今回われわれの行った Ga による腫瘍シンチでは，retrospective にみて原発巣および転移巣が判明しており，有用であると考えられた．

組織学的には，乳頭状腺癌4例，高分化型腺癌3例，中分化型腺癌3例，低分化型腺癌3例と多彩である．自験例では中分化腺癌であったが，その Ki-67標識率は60%と比較的高値であった．Ki-67標識率は，大腸癌の分化度の低いもの，リンパ節転移や脈管侵襲陽性例で高値を呈するとされており[17)]，自験例にもリンパ節転移を認めた．

本症は，進行してから発見されるため，開腹時すでにリンパ節転移，肝転移，腹膜播種を認めることが多い．術中転移の有無について記載のある17例のうち，リンパ節転移陽性8例，腹膜播種4例，肝転移2例であった．観察期間が短い報告が多いため生存率は明らかではないが，術後1年以上の生存を確認しているものは自験例を含めて3例のみであり，逆に1年以内の死亡は8例におよび，予後は不良である．

治療の原則は外科的切除で，リンパ節転移を高頻度に認めることから，大腸癌に準じたリンパ節郭清をする必要がある．一方，腹膜播種や肝転移のため非治癒切除に終わった場合には，小腸癌に準じた化学療法の効果が期待されるが，まだコンセンサスを得られていない．自験例では根治術であったが，術後強化のため5-FU と CDDP を投与した．非治癒切除であったにもかかわらず，化学療法により術後1年6か月生存している症例[4)]も報告されており，今後の検討を要するものと思われる．

本症は術前診断が困難であり，自験例のように腫瘍マーカー高値のため悪性を強く疑い開腹した症例も少なくない．腫瘍マーカーについて記載のある11例中9例が，高値を認めている．このうち CEA 高値は6例，CA19-9高値は4例であった．また，石田ら[18)]は最近の小腸癌の報告を集計したところ，70例中26例，37.1%の症例に CA19-9値の上昇を認めていると報告している．このことからも，本症における CEA および CA19-9の測定は有用であると考えた．

文　献

1）奥野哲二，平井通雄，吉田智郎ほか：高 CEA 血症を呈した Meckel 憩室癌の1例．内科　**63**：771―774, 1989

2）Yamaguchi K, Maeda S, Kitamura K：Adenocarcinoma in Meckel's diverticulum：Case report and literature review. Aust NZJ Surg **59**：811―813, 1989

3）石田文夫，奥村義治，三林　裕ほか：腸結核に合併し，メッケル憩室原発と考えられた癌の1例．日消病会誌　**86**：157, 1989

4）杉江知治，大垣和久，菅　典道ほか：Meckel 憩室原発腺癌の1例．日消外会誌　**24**：930―934, 1991

5）高橋貞二，上田　忠，田村豊一ほか：Meckel 憩室より発生した多嚢胞形成癌の1例．日消外会誌　**24**：1314―1318, 1991

6）Kusumoto H, Yoshitake H, Mochida K et al：Adenocarcinoma in Meckel's divericulum：Report of a case and review of 30 cases in the English and Japanese literature. Am J Gastroenterol **87**：910―913, 1992

7）高木雅代，森本重利，露口　勝ほか：Meckel 憩室に発生したと考えられた腺癌の1例．腸疾患の臨　**5**：39―43, 1992

8）岡島志郎，菰池佳史，伊沢　光ほか：Meckel 憩室より発生した腺癌の1症例．日消外会誌　**25**：1759, 1992

9）平松和洋，関本　衛，長谷川洋ほか：Meckel 憩室より発生した腺癌の1例．日臨外医会誌　**54**：2125―2129, 1993

10）高橋吉仁，藤岡　進，加藤健司ほか：メッケル憩室癌の1例．日臨外医会誌　**56**：2766, 1995

11）小林裕之，井出明毅，大西律人ほか：メッケル憩室に発生した腺癌の1例．日消外会誌　**29**：1074―1078, 1996

12）Meckel JF：Uber die Divertical am Darm kanal.

Arch die Physiologie **9**：421—453, 1809
13) Leijonmarck CE, Sandelin KB, Frisel J et al：Meckel's diverticulum in the adult. Br J Surg **73**：146—149, 1986
14) 田中早苗, 折田薫三, 国米欣明ほか：Meckel 憩室. 外科診療　**46**：818—826, 1961
15) Yamaguchi M, Takeuchi S, Awazu S：Meckel's diverticulum — Investigation of 600 patients in Japanese literature—. Am J Surg **136**：247—249, 1978
16) Weinstein EC, Dockery MB, Waugh JM：Neoplasms of Meckel's divferticulum. Int Abstr Surg **116**：103—111, 1963
17) 船橋公彦, 辻田和紀, 三木敏嗣ほか：大腸癌先進部における組織型と Ki-67標識率の検討. 日消外会誌 **30**：846—852, 1997
18) 石田秀之, 龍田眞行, 川崎高俊ほか：CA19-9および CEA 産生原発性小腸癌の 1 例. 日臨外会誌 **59**：1312—1316, 1998

A Case Report of Carbohydrate Antigen 19-9 Producting Carcinoma of Meckel's Diverticulum

Takafumi Oshiro, Tsuneo Tanaka, Toshiyuki Itamoto, Daisuke Tokita,
Hiroyuki Yamasaki, Kouichi Oishi, Mari Kimura, Tsuguo Fujitaka,
Kazuo Sumimoto and Yasuhiko Fukuda
Department of General Surgery, Hiroshima Prefecural Hospital

A 63-year-old man who complained of melena was admitted to our hospital. The patient was diagnosed with a malignant mesenteric tumor by CT and garium scintigraphy, the rise in CA19-9, and so on. A tumor obvious to the naked eye and thought to be malignant was found during laparotomy for Meckel's diverticulum which was located on the oral side 80 cm from the end of the ileum. The mesenteric tumor, discoverd before the operation, resulted from a swollen lymph node due to metastasis. A partial resection and lymph node dissection were done. Histologically, the tumor was a moderately differentiated adenocarcinoma which developed from the Meckel's diverticulum without ectopic tissues. A serum CA19-9 value decreased rapidly after the operation, and CA19-9 was proved in the tumor cell by immunohistological staining. The adenocarcinoma which developed from the Meckel's diverticulum is very rare, and only 21 cases have been reported in Japan until now. Although reports indicate poor prognosis for this tumor, postoperative recurrence has not been detected in this case for 18 months, and the patient continues to improve. In this patient, the measurement of serum CA19-9 was useful as an indicator of recurrence and as a predictor of metastasis.

Reprint requests：Takafumi Oshiro　Second Department of Surgery, Hiroshima University
1-2-3 Kasumi, Minami-ku, Hiroshima, 734-8551 JAPAN