日消外会誌　32（8）：2149～2152，1999年

症例報告

敗血症を伴い劇症化したS状結腸癌による閉塞性大腸炎の1例

新古賀病院外科，福岡大学第2外科*

石橋　理香　　蒲池　正浩　　黒肱　敏彦
小林　慶太　　山下　裕一*　　白日　高歩*

閉塞性大腸炎はイレウス症状を伴った大腸癌に合併する症状で，時に劇症化し予後不良となることがある．今回，劇症化した閉塞性大腸炎の1例を経験したので報告する．

症例は60歳の女性．腹痛にて来院．来院後，約6時間でショック状態となり腸閉塞に起因する敗血症と診断し緊急手術を施行．S状結腸癌による閉塞性大腸炎と診断し，左半結腸切除術を施行した．術後にエンドトキシン血症，急性腎不全を合併し，エンドトキシン吸着療法（PMX）と持続血液浄化療法（CHDF）を含めた集中治療を行い救命しえた．

Key words： obstructive colitis associated with colon cancer, septic shock, endotoxin adsorption

はじめに

大腸に何らかの機転で狭窄を来したり，不完全閉塞が生じた場合，閉塞部より口側腸管にびらんや潰瘍などの非特異的炎症性病変が認められることがある．この病態は閉塞性大腸炎と称され，大腸癌症例の約1.5%に認められ，イレウス症状を伴った大腸癌の約6%に存在すると報告されている[1)2)]．

今回，S状結腸癌によるイレウスで発症し，敗血症を伴い劇症化した閉塞性大腸炎の1例を経験した．緊急手術を施行し，術直後からのエンドトキシン吸着療法（endotoxin absorption with polymyxin B immobilized column，PMX）と持続血液浄化療法（continuous hemodiafiltration，CHDF）を含めた集中治療を行い救命しえたので報告する．

症　例

患者：60歳，女性

主訴：腹痛

既往歴：特記すべきことなし．

家族歴：第1子が糖尿病で加療中．

現病歴：平成9年1月2日，夕食後より臍周囲を中心とした腹痛が出現したが排便にて症状はやや軽快した．しかし，1月3日午前0時頃より腹痛が増強したために当院救急外来を受診し入院となった．

来院時現症：血圧154/87mmHg．脈拍90/分．栄養状態は良好で，眼瞼・眼球結膜に貧血や黄疸は認めなかった．体表リンパ節は触知せず．腹部は膨満していたが，筋性防御は認めなかった．聴診で，機械性雑音を聴取した．直腸診では異常を認めなかった．血液検査で，白血球増多（16,700/mm^3）と高血糖（344mg/dl）を認めた．

来院時腹部単純写真：上行結腸から下行結腸に至るまで内部に多量の腸管内ガスが貯留していた．S状結腸より肛門側にはガス像はなく，S状結腸部の狭窄による腸閉塞と診断した（**Fig. 1**）．

Fig. 1　Abdominal X-ray revealed an air-fluid level is in the colon.

＜1999年3月31日受理＞別刷請求先：石橋　理香
〒814-0180　福岡市城南区七隈7―45―1　福岡大学医学部第2外科

Table 1　Laboratory data

on admission		at 6 hours later	
WBC	16,700 /mm^3	T.P.	7.2 g/dl
RBC	5.41 /mm^3	GOT	899 IU/*l*
Hb	15.1 g/dl	GPT	439 IU/*l*
Ht	44.6 %	Amy	119 I-U
Plt	26.0 /mm^3	BUN	29 mg/dl
BS	344 mg/dl	Crea	1.6 mg/dl
ABG (room air)		Na	135 mEq/*l*
PH	7.422	K	4.34 mEq/*l*
PCO_2	34.0 mmHg	Cl	97 mEq/*l*
PO_2	87.0 mmHg	ABG (O_2 2L)	
HCO_3	21.9 mEq/*l*	PH	7.378
BE	− 1.5	PCO_2	34.2 mmHg
SaO_2	96.7 %	PO_2	118.8 mmHg
		HCO_3	19.8 mEq/*l*
		BE	− 4.1
		SaO_2	98.3 %

Fig. 2　Abdominal CT scan confirmed the ascending colon was filled with fluid (arrow), and the transverse colon was markedly distended by air.

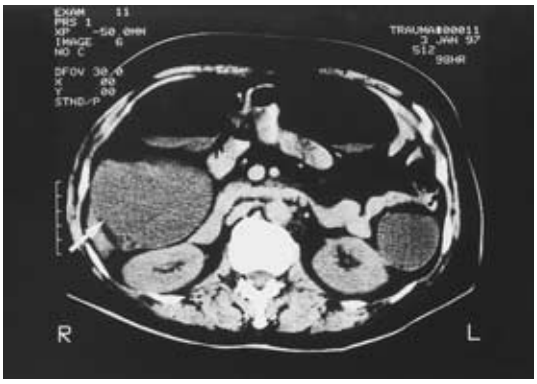

入院後経過：腸閉塞による脱水状態の改善を図る目的で，絶食IVH管理下で輸液を行った．しかし，自尿を認めず，その後，徐々に頻脈を呈し，入院6時間後には血圧74/58mmHg，脈拍113/分，意識混濁を認めショック状態に陥った．この時点の血液検査では，トランスアミナーゼ値の上昇と軽度の代謝性アシドーシスを呈していた(**Table 1**)．また，腹部CT検査で，上行結腸は腸液と腸内ガスの貯留を伴い著しく拡張し，横行結腸はガスで緊満していた．下行結腸の拡張は比較的軽度で，いずれの腸管も壁肥厚は認めなかった(**Fig. 2**)．これらの検査所見より，腸管内圧の著しい上昇による腸管血流障害とそれによる結腸の組織壊死それに起因する敗血症などが示唆され，緊急開腹を施行した．来院から開腹術までの時間は約9時間であった．

Fig. 3　Macroscopic appearance of the resected colon. A Borrmann type 2' cancer was seen in the sigmoid colon. Difference in color tone of the mucosa was observed 5 cm proximal above tumor. The color of the proximal region was brownish-red due to necrosis. (scale is cm)

Fig. 4　Mucosal abolition, congestion, fibrosis and inflammatory infiltrate were observed microscopically in the proximal region to the tumor.

手術所見：腹腔内には大量の漿液性腹水の貯留を認めた．S状結腸には漿膜面に癌浸潤様の変化を伴った鶏卵大の弾性硬の全周性腫瘤を認め，横行結腸から下行結腸は著しく拡張して暗緑色に変色し，壁は非薄化していた．S状結腸癌による閉塞性大腸炎と診断した．腸管の切除範囲を，口側は横行結腸の変色部の正常色調側とし，肛門側は癌部の8cm肛門側とした．口側切除断端の血流障害が懸念されたため，単孔式の人工肛門を造設する際に腹壁外に10cm腸管を露出させ固定し，断端には開放し直径3cmのプラスチックドレーンを挿入した．肛門側の直腸は閉鎖しHartmann手術を

施行した．

切除標本所見：下行結腸に4.5cm×3cm の全周性の潰瘍限局型の隆起性病変を認め，その口側5cm より横行結腸は拡張し粘膜は暗赤色に変化していた(**Fig. 3**)．

病理組織学的所見：リンパ節転移のない漿膜下層浸潤を認める高分化型管状腺癌（ss n0 ly1 v0）と診断した．口側の非癌部の結腸粘膜は脱落し，粘膜下層には炎症細胞の浸潤，線維化，毛細血管の拡張うっ血を認めた．粘膜の壊死は腫瘍の5cm 口側から切除断端にまで及んでいたが，全層に及ぶ壊死や穿孔は認めなかった．さらに小動脈壁の内膜の肥厚し軽度の動脈硬化を認めた（**Fig. 4**)．

術後経過：敗血症による循環虚脱に対して強力なカテコラミンサポートを人工呼吸器管理下に行った．さらに，New PCA 法による血中エンドトキシン値を測定し，12.39pg/ml(正常値10pg/ml 以下)と高値を示したため, 術直後と翌日の 2 回の PMX を施行し, 循環動態を安定化する事が出来た．また，無尿状態であったことより，敗血症，エンドトキシンショックによる急性腎不全と診断し，CHDF を 5 日間施行した後，腎機能の改善を認め血液透析に移行した．さらに，DIC，汎血球減少症，高ビリルビン血症，高血糖を合併し集中治療を要した．腹壁外に露出した腸管の色調は良好で壊死範囲の拡大はなく，術後 5 日目に露出した腸管を追加切除した後粘膜皮膚固定を行い人工肛門を完成した．術後 7 日目に人工呼吸器より離脱し，10日目より週 3 回の維持透析へ移行した．術後14日目より飲水を開始し，38日目には透析療法より離脱でき，術後76日目に自宅退院した．

考　　察

1945年に Kremen[3]が S 状結腸癌に伴った結腸の急性壊死症例を報告し，大腸の閉塞性疾患の中には閉塞部の口側腸管にびらんや潰瘍などの非特異的な炎症性病変がみられることを指摘した．ついで1964年に Glotzer ら[4]はこの病態に閉塞性大腸炎 obstructive colitis という名称をつけた．大腸癌における本症の発生頻度は約1.5%とされ，さらに大腸癌イレウス症例では 6 %とされている[1)2)]．

一般に閉塞性大腸炎の特徴は，1)炎症および潰瘍は閉塞部の口側に存在すること，2)閉塞部の肛門側の粘膜は肉眼的にも組織学的にも正常であること，3)組織学的に閉塞部と炎症部の間に正常粘膜部分が介在すること，4)非特異的炎症であり，アメーバー性および潰瘍性大腸炎の所見を認めないこととされている[4]．

閉塞性大腸炎の成因に関しては，1)大腸癌をはじめとする完全あるいは不完全閉塞が腸管内容を停滞させる結果，腸内細菌が増殖すること，2)細菌増殖によって生じた炎症性変化が，腸管内圧上昇により生じた循環障害をさらに助長して腸管の虚血状態をきたすこと，3)また腸管内圧上昇に結腸壁平滑筋の痙攣性収縮が加わることによって口側腸管の虚血状態が増悪することなどの因子が複合し腸管虚血を来たし，潰瘍を形成すると考えられている[2]．しかし, 閉塞性大腸炎の病態は，いまだに明確に解明されておらず，腸管虚血に関しては虚血性大腸炎と同様の機序と考えられている[5]．したがって, 閉塞性大腸炎の病態を虚血性大腸炎の分類を用いて1）壊死穿孔型，2）狭窄型，3）一過性型の 3 つの病型に分類されている[5)6)]．狭窄型や一過性型は粘膜下層の浮腫，潰瘍形成，偽膜形成，壊死細胞の浸潤を認め，比較的緩徐に進行する病態とされ，臨床症状も軽く, 注腸検査における thumb printing 像が重要な所見となる．一方，壊死型症例は，虚血発生の 1 週間以内に腸管壁が壊死に陥り急激に進行する病態とされ，1983年に Teasdale ら[7]が報告して以来，本邦において 5 例の報告を認めるにすぎない[8)~11)]．これらの症例はいずれも病理組織学的には粘膜層か粘膜下層までの壊死像であるが，術後経過は極めて重篤でうち 3 例は死亡していた．この壊死型症例や劇症化症例に至る背景については複雑な因子が関与していると言われている[5)9)10)]．すなわち，1) 腸管内圧上昇による血流障害や腸管平滑筋層の痙攣性収縮，腸内容物の停滞による腸内細菌の増殖，2)広範囲にわたる大腸の壊死，炎症により，腸管壁のバリアー機能が破綻された事による腸管内細菌の門脈中への移行(bacterial translocation)，3)一時的な血流障害後の再環流による reperfusion injury, 4）動脈硬化や糖尿病や血管炎などによる細血管病変が存在する事での慢性の血流障害, さらに, 5)腸閉塞による高度の脱水など局所ならびに全身的な因子が複雑に絡んで劇症化すると考えられている[5)9)10)]．本症例においても, 病理組織学的には, 広範囲に粘膜層までの壊死を認め，臨床的には，エンドトキシン血症，急性腎不全，DIC，汎血球減少症，高ビリルビン血症，高血糖の合併症を来たし厳重な術後管理を要した．このように，病理組織学的には粘膜層の壊死といえども, これが bacterial translocation を引き起こし，さらに糖尿病，動脈硬化，脱水などの全身的な因子が複雑に絡んで劇症化したものと考えられた．

閉塞性大腸炎の治療に関しては潰瘍，びらん，壊死

を伴った病変部の全切除を要するとされている．本症例では術前より全身状態の悪化を認めたため，緊急手術による病変部全切除，人工肛門造設術を施行した．さらに，口側切除断端の血流障害を懸念されたため，人工肛門造設の際に腹壁外に10cm腸管を露出固定し，術後に壊死範囲に拡大のない事を確認した上で追加切除を行った．

一般に壊死型閉塞性大腸炎は極めて予後不良であるが，本症例は早期に緊急手術を行い結腸壁の全層壊死に陥る前に切除し，さらに術直後にPMXやCHDFを導入し血行動態の安定を図ったことが，救命に非常に有効であったと考えられた．腸閉塞症状を伴った大腸癌は，閉塞性大腸炎を合併し重篤な合併症を来す場合があり，この病態を念頭においた術前術後管理を要すると考えられた．

文　献

1）牛谷義秀, 望月英隆, 寺畑信太郎ほか：閉塞性大腸炎．臨消内科　**6**：269―278, 1991
2）牛谷義秀, 望月英隆, 山本哲久ほか：閉塞性大腸炎の臨床的検討．日本大腸肛門病会誌　**45**：238―243, 1992
3）Kremen AJ：Acute colonic obstruction secondary to carcinoma of the sigmoid colon with gangrene of an extensive segment of the large bowel. Surgery **18**：335―338, 1945
4）Glotzer DJ, Roth SI, Welch CE：Colonic ulceration proximal to obstructing carcinoma. Surgery **56**：950―956, 1964
5）岩下明徳, 黒岩重和, 遠城寺宗知ほか：虚血性大腸炎と閉塞性大腸炎の病理．日本大腸肛門病会誌　**34**：599―616, 1998
6）Marston A, Phelis MT, Thomas ML et al：Ischaemic colitis. Gut **7**：1―15, 1966
7）Teasdale C, McC Mortensen NJ：Acute necrotizing colitis and obstruction. Br J Surg **70**：44―47, 1983
8）前田壽哉, 石川修司, 山田恭司ほか：急激に壊死型虚血性大腸炎像を呈した閉塞性大腸炎の1症例．外科　**55**：1245―1247, 1993
9）岡田守人, 松田昌三, 栗栖　茂ほか：S状結腸癌による重篤且つ広範な閉塞性壊死性腸炎の1例．日外会誌　**95**：473―476, 1994
10）福田淑一, 月岡一馬, 川崎史寛ほか：広範な小腸壊死を伴った閉塞性大腸炎の1例．日消外会誌　**29**：780―784, 1996
11）加藤俊夫, 伊藤圭之, 西脇　寛ほか：広範な大腸壊死をきたし敗血症を呈した閉塞性大腸炎の2例．日本大腸肛門病会誌　**43**：899, 1990

A Case of Severe Obstructive Colitis Associated with Sigmoid Colon Cancer

Rika Ishibashi, Masahiro Kamati, Toshihiko Kurohiji, Keita Kobayashi,
Yuichi Yamashita* and Takayuki Shirakusa*
Department of Surgery, Shin Koga Hospital
*2nd Department of Surgery, Fukuoka University

A-60-year old female visited our hospital because of abdominal pain. Her abdomen was distended without muscular defense. A abdominal X-ray and CT showed marked distention in the colon. An emergency laparotomy was performed due to septic shock. Obstructive colitis associated with sigmoid colon cancer was intraoperatively diagnosed and left hemicolectomy was performed. After the operation, PMX and CHDF were immediately started for endotoxicemia and acute renal failure. She recovered gradually from septic shock after 2 sessions of PMX, and drank clear water perorally for 2 weeks after the operation. HDF support for acute renal failure was stopped on the 38th postoperative day, and she was discharged on the 76th postoperative day.

Reprint requests：Rika Ishibashi　2nd Department of Surgery, Fukuoka University School of Medicine
7-45-1 Nanakuma, Jonan-ku, Fukuoka-city, 814-0180 JAPAN