日消外会誌　32（8）：2153～2157，1999年

症例報告

僧帽筋原発平滑筋肉腫を合併した遺伝性非ポリポーシス大腸癌の１例

利根中央病院外科
竹内　邦夫　　都築　　靖　　安藤　　哲
小林　正則　　萬田　緑平　　野内　達人

僧帽筋原発平滑筋肉腫を合併した遺伝性非ポリポーシス大腸癌（hereditary non-polyposis colorectal cancer；HNPCC）の１例を経験したので報告する．症例は55歳の男性．24歳時に上行結腸癌，35歳時に横行結腸癌，54歳時にＳ状結腸癌で手術を行っている．家族歴では母に大腸癌，父に胃癌，兄弟に大腸癌２人，肝臓癌１人，母方の叔父に大腸癌１人，母方の従兄弟に大腸癌１人を認めた．今回，右肩の腫脹を主訴に近医を受診．穿刺細胞診で class Ⅴ の診断を受け，当科に紹介され入院となった．精査の結果，右側肩甲筋群内悪性腫瘍の診断で，腫瘍摘出術施行．病理組織診断では僧帽筋原発平滑筋肉腫であった．術後６か月目に局所再発および肺転移により死亡した．HNPCC は大腸以外の他臓器にも高率に悪性腫瘍を併発するが，自験例のように軟部悪性腫瘍を合併した症例は極めてまれである．

Key words： hereditary non-polyposis colorectal cancer, leiomyosarcoma of the trapezius muscle

はじめに

遺伝性非ポリポーシス大腸癌（hereditary non-polyposis colorectal cancer；HNPCC）は遺伝性大腸癌の中で，若年者に発症する消化管ポリポーシスを伴わないものである．今回，我々は僧帽筋原発平滑筋肉腫を合併した極めてまれな HNPCC の１例を経験したので報告する．

症　例

患者：55歳，男性

主訴：右肩甲部の腫脹

既往歴：精神分裂病．24歳時，上行結腸癌で右半結腸切除術施行．病理組織診断は mucinous adenocarcinoma であった．35歳時，横行結腸癌で腸切除施行．切除標本は8×8cm の２型腫瘍で，病理組織診断は mucinous adenocarcinoma であった（**Fig. 1**）．54歳時，Ｓ状結腸癌でＳ状結腸切除術施行．切除標本は4×8cm の全周性２型腫瘍で，病理組織診断は粘液産生傾向が目立つ中分化腺癌であった（**Fig. 2**）．

家族歴：母は大腸癌，父は胃癌．兄弟には結腸癌と直腸癌の多発癌が２人，肝臓癌が１人．母方の叔父１人が大腸癌，母方の従兄弟１人が大腸癌（**Fig. 3**）．

＜1999年３月31日受理＞別刷請求先：竹内　邦夫
〒378-0053　沼田市東原新町1855－1　利根中央病院外科

Fig. 1　Resected specimen of the transverse colon. Type 2 lesion, 8cm in diameter, is noted. (arrow) Microscopic findings show mucinous adenocarcinoma.

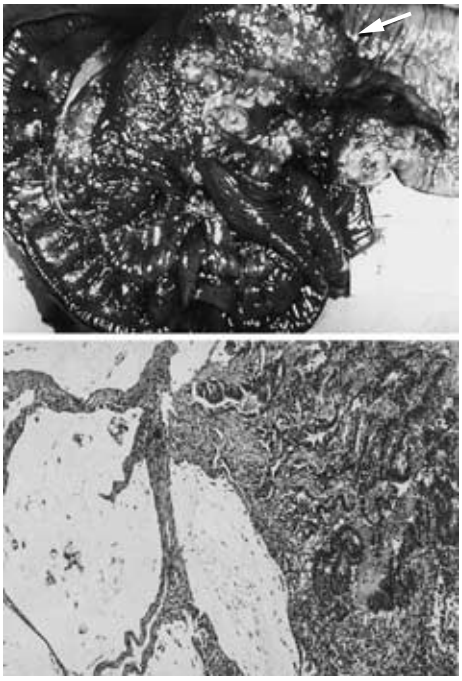

Fig. 2　Resected specimen of the sigmoid colon. Type 2 lesion, 4×8cm in size, is noted. (arrow)
Microscopic findings show moderately differentiated adenocarcinoma.

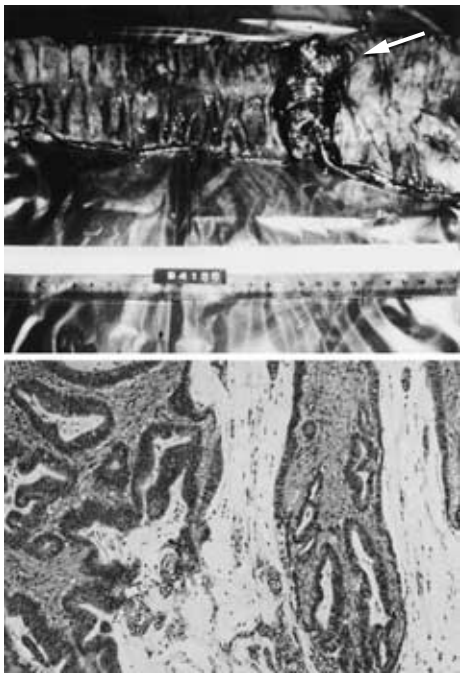

現病歴：平成7年3月頃右肩の腫脹に気づき近医を受診．穿刺細胞診でclass Vと診断され，同年5月8日当科に紹介され入院となった．

現症：身長163.5cm，体重53.5kg．栄養状態良好．右肩甲部に大きさ14.5×10.5×3.0cm，表面平滑，弾性軟の腫瘤を認めた(**Fig. 4**)．体表リンパ節は触知せず，胸腹部にも著変を認めなかった．

血液生化学検査成績：LDH 575IU/*l* とやや高値を示す以外，CEA, CA19-9, TPAなどの腫瘍マーカーも含め著変を認めなかった．HCV抗体は陽性であった．

超音波検査：右肩甲筋群内に大きさ5×8cm，中心部はisoechoicで一部hypoechoicな比較的境界明瞭な腫瘤を認めた（**Fig. 5**）．

造影CT検査：右側肩甲筋群内に中心部はlow density，辺縁が造影される不整形腫瘤を認めた(**Fig. 6**)．

大腸癌僧帽筋転移または僧帽筋原発悪性軟部腫瘍の診断で，平成7年6月16日全麻下腫瘤摘出術を施行した．

切除標本：大きさ10×7×3cm，重量133g．表面は暗赤色で一部白色調を呈した多房性の腫瘍であった(**Fig. 7**)．

病理組織学的所見：腫瘍細胞は細顆粒状のクロマチンが増量し，水腫状に腫大した長円形ないし不整円形の核を有し，好酸性の比較的豊富な紡錘形の細胞質を持ち，平滑筋性の多形性を示していた．一部では束をなし，また別の部では不規則に錯綜して増殖し，核分裂像も認める平滑筋肉腫の所見であった（**Fig. 8**）．

術後経過：術後約2週間で局所に発赤，腫脹を認め，その後腫瘍は急速に増大した(**Fig. 9**)．平成7年9月の胸部単純X線，CT検査で両側肺野に多発する転移を

Fig. 3　Pedigree of family.

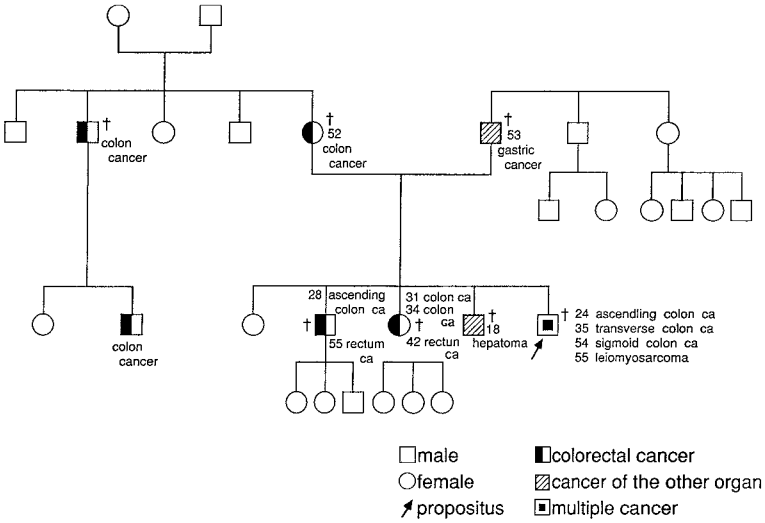

Fig. 4　Photograph of the surface of the right scaplar region. The patient's right shoulder is extremely swollen.

Fig. 5　Ultrasonography reveals an isoechoic and partially hypoechoic tumor in the muscle of the right shoulder.

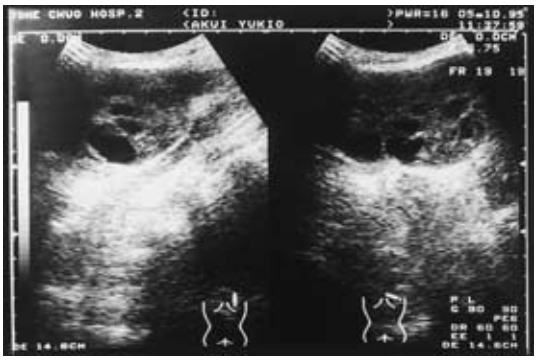

Fig. 6　Computed tomography demonstrates an irregular tumor in the right scapular muscle.

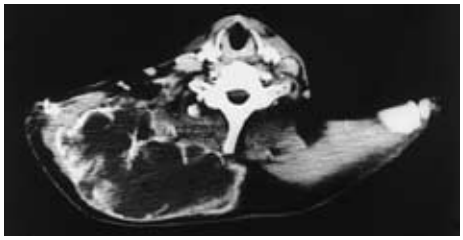

認め，同年10月22日死亡した．剖検所見では局所の腫瘍は重さ2,800g，肺転移巣の組織像も平滑筋肉腫であった．他の部位に腫瘍の再発は認められなかった．

考　　察

HNPCC はポリポーシスを介さずに大腸に癌発生をみる遺伝性大腸癌で，家系内に大腸にのみ癌発生を認める Lynch 症候群 I と大腸以外の他臓器にも悪性腫瘍を併発する Lynch 症候群 II に亜分類される[1]．1990年８月アムステルダムで開催された第２回 The international Collaborative Group on HNPCC（ICG-HNPCC）の会合で HNPCC の定義として minimum criteria が合意された．それは①第１度近親者を含む３名以上の血縁者が組織学的に確認された大腸癌に罹患していること，ただし家族性腺腫性ポリポーシスを除く，②少なくとも継続２世代にわたり罹患者がいること，③罹患者の１人は50歳以下で診断されていること，

Fig. 7　Resected specimen of the tumor, 10×7×3cm in size and 133g in weight, is noted.

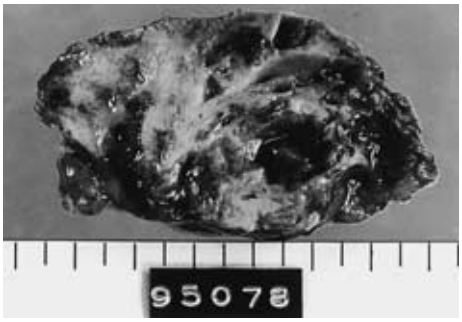

Fig. 8　Microscopic findings show leiomyosarcoma.

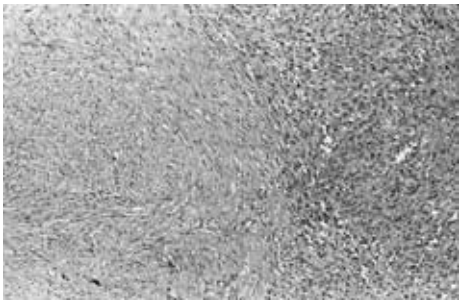

Fig. 9　Local recurrence is recognized in the right shoulder.

があげられている[2]．しかし，この定義は条件が厳しすぎて臨床的なscreeningには適さないため本邦では第34回大腸癌研究会で以下のごとくHNPCCの診断基準（clinical criteria）が作成された[3]．まず，A）第1度近親者（親，子，同胞）に発端者を含む3名以上の大腸癌患者を認める大腸癌，またはB)第1度近親者に発端者を含む2名以上の大腸癌患者を認め，なおかつa)～d）のいずれかの条件を満たす．a）50歳以下の若年性大腸癌，b）脾弯曲部より近位の右側大腸癌，c）同時性あるいは異時性の大腸癌，d)同時性あるいは異時性の他臓器重複癌，である．自験例はminimum criteriaおよびclinical criteriaの双方を満たし，大腸以外の他臓器悪性腫瘍を合併していることよりLynch症候群IIと診断された．

本邦集計では大腸癌32,470症例中家族歴陽性患者が1,384例（4.2%），clinical criteriaを満たす症例は777例(2.4%)，minimum criteriaを満たす症例はさらに少なく69例（0.2%）であった[3]．しかし一般にはHNPCCは全大腸癌の3～10%と推定されており[4]，ICG-HNPCCも全大腸癌症例の5～10%を占めると報告している[5]．

HNPCCの臨床的特徴は，①大腸癌の発症年齢が若い，②脾弯曲部より近位の右側大腸に癌の発生する率が高い，③多発大腸癌の頻度が高い，④大腸以外の他臓器との重複癌の率が高い，などの点である[6]．大腸癌の組織型に関しては粘液癌や低分化癌が一般の大腸癌と比較して高頻度に認められるという報告[7]やその頻度に差を認めないという報告[3]もあり，どちらとも言えない．自験例は①～④すべての特徴を有しており，その遺伝的素因は母方より引き継いでいた．自験例の家系内には大腸多発癌が3例，他臓器重複癌1例，他臓器癌1例であった．

手術に関しては，大腸癌に対しては直腸癌のリスクは高くないので結腸全切除，回腸直腸吻合術が適応されうるとの報告[8]もあるが，予防的結腸全切除に関してはいまだ統一的見解は得られていない[9]．自験例では3回にわたり通常の大腸癌の手術を行った．

他臓器癌に関しては，本邦では胃癌が最も多く，次いで子宮癌で他には乳癌，尿路系癌などであった[8)10)11]．欧米では子宮癌が最も多い[12]．しかし，非上皮性悪性腫瘍を伴った症例はまれ[6)13]で，特に自験例のように平滑筋肉腫を併発した症例の報告は見当たらない．平滑筋肉腫は軟部悪性腫瘍の中でもその頻度は低く10%以内で，予後は不良である[14)15]．自験例では原発巣の根治的切除が諸検査から僧帽筋合併切除さらには肩甲骨，鎖骨等の合併切除の可能性があり，過大侵襲になるとの判断および患者自身が根治的切除を希望しなかったためmain tumorの摘出のみにとどめたが，術後急速に局所のtumorの再燃および両側肺野の多発転移を来し，術後第128病日に癌死となった．

HNPCCは家族性腺腫性ポリポーシスのようにはっきりとした発現形質を持たないため，臨床上見過ごされてしまう症例が少なからず存在すると思われる．したがって，大腸癌家族歴を有す若年発症の大腸癌患者では特に詳細な家族歴と病歴の聴取を行うことがHNPCCを的確に診断する上において重要である．HNPCC保因可能者に対しては，20歳以降，毎年大腸内視鏡検査を行い早期大腸癌の発見に努めることが大切である[1]．またLynch症候群IIの場合，胃癌，子宮癌などの頻度が高いため，胃内視鏡検査や子宮癌検診などを中心に全身のfollow up精査が重要である．

文　献

1）Lynch HT, Smyrk TC, Watson P et al：Genetics, natural history, tumor spectrum, and pathology of hereditary non-polyposis colorectal cancer. An updated review. Gastroenterology **104**：1535―1549, 1994

2）Vasen HFA, Mecklin JP, Khan PM et al：The international collaborative group on hereditary non-polyposis colorectal cancer（ICG-HNPCC）. Dis Colon Rectum **34**：424―425, 1991

3）國友一史，古味信彦，古川麗月ほか：遺伝性大腸癌（HNPCC）．臨科学　**28**：1277―1281, 1992

4）宇都宮譲二，古川麗月，先山　徹ほか：遺伝性非ポリポーシス大腸癌（HNPCC）日本でのその後．綜合臨　**41**：232―237, 1992

5）Vasen HA, Mecklin JP, Khan PM et al：Hereditary non-polyposis colorectal cancer. Lancet **338**：877, 1991

6）牛尾恭輔，石川　勉，牟田浩美ほか：遺伝性非ポリポーシス大腸癌（HNPCC）．日臨　**53**：2790―2796, 1995

7）Mecklin JP, Sipponen P, Jarvinen HJ：Histopathology of colorectal carcinomas and adenomas in cancer family syndrome. Dis Colon Rectum **29**：849―853, 1986

8）Fitzgibbons RJ, Lynch HT, Stanislav GV et al：Recognition and treatment of patients with hereditary non-polyposis colon cancer（Lynch syndrom I and II）. Ann Surg **206**：289―295, 1987

9）石樽　清，山内晶司，浅野浩史ほか：空腸に内瘻を形成した遺伝性非ポリポーシス大腸癌の1例．日

臨外会誌 **59**：1056―1060, 1998
10）宇都宮譲二, 先山 徹, 田村和朗ほか：大腸癌の発生と進展．臨科学 **27**：194―202, 1991
11）Mecklin JP, Jarvinen HJ：Clinical features of colorectal carcinoma in cancer family syndrome. Dis Colon Rectum **29**：160―164, 1986
12）Vasen HFA, Hartog ager FCA, Menko FH et al：Screening or hereditary non-polyposis colorectal cancer. A study of 22 kindreds in Netherlands. Am J Med **86**：278―281, 1989
13）野水 整, 土屋敦雄, 渡辺文明ほか：遺伝性非ポリポーシス大腸癌の臨床的検討．癌の臨 **38**：1722―1730, 1992
14）網野勝久, 青池勇雄, 古屋光太郎ほか：わが国(13施設)の悪性軟部腫瘍の統計学的観察．日癌治療会誌 **12**：440, 1977
15）古屋光太郎：軟部悪性腫瘍の臨床診断．日整外会誌 **58**：607―620, 1984
16）原田昌俊, 金子 宏, 森省三朗ほか：遺伝性非ポリポーシス大腸癌の１例．愛知医大医会誌 **22**：179―185, 1994

A Case of Hereditary Non-polyposis Colorectal Cancer（HNPCC）Associated with Leiomyosarcoma of the Trapezius Muscle

Kunio Takeuchi, Yasushi Tsuzuki, Tetsu Ando, Masanori Kobayashi,
Ryokuhei Manda and Tatsuhito Nouchi
Department of Surgery, Tone Chuo Hospital

We report a case of HNPCC associated with leiomyosarcoma of the trapezius muscle. A 55-year-old man had ascending colon cancer at 24 years of age, transverse colon cancer at 35 years and sigmoid colon cancer at 54 years. His mother had colon cancer, his father had gastric cancer, two of his brothers had colon cancer, one brother had liver cancer, and his uncle and his cousin on his mother's side had colon cancer. He visited a clinic due to a swelling of his right shoulder. Aspiration cytology was performed and a diagnosis of class V was made. Thereafter, he consulted and was admitted to our department. After detailed examination, he was diagnosed as having a malignant tumor of the trapezius muscle, and the tumor was surgically removed. Histopathological diagnosis of the excised specimen was leiomyosarcoma originating from the trapezius muscle. He died of local recurrence and lung metastases 4 months after surgery. One of the clinical features of HNPCC is a high incidence of multiple primary neoplasms although a few cases have been associated with malignant neoplasms of the soft tissues as in our case.

Reprint requests：Kunio Takeuchi Department of Surgery, Tone Chuo Hospital
1855-1 Higashiharashin-machi, Numata-city, 378-0053 JAPAN