日消外会誌　32（8）：2158～2162，1999年

臨床経験

高齢者上腸間膜動脈閉塞症に対する1期的吻合の有用性と安全性

横浜市立大学医学部附属浦舟病院救命救急センター，藤沢市民病院外科*

森脇　義弘　　神谷　紀之　　菊池　光伸　　小澤　幸弘
杉山　　貢　　原田　博文*　　国崎　主税*　　今井　信介*
小林　俊介*　　笠岡　千孝*

高齢者急性上腸間膜動脈（SMA）閉塞症，小腸壊死に対する広範囲小腸切除後に，1期的吻合を行ったので，その有用性と安全性を検討した．83，78，75歳の女性の急性SMA閉塞症3例に広範囲小腸切除を行った．小腸壊死と血性腹水を認めたが，腸管穿孔はなかった．数cmの小腸温存には固執せず，確実に安全と思われる部位で切離し，器械吻合で1期的に再建した（側端，側端，端側吻合）．残存小腸は，Treitz靭帯から30cm，幽門輪から50cm，Treitz靭帯から30cm，経口摂取は，各16，17，10病日から開始した．経口摂取後の排便回数は，各3～4，0～1，15回前後/日と端側吻合で頻回の傾向にあった．維持輸液も各2,000ml，1,000，2,000～1,000ml/日前後であった．全例，縫合不全や残存腸管の虚血の進展の徴候はなかった．高齢であることから消化吸収能をある程度犠牲にして，空腸瘻とせず一期的に吻合を行ったことで，近位空腸瘻のデメリットを回避した．術後造影検査での造影剤の移動速度から，側端吻合が消化，吸収に有用と思われた．

Key words：　acute mesenteric arterial occlusion, elderly patients

はじめに

上腸間膜動脈（SMA）の急性閉塞による小腸広範壊死は，現在でも救命率の低い疾患のひとつで，大量小腸切除により救命できたとしても術後の消化吸収能低下や頑固な下痢など問題も多い．消化吸収能維持のために少しでも多くの小腸の温存が必要となるが，非可逆的虚血性変化が懸念される腸管を温存しなければならない．また，術前の全身状態も不良であることが多く，吻合自体を避けるべきとする意見も多い．厳しいSIRS状態や低栄養状態のため，初回手術は空腸瘻造設などとするのが安全確実ともされている．しかし，本症は重篤な併存疾患を有する高齢者に多く，単なる救命だけではなく，退院後の在宅療養も考慮した観点で治療戦略をたてる必要もある．最近，著者らは，術前全身状態不良の高齢者急性SMA閉塞による小腸広範壊死の3症例に対し，一部正常と思われる空腸も含めた大量小腸切除，1期的器械吻合を行い，周術期の水分，電解質管理，初期の経口摂取に関して良好な成績を得たので報告する．

＜1999年3月31日受理＞別刷請求先：森脇　義弘
〒232-8588　横浜市南区浦舟町3―46　横浜市立大学医学部附属浦舟病院救命救急センター

症　例

症例1：83歳の女性．既往歴は高血圧，心肥大，心房細動．突然の腹痛で発症，理学的所見と腹部超音波検査（US）で腸管虚血を疑い，発症後22時間で緊急手術を行った．開腹すると，赤褐色やや混濁した腹水を約500ml認め，Treitz靭帯から約40cmより肛門側の小腸および盲腸，上行結腸が黒褐色壊死に陥っていたが，穿孔はなかった．小腸の温存は不可能と判断し，腸管壁の緊張，色調，辺縁動脈拍動に変化のみられた部位から10cm離れた確実に健常と思われる部分，すなわち，Treitz靭帯から30cmの空腸で切離，中結腸動脈右枝は温存し横行結腸を中央1/3で切離した．再建は1期的に行い，PC-EEA® 25mmを用いて側端に空腸横行結腸を吻合し，空腸盲端はGIA®で閉鎖し漿膜筋層縫合を追加した（**Fig. 1**）．術後はurokynase 60,000単位/日を4日間，alprostadil 5μg/日を3日間予防的に使用した．縫合不全や残存腸管の虚血，腹腔内膿瘍遺残の徴候はなく，排便回数も3～4回/日程度，維持輸液も2,000ml/日程度となったため，第16病日から経口摂取を開始したが，第21病日ころから上気道炎，肺炎を合併し第25病日に死亡した（**Fig. 2**）．

症例2：78歳の女性．既往歴は脳梗塞，大動脈弁狭窄

Fig. 1　The form of reconstruction after massive bowel resection and length of the remnant small intestine (jejunum in case 1 and 3, duodenum and jejunum in case 2).

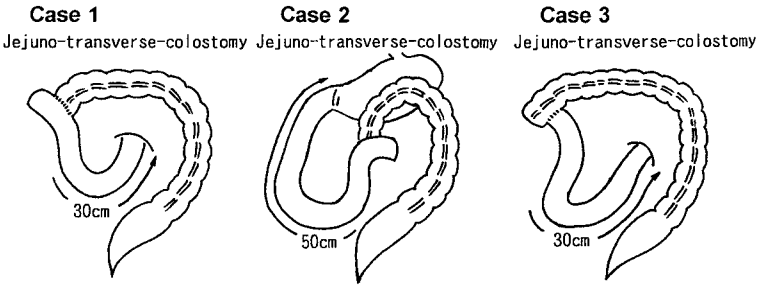

Fig. 2　Clinical course of the cases after operation, diet (upper), volume of infusion (open column), number of defecation in a day (closed column), white cell count (WBC, closed circle) and deth (+).

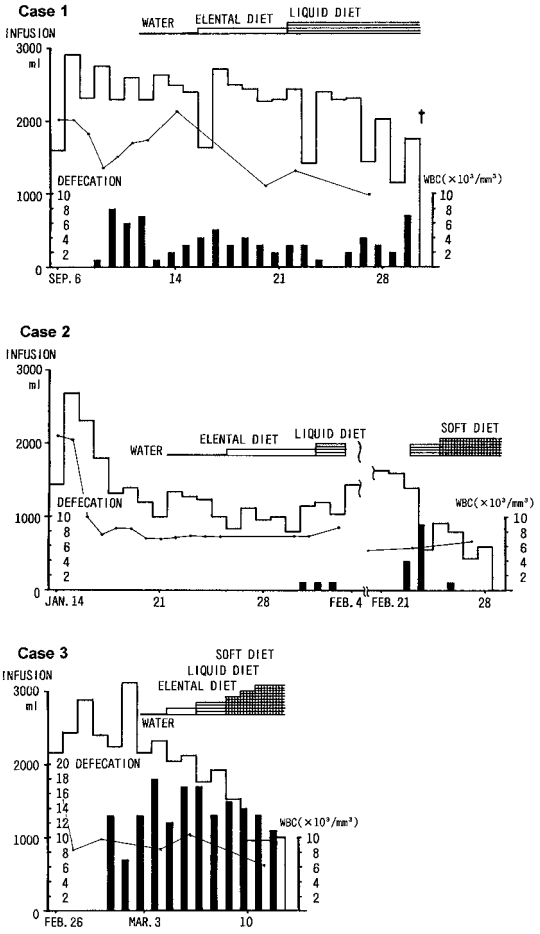

症，僧帽弁閉鎖不全，心房細動．急性心筋梗塞で入院中，発症７病日に突然腹痛が出現，腹部 computed tomography (CT)，腹部血管造影で急性 SMA 閉塞と診断し，発症後18時間で緊急手術を行った．開腹すると淡血性の腹水を約100ml 認めた．腸管の回転異常があり，Treitz 靭帯は存在しなかった．幽門輪から約70cm の空腸から上行結腸まで暗紫色に陥っており，辺縁動脈の拍動は触知しなかった．明らかな穿孔はなかったが小腸の温存は不可能と判断し，腸管壁の緊張，色調，辺縁動脈拍動に変化のみられた部位から20cm 離れた確実に健常と思われる部分，すなわち，幽門輪から50 cm で空腸を切離，中結腸動脈右枝は温存し横行結腸を中央 1/3 で切離した．再建は症例１と同様に行った（**Fig. 1**）．術後は，alprostadil 5μg/日を２日間使用，心筋梗塞のリハビリテーションを進めながら炎症反応と発熱の軽快を待って第17病日から経口摂取を開始したが，再度発熱があり念のためにいったん絶食とした．経過中排便回数は0～1回/日で，必要な維持輸液も1,000ml/日程度であった．第23病日に施行した上部消化管内視鏡および第38病日に施行した吻合部造影で異常なく，第40病日には輸液から離脱可能となった（**Fig. 2**）．吻合部造影での造影剤の動きは，いったん空腸の盲端に貯留した後，空腸内で to-and-fro 運動を行い，しばらくしてから to-and-fro 運動のたびに少量ずつ結腸へ流出し，結腸から空腸への逆流も認められた（**Fig. 3**）．

症例３：75歳の女性．既往歴は糖尿病，高血圧，心房細動．腹痛で発症，腹部 US，腹部 CT 検査，腹部血管造影検査で急性 SMA 閉塞症と診断し，発症後17時間で緊急手術を行った．開腹すると，茶褐色やや混濁した腹水を約200ml 認め，Treitz 靭帯から約35cm から上行結腸までが黒褐色壊死に陥っており緊張がなかった．明らかな穿孔はなかったが小腸の温存は不可能と判断し，腸管壁の緊張，色調，辺縁動脈拍動に変化のみられた部位から5cm 離れた確実に健常と思われる

Fig. 3　Upper gastrointestinal seriese of case 2（side-to-end ileotrnsverse-colostomy), left；oral enhancement material remained in the remnent jejunum for a few minutes after injection from nasogastric tube, right；oral enhancement material slowly moved into trnsverse colon through side-to-end anastomosis according to to-and-fro movement.

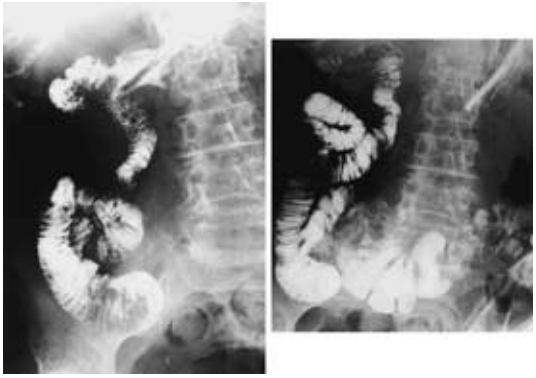

部分，すなわち，Treitz 靭帯から30cm で空腸を切離，中結腸動脈右枝は温存し横行結腸を中央 1/3 で切離した．再建は，PC-EEA® 25mm を用いて端側に空腸横行結腸を吻合し，横行結腸盲端は GIA®で閉鎖し漿膜筋層縫合を追加した（**Fig. 1**）．術後は，抗凝固剤や血管拡張剤は使用しなかった．第５病日に施行した吻合部造影で異常なく，第10病日から経口摂取を開始，第13病日には1,000ml/日の輸液を併用し５分粥食の摂取が可能となり，第15病日に他院へ転院となった．しかし，経過中排便回数は約15回/日と頻回下痢状であった（**Fig. 2**）．吻合部造影検査では，造影剤の動きは，空腸に達したものがそのまま結腸に流入し，小腸内での停滞は認められなかった．

考　察

急性 SMA 閉塞症は腹部 US 検査[1]，腹部 CT 検査[2]などにより早期診断がなされ，再疎通療法や血行再建術により小腸大量切除を免れる症例も散見されるようになってきた[1)~10)]．一方，いまだに，腸管壊死，ショック状態で手術が行われ小腸大量切除を余儀なくされたり，術後もショック状態が遷延し呼吸循環動態や水分出納の管理に難渋したり，周術期に死亡する例も後を絶たない[1)8)9)11)]．多くの場合基礎にある心疾患の管理も困難で，本疾患の周術期死亡の多くは心疾患であるとする報告もある[1)8)9)11)]．

このような重症腹膜炎症例の腸管切除術では術後もショック状態や腹腔内感染が遷延することが多く，腸間膜灌流不全や血栓，塞栓の進展から残存腸管の虚血性変化や炎症性変化の進行も懸念される[12)]．一方，術後の虚血性変化が進展する可能性がある小腸もすべて切除すると切除範囲が大量となり，耐術例でも術後の消化吸収障害は必発となる[13)~18)]．虚血性変化の進展による残存小腸の壊死に対する安全性と，小腸温存による消化吸収能維持を両立させるためには，初回手術は明らかな壊死腸管の切除，ドレナージのみに止め，開腹時虚血性変化が認められる小腸も可及的に温存し，残存腸管の虚血性変化の進展に対しては，切離断端を盲端としたままいったん閉腹し12～36時間後に再開腹（planed re-operation）し虚血のない部を見極めた上で吻合を行ったり，１期的吻合を行ったとしても24時間後に再開腹し残存腸管の血流を確認する（second look operation）[10)]などの方法が選択される．あるいは，切除断端を空腸瘻，粘液瘻とし，残存腸管の虚血状態も観察しながら腹膜炎の鎮静化を待って２期的に再建するのが一般的である[1)12)~19)]．

しかし, planed reoperation や second look operation は，初回手術後虚血組織を遺残させたり，短時間のうちに全身状態不良のまま２回目の手術，麻酔侵襲を加えることになる．初回手術後に改善された全身状態が再手術の際に悪化することもある[9)]．残存腸管が強い炎症性変化や虚血性変化を示した場合には，これが再手術までの全身状態悪化の要因ともなり，結局，再手術を悪条件下で行うことになる．また，上部空腸瘻を造設した場合，1日2,000ml 以上におよぶ空腸瘻からの腸内容喪失に基ずく水分，電解質出納の破綻を生じやすく，心疾患の増悪だけでなく残存腸管の血流を低下させる危険もある. 再手術までの期間の栄養管理上も，経口摂取された食物が空腸の蠕動運動に従ってすみやかに排出されてしまい，吸収不良となることも多い[13)15)16)20)]．空腸瘻周囲皮膚のびらんもいったん発生すると装具装着が困難となり，経口摂取を中止せざるをえないなどの問題を生じる[21)]．さらに，空腸瘻は腸瘻周囲の皮膚の管理を容易にするため皮膚面から3cm 程度突出させるべきとされているが，後日２期的吻合を行う際には初回手術時にあえて温存した6cm の空腸も結局切除されることになる．

これらの問題は, 手術を１回とすること, １期的に吻合することで解決する[22)~24)]．今回の症例では，腸管の壁緊張，色調，辺縁動脈拍動の変化が認められた部位より 5～20cm で切離しており, 明らかに正常と思われる小腸もあえて犠牲にすることで，１期的吻合の安全

性を高めた．悪条件下での１期的吻合に関しては，経験的にも，腸閉塞を伴った大腸癌，汎発性腹膜炎下での胃十二指腸潰瘍穿孔，小腸穿孔などでは安全であることが示されている[25)26)]．

一方，本症は重篤な心疾患，動脈硬化，その他の血管病変などの併存疾患を有する高齢者に多く[8)19)]，高齢者の特性をふまえた観点で治療方針を考慮すべきと考えられる．すなわち，発症前から経口摂取量がわずかであることが多く，術後の経口栄養摂取量の目標を，50cm 前後の小腸でも十分賄いうる低いレベルに置くことができる．逆に，在院期間の短縮や，長期臥床をさけることにより生活能力を維持することを重視する必要もある．さらに，高齢者のみの世帯では，退院後の在宅療養を前提とすると，空腸瘻の管理や在宅栄養管理は困難で，可及的に手術前と同様の生活様式を維持させることも重要である．この点からも，数 cm の小腸温存に固執するよりも，多少の健常部分を犠牲にしても安全な部分で切除し，１期的吻合の merit を選択すべきとも考えられる．１期的吻合の demerit として挙げられる温存小腸虚血による縫合不全の危険に関しても，小腸切除範囲を安全な部位まで拡大することで術後の炎症反応は速やかに消退しており，吻合は安全に行いえていた．また，縫合不全を回避するために切除範囲を拡大した結果生じる消化吸収能の低下に関しても，今回の症例では術後比較的早期から経口摂取が中心の水分栄養管理が可能となっている．理論的には，小腸は十二指腸も含め30cm の残存があれば吸収障害は起こらないとされており，特に，高齢者では，１期的吻合を前提に，小腸温存よりも安全性を重視した小腸切除を選択すべきと考えられた．

吻合形成としては，空腸結腸の端々，端側，側端吻合が考えられる．手術時間や吻合の確実性，吻合部組織の挫滅や圧迫が軽度である点から，器械吻合が好ましいと考えられるが，器械吻合での端々吻合では，残存腸管に切開縫合を行わなくてはならず，吻合器を挿入する角度もとりにくい．端側吻合が生理的ではあるが，空腸内容は蠕動運動に従ってすみやかに結腸へ排泄され，空腸への逆流も少なく，空腸の停滞期間が非常に短くなる懸念が大きい．側端吻合では空腸内容は蠕動運動，分節運動に伴って少しずつ結腸内に排泄され，空腸内での腸内容の一時的貯留も期待できる．また，側端吻合では，虚血の進行が懸念される空腸は盲端断端となり，吻合部は安全な部位に作成することができる．今回の症例では１例に端側，２例に側端の器械吻合を行ったが，結果的には全例縫合不全や吻合部狭窄など手術手技に基づく合併症は認められず，良好な成績であった．排便回数が側端吻合で少ない傾向にあったが，症例数が少なく，また，原疾患である心疾患の予後も含めた長期経過についても今後の検討を要するものと思われる．

文　献

1）大村健二，疋島　寛，岩　　喬ほか：急性腸間膜動脈閉塞症の診断と治療．日臨外医会誌　**52**：990―994, 1991

2）桑原義之，片岡　誠，正岡　昭ほか：急性上腸間膜動脈閉塞症の CT 所見についての検討．日臨外医会誌　**54**：1972―1976, 1993

3）Shaw RS, Rutleage RH：Superior-mesenteric-artery embolectomy in the treatment of massive mesenteric inferction. N Engl J Med **257**：595―598, 1957

4）Hillers TK, Ginsverg JS, Panju A et al：Intra-arterial low-dose streptokinase infusion for superior mesenteric artery embolus. Can Med Assoc J **142**：1087―1088, 1990

5）Vujic I, Stanley J, Gobien RP：Treatment of acute embolus of the superior mesenteric artery by topical infusion of streptokinase. Cardiovasc Intervent Radiol **7**：94―96, 1984

6）田代和則，松岡陽治郎，宮崎哲真ほか：ウロキナーゼの選択的動脈内注入により治癒せしめた上腸間膜動脈塞栓症の１例．外科　**53**：882―884, 1991

7）北村　宏，山田武男，楊　孝康ほか：塞栓摘除術を施行した急性上腸間膜動脈閉塞症の１例．日消外会誌　**23**：2425―2428, 1990

8）近森文夫，福田禎治，岩崎洋治ほか：急性上腸間膜動脈閉塞症の臨床的検討．日臨外医会誌　**53**：43―48, 1992

9）金田　巌：急性腸管虚血症12例の検討．日臨外医会誌　**54**：2102―2107, 1993

10）佐伯悟三，松田真佐男，藤井公人ほか：塞栓除去術および second look procedure にて治療した急性上腸間膜動脈塞栓症の１例．日臨外医会誌　**57**：615―618, 1996

11）川北直人，裏川公章，岩越一彦ほか：急性腸間膜動脈閉塞症７例の検討．日消外会誌　**23**：1159―1163, 1990

12）加藤紘之，熱田友義，田辺達三ほか：急性腸間膜動脈閉塞症に対する緊急手術．臨外　**42**：1567―1571, 1987

13）Arrambide KA, Santa Ana CA, Schiller LR, et al：Loss of absorptive capasity for sodium chloride as a cause of diarrhea following partial ileal and right coloc resection. Dig Dis Sci **34**：193―201, 1989

14）小山　眞，畠山勝義，武藤輝一：小腸全摘後の

quality of life．外科治療　**54**：50―58, 1986
15）山本　明, 藤村昌樹, 細田四郎ほか：上, 下腸間膜動脈閉塞症による大量腸管切除の１例．Digestion and Absorption **12**：105―108, 1989
16）三條敏邦, 星川　匡, 塚本　長ほか：腸管大量切除後の病態生理．腹部救急診療の進歩　**12**：805―810, 1992
17）加藤礼子, 岸本真也, 梶山梧朗：小腸広範切除後の脂質消化吸収不良．Digestion and Absorption **15**：48―51, 1992
18）中田泰彦, 小杉浩司, 中川滋木ほか：小腸広範囲切除における Enteroglucagon とアミノ酸吸収の検討．Digestion and Absorption **16**：111―115, 1993
19）渡邊　剛, 川浦幸光, 大村健二ほか：急性腸間膜動脈閉塞症の外科治療．腹部救急診療の進歩　**8**：379―381, 1988
20）高田秀穂, 吉岡和彦, 日置紘士郎：腸管大量切除後のケアとリハビリテーション．外科　**55**：979―985, 1993
21）森田智子, 山下顕子, 高野正博ほか：同一症例における lleostomy 増設部位の相違による栄養障害とその評価．Digestion and Absorption **11**：97―100, 1988
22）桑原義之, 片岡　誠, 正岡　昭ほか：門脈ガス血症を伴った急性上腸間膜動脈閉塞症の１救命例．日消外会誌　**25**：3007―3011, 1992
23）守田信義，江里健輔：Second look 開腹術の意義は．外科　**55**：986―988, 1993
24）三好和也, 松井武志, 折田薫三ほか：門脈ガス血症を伴った急性上腸間膜動脈閉塞症の１手術治験例．日消外会誌　**28**：77―81, 1995
25）森脇義弘, 鬼頭文彦, 秋山浩利ほか：消化管穿孔による腹膜炎の治療に関する臨床的検討―手術の緊急性と重症管理の適応について―．日臨外医会誌　**55**：1967―1973, 1994
26）森脇義弘, 岡田賢三, 竹村　浩ほか：腸閉塞をともなった結腸癌における術前減圧の重要性について―術後合併症と遠隔成績からみて―．日腹部救急医会誌　**15**：271―277, 1995

Usefulness and Safety of Simultaneous Anastomosis at Bowel Resection for Acute Mesenteric Arterial Occlusion in Elderly Patients

Yoshihiro Moriwaki, Noriyuki Kamiya, Mitsunobu Kikuchi, Yukihiro Ozawa,
Mitsugi Sugiyama, Hirohumi Harada*, Chikara Kunisaki*, Sinsuke Imai*,
Syunsuke Kobayashi* and Chitaka Kasaoka*
Department of Critical Care and Emergency Medicine, Yokohama City University,
School of Medicine, Urafune-Hospital
*Department of Surgery, Fujisawa Municipal Hospital

We reptort the usefulness and the safety of simultaneous mechanical anastomosis by metallic stapler at massive small bowel resection for senile acute mesenteric arterial occlusion in elderly patients. Three female patients, aged 83, 78, and 75 years old. were diagnosed as acute mesenteric arterial occlusion and underwent massive small bowel resection. Bowel necrosis and bloody peritoneal fluid was noted without bowel perforation. Simultaneous anastomosis by metallic stapler was performed without any strong intention to preserve small bowel as long as possible because of their age. In the two first cases side-to-end anastomosis was performed and the other case end-to-side. Remnant small bowel was 30 cm from the ligament of Treitz. 50 cm from the pyloric ring and 30 cm from the ligament of Treitz, respectively. Postoperative oral feeding was started at postoperative days 16, 17 and 10, respectively. The frequency of defectation was 3～4, 0～1 and 15 times a day, respectively. The patient undergoing end-to-side anastomosis had a high frequency of defecation. The volume of infusion required was 2,000ml, 1,000ml and 1,000～2,000ml a day, respectively. No signs of anastomotic leakage or progressive ischemia in the remnant small bowel were seen in the postoperative course of all 3 cases. The disadvantages with provximal jejunostomy were avoided by simultaneous reconstruction. Postoperative jejunography showed the benefit of side-to-end anastomosis in regard to absorption.

Reprint requests：Yoshihiro Moriwaki　Department of Critical Care and Emergency Medicine, Yokohama City University, School of Medicine, Urafune Hospital
3-46 Urafune-cho, Minami-ku, Yokohama-City, 232-0024 JAPAN