日消外会誌　32（8）：2167～2171，1999年

卒後教育セミナー1

進行食道癌に対する胸腔鏡ならびに腹腔鏡手術の手技と現状

赤石病院外科
赤　石　　隆

胸腔鏡手術：適応は深達度がm3からA2までであり，術中左片肺換気に耐えることとしている．進行食道癌に対するものは確実なリンパ節郭清を要求される．このためにthoracoweb法により肺を術野から排除し助手の手になる鉗子類もすべて縦隔操作に投入して効率化をはかる．予後は従来の開胸法によるものと比較して差を認めなかった．長期的にみた術後肺活量の回復は開胸法よりも良好であった．

腹腔鏡手術：胸腔鏡手術であっても術後早期の肺活量の低下がなお起きることから，始められるようになったが現在なお手技の確立に至っていない．上記の要請から小開腹を置かないのが理想であるので，手技上の工夫を要する．我々は小網内にバルーンを挿入し，膨らませて胃を挙上して，さらに屈曲開排するレトラクターをバルーン内に挿入して直接胃および栄養血管に触れないように視野の展開を行っている．

Key words：　thoracoscopy, laparoscopy, esophagectomy

はじめに

進行食道癌を体腔鏡で手術することの手技の紹介とその現時点での位置付けを概説したい．胸腔鏡については手技も成熟しつつあり，その予後も結果を得つつある．腹腔鏡についてはいずれの施設も経験例がまだ少なく，手技の確立が急務の段階であり，またその意義が問われているという現状であろう．したがって胸腔鏡と腹腔鏡を分けて述べることにする．

Ⅰ　胸腔鏡手術

A．適応：術前予想深達度m3以上A2まで．すなわち，リンパ節転移をともなう可能性があり，かつ，気管あるいは大動脈の合併切除を要しない症例としている．術中左側片肺換気が不可能な場合（例：左の胸郭形成術の既往ある症例）は除外する．

B．手技

術野の展開：われわれはthoracoweb法を用いて肺と術野を分離し，縦隔における手術操作に術者と助手の計4本の手を投入し，能率化をはかっている（**Fig. 1**）．

奇静脈弓の切離と大動脈の露出：奇静脈は内視鏡手術用のcutting & stapling deviceで切離する．右気管支動脈は温存する（**Fig. 2**）．大動脈を露出するように食道を剥離して，固有動脈を切離する．順次深く入ってゆき，左迷走神経の消化管枝を切離し，左気管支動脈沿いの左肺門リンパ節を露出，遊離しておく．動脈は温存する（**Fig. 3**）．

右反回神経周囲の郭清：右迷走神経を頭側にたどり，鎖骨下静脈と動脈の間に入り，動脈をめぐる反回

Fig. 1　Thoracoweb maneuver, a way of securing the operating field.

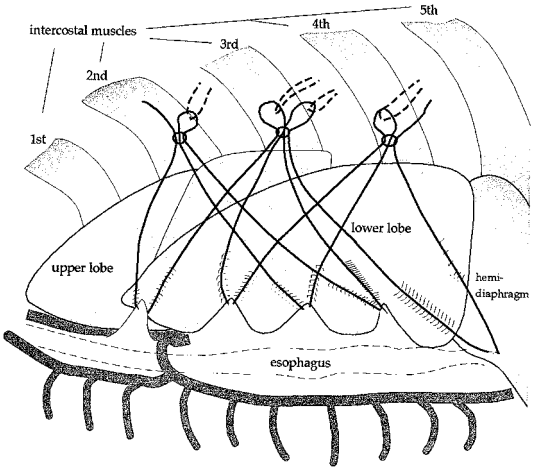

＊第34回・消化器外科領域における内視鏡下手術
＜1999年5月25日受理＞別刷請求先：赤石　　隆
〒985-0023　塩釜市花立町22―42　赤石病院外科

Fig. 2　Azygos arch has been divided.（below）The right bronchial artery（right）is preserved.

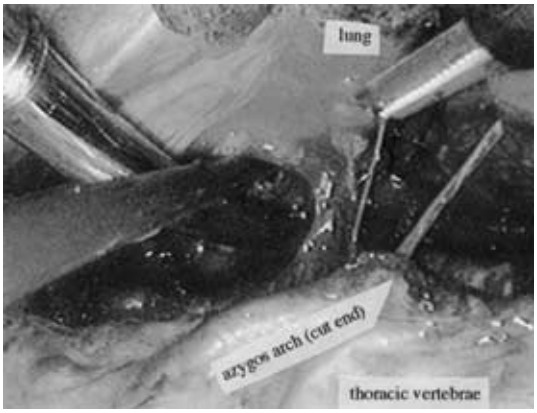

Fig. 3　The esophagus has been separated from the aorta（bottom）.

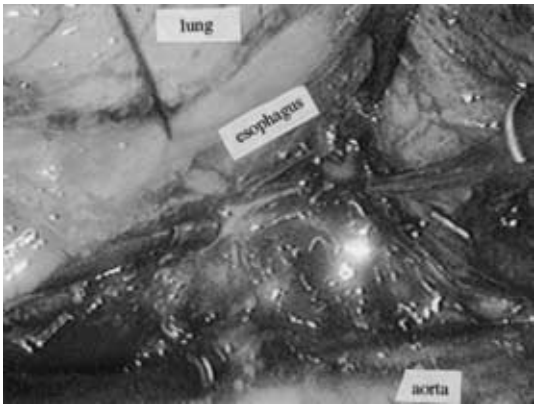

神経を同定する（**Fig. 4**）．この神経より食道側へ出る小枝はすべて切離するとリンパ節を食道側へつけることができる．

右迷走神経から肺枝の温存と消化管枝の切離：迷走神経から食道側へ出る小枝は切離しながら尾側へ下り，肺枝と消化管枝の分岐で後者を切離する（**Fig. 5**）．

心嚢の露出と気管分岐部の郭清：先に横隔膜まで心嚢を露出し（**Fig. 6**），頭側に上がって，気管分岐部リンパ節を食道側へ翻転する．気管から剥離し，食道側へつける（**Fig. 7**）．

左反回神経沿いの郭清：気管膜様部と食道を剥離して，左気管気管支角を助手が引っかけて牽引し，大動脈弓との間で左反回神経を見つけ（**Fig. 8**），食道を術者側に引きながら，気管への小枝を切離してゆき，神経前面，気管左側面のリンパ節を露出する．郭清終了

Fig. 4　The right recurrent laryngeal nerve is indicated with a nerve retractor for laryngomicrosurgery.

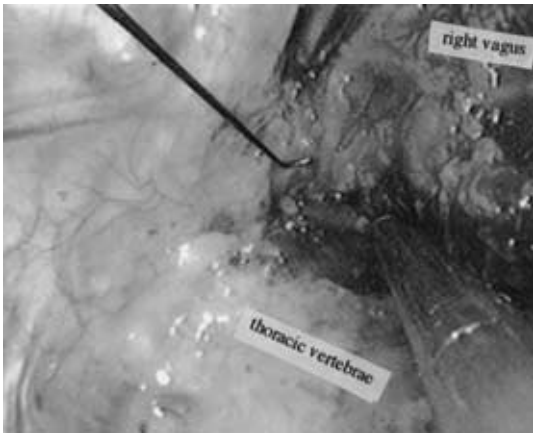

Fig. 5　Showing the gastrointestinal branch of the right vagus nerve. The esophagus is retracted dorsally.（right lower）

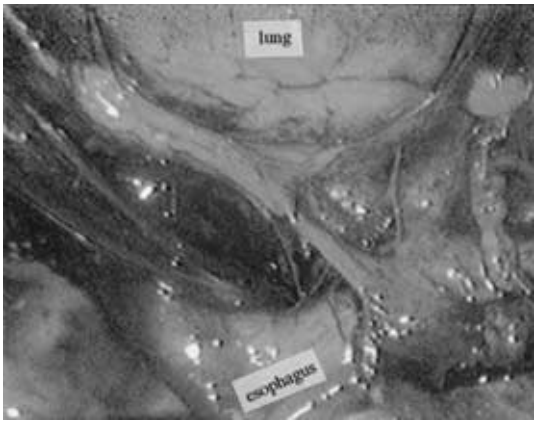

後神経を食道から切り離す（**Fig. 9**）．

食道は腹部か頸部に抜く．

C．癌の手術として成立するか？

1994年9月から1997年5月までに行った縦隔郭清をともなう104例のうち主占居部位が胸部食道であるもの100例につき，その予後を1986年より1995年までの東北大学第2外科における開胸標準手術330例のうち食道抜去術を除く300例と比較した．A3により姑息切除となったものが2例（右主気管支，腹腔動脈リンパ節）含まれた．開胸標準術式と生存曲線は同一に重なり（**Fig. 10**），進行癌に対し，従来法と同等の成績を示した．

Fig. 6　Caudal end of the mediastinum. A dome of the right hemidiaphragm (right), The esophagus is retracted from center to the right lower.

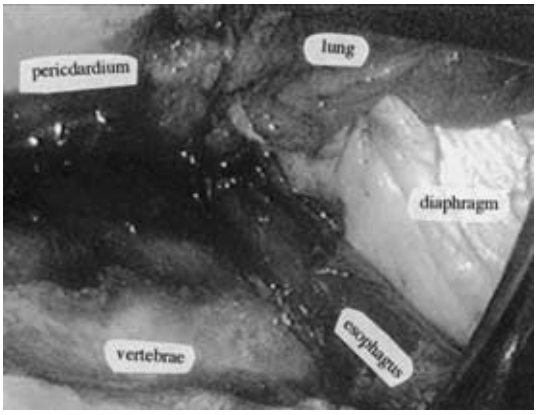

Fig. 7　Lymphadenectomy at the tracheal bifurcation.

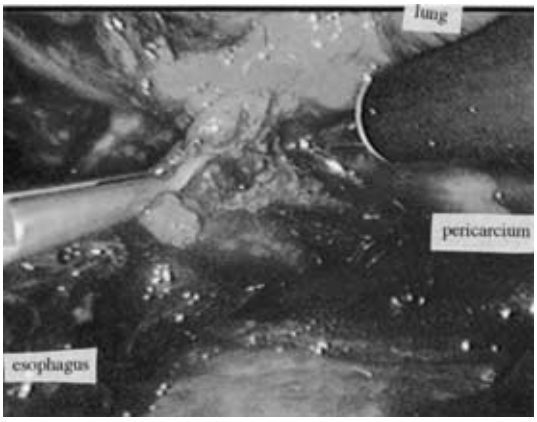

D．従来法と比較した特色

術後の疼痛については持続硬膜外麻酔などの疼痛管理によって十分にカバーしうるとみられがちであるが実際に調べると両群等しく術後に持続硬膜外麻酔を併用しても胸腔鏡群のほうが開胸群に比べ有意に疼痛が軽微であった[1]．肺活量についても持続硬膜外麻酔は確かに術後早期の低下を軽減する効果を持ち，有用であるが，やはり肺活量の低下は抑えられなかった[2)~4)]．

胸腔鏡による食道切除は術後長期的な肺機能の保持については従来の開胸術式に比べて明らかに優れ，肺活量は長期的にはほぼ術前値に回復するが，期待に相違して術後早期の肺機能の低下はやはり認められた[1]．

Fig. 8　Dissection of the left side of the trachea. The eophagus in retracted downward, pulling out the connective tissue containing the left recurrent laryngeal nerve.

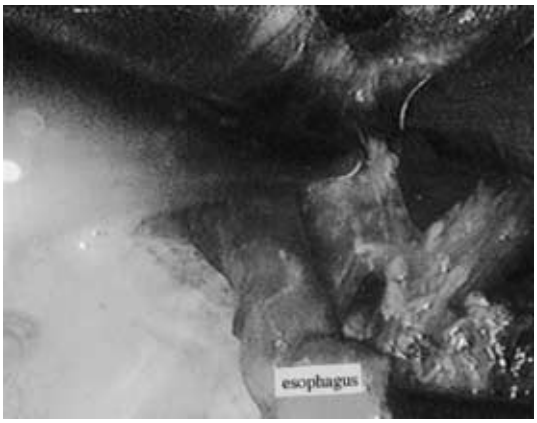

Fig. 9　Ladder-like connection between the esophagus and the left recurrent laryngeal nerve is being separated at the last stage of the procedure.

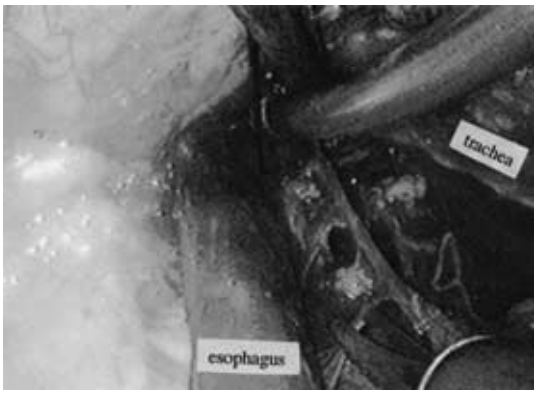

II　腹腔鏡手術の位置付け

A．術後早期の肺活量の低下は非開胸食道抜去術でも同様に認められる[5]ことから術後早期の肺機能における腹部操作の占める位置が注目される．すでに胆嚢摘出術の腹腔鏡と開腹との比較では腹腔鏡によるほうが有意に術後48時間までの肺機能が良好との結果が示されている[6]．以上の点から腹腔鏡による腹部操作には術後早期の肺活量温存の期待がもたれる．実際，術後早期の問題を積極的に改善するためとして，胸部操作は開胸，腹部操作は腹腔鏡という，一見奇異な組み合わせで術後良好な結果を得たとする報告がある[7]．

現在，いずれの施設でも症例数が少なく，術式の確立に至っていないのが現状であるが，わが国では小開腹

Fig. 10　Patient's survival of the thoracoscopic esophagectomy compared to the conventional surgery.

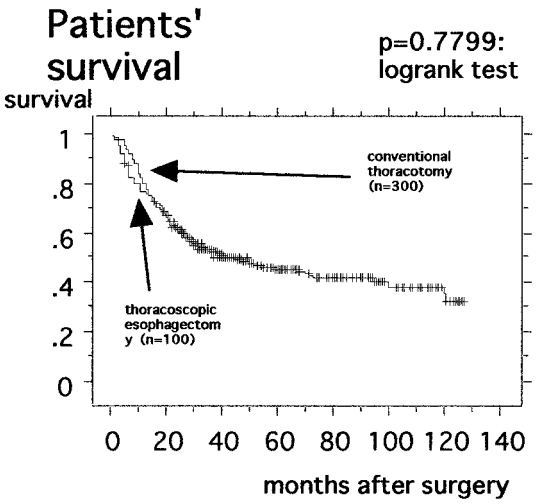

あるいは hand-assisted-laparoscopic surgery（HALS）を用いた腹部操作が多く行われ[8]，未解決の種々の問題点を現時点で克服している．腹部操作の問題点を挙げると，

開腹と同様の十分なリンパ節郭清が腹腔鏡でも保証されるか．

十分安全に操作を完遂できるか．

開腹に代わりうる利点がある．

の3点に集約され，前2点を解決すべく術式を確立せねばならない．再建臓器の血流あるいは循環を損なわぬことが，腹腔内操作，挙上のさいともに要請される．このためには胃あるいは右胃大網動静脈を直接把持しないこと，挙上のさい，無理な力をかけぬこと，引っかかりを防ぐことなどを実現する手技上の工夫が必要である．

B．手順の1例[9]

体位は仰臥位，開脚で，術者は脚の間にはいる．われわれは胸部操作との兼ね合いから胸腔との交通に気がねしなくてよいキルシュナー鋼線による腹壁つり上げ法を用いる．トロッカーの位置はUの字型に5本で，右季肋部より，鼠径ヘルニアの手術などで用いるスペーサーバルーン（Origin，腎臓型）を挿入し，小網を経由して盲嚢へ誘導し，胃の背側で膨らませる（**Fig. 11**）．これにより胃を苛めることなく，確実に大網血管を処理することができる．膵の頭側縁を行うには，バルーンの中にエンドレトラクトII（オートスーチャージャパン）をいれ，開排，屈曲して胃を翻転するのがよい（**Fig. 12**）．このようにして，左胃静脈，動脈，後胃動脈，短胃動静脈の残りを処理することができる．

Fig. 11　Lifing the stomach with a spacer balloon

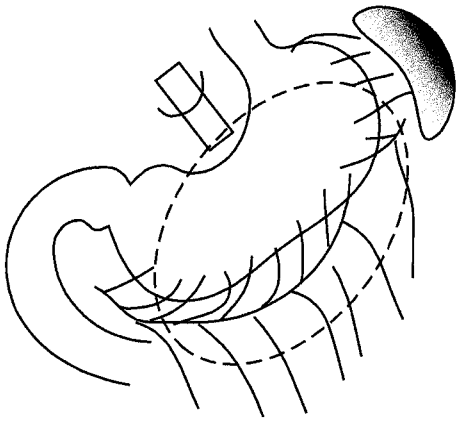

Fig. 12　Retracting the stomach with a web retractor inserted through the spacer balloon.

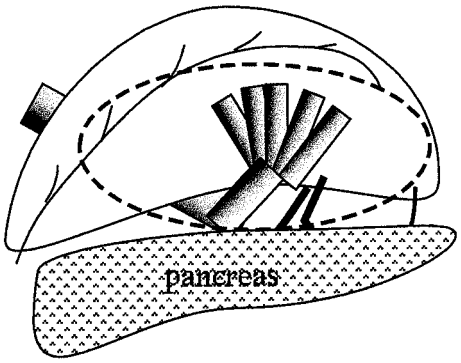

胃の切離と胃管の作成はすべて腹腔内で行う．食道・胃噴門小彎側と，作成した胃管先端を糸針にて連結して頸部側から引き出し，頸部食道と胃管とを吻合する．

考　察

体腔鏡は従来の開胸，開腹に比べ病巣に対する新規に登場したアプローチである．胸腔鏡の利点は縦隔最上部の視野のよいこと，欠点は手先の微妙さには劣ることであり，さらに気管の左側の視野展開は容易ではないが全般的に手術手技は洗練されたとは言い難い段階にある．しかし結果として予後にほぼ遜色のないことは現時点で胸腔鏡手術は癌の手術として成立するといえるであろう．

鏡視下手術が未成熟であるという観点にたてば，今

後はより手技の洗練，簡明化を行うことで，よりよい結果を目指しうると期待される．

一方，病巣に対する新しいアプローチ法としての利得を明らかにせねばならない．従来の開胸法で行う食道癌の手術は，術後の肺活量を恒久的に低下させることが明らかとなっている．胸腔鏡手術は術後肺活量の回復が良好である．さらに術後の疼痛も軽減される．

しかしながら，胸腔鏡のみでは解決をみなかった点も指摘しておく必要がある．術後１か月いないの肺活量は，従来の開胸法ほどではないが胸腔鏡手術においても低下が認められる．この問題について参考となる情報は本文に述べたように時期的に先行する胆嚢摘出術の分野から得られている．よって，開腹を腹腔鏡に替えることによって食道癌の術後として最も望まれる術後早期の肺機能の保全が可能と期待されるのである．腹部操作については今後胸腔鏡で行われたと同様の，従来法との比較検討がなされなければならない．開胸と開腹をともなう食道癌の手術術式では術創が大きいのは否定し難い．腹腔鏡手術が胸腔鏡手術と同時に行われることで，手術侵襲についての知見も深まると期待される．

胸腔鏡あるいは腹腔鏡による食道切除術の現状を手技を中心に概説した．これらの術式は今後の手術器具や，光学装置の発達とともになお改良されて行くと考えられる．

文　献

1）赤石　隆，標葉隆三郎，小栗　裕ほか：胸腔鏡下食道癌手術―胸腔鏡下食道切除術と開胸術式との比較―．JSES **1**：378―383, 1996
2）Bigler D, M φ ller J, Kamp-Jensen M et al：Effect of piroxicam in addition to continuous thoracic epidural bupivacaine and morphine on postoperative pain and lung function after thoracotomy. Acta Anaesthesiol Scand **36**：647―650, 1992
3）Welte M, Haimerl E, Groh J et al：Effect of interpleural morphine on postoperative pain and pulmonary function after thoracotomy. Br J Anaesth **69**：637―639, 1992
4）Deneuville M, Bisserier A, Regnard JF et al：Continuous intercostal analgesia with 0.5% bupivacaine after thoracotomy：A randomized study. Ann Thoarac Surg **55**：381―385, 1993
5）佐川純司，西平哲郎，森　昌造：高齢者の手術適応をどのように決めるか．消外　**17**：1551―1560, 1994
6）McMahon AJ, Russell IT, Ramsay G et al：Laparoscopic and minilaparotomy cholecystectomy：a randomized trial comparing postoperative pain and pulmonary function. Surgery **115**：533―539, 1994
7）Jagot P, Sauvanet A, Berthoux L et al：Laparoscopic mobilization of the stomach for oesophageal replacement. Br J Surg **83**：540―542, 1996
8）吉田達也，竹下公矢，井上晴洋ほか：食道癌手術において片手挿入腹腔鏡下手術により施行しえた胃管作成術の一例．JSES 3：311―316, 1998
9）赤石　隆，宮崎修吉，佐山淳造ほか：腹腔鏡下治療：各論（1）食道癌．臨消内科　**14**：169―173, 1999

Surgical Treatment for Esophageal Cancer by Means of Thoracoscopy or Laparoscopy

Takashi Akaishi
Department of Surgery, Akaishi Hospital

In the surgical treatment for the esophageal cancer, thoracoscopic mobilization of the esophagus has been indicated for patients who had the primary lesion invading the mucosal musclelayer or deeper but up to the adventitia. The patients who were presumed not to tolerate with one-lung ventilation during the period of the mediastinal portion of the surgery has been excluded. The lung was kept away from the surgical field, using“ thoracoweb ”maneuver, and four hands, the surgeon's two and the assistant's two, participated in the mediastinal procedure, facillitating meticulous lymphadenectomy. It made no difference of the patients' survival whether the thoracoscopy was adapted or not. The thoracoscopic esophagectomy marked a better recovery in the patients' vital capacity than the conventional thoracotomy did. Laparoscopic mobilization of the stomach came to be demanded because the decline of the vital capacity was still observed during the early postoperative period even by thoracoscopy. No standard procedures have been established, and many technical proposals have been tried out for practice. The author has proposed to use a spacer balloon which is placed in the omental sac and is inflated to lift the stomach. The balloon is utilized for retracting the stomach in a less invasive manner that avoides retracting the stomach directly.

Reprint requests：Takashi Akaishi　Akaishi Hospital
22-42 Hanadate-machi, Shiogama, 980-0023 JAPAN