日消外会誌　32（8）：2172～2176，1999年

卒後教育セミナー2

大腸癌に対する腹腔鏡下手術

自治医科大学消化器一般外科
小西　文雄　　永井　秀雄　　金澤暁太郎

腹腔鏡補助下結腸切除術は，一般的には，大腸内視鏡によって摘除できないような腺腫や早期癌に対して施行されている．しかし，結腸進行癌に対しても症例を選択して施行すれば通常の開腹手術と同じ範囲のリンパ節郭清を施行することができ，根治的な手術となりうると思われる．広範囲な癒着がなく，肥満体でなく，病変の部位が盲腸，盲腸に近い上行結腸，S状結腸中ほどの病変であること，などの条件がそろえば，腹腔鏡補助下手術で第2群，第3群までのリンパ節郭清が可能であり，根治的な手術となりうると考えられる．我々は，65例の大腸進行癌に対して本術式を施行した結果，適切に症例を選択して行えば，開腹手術と同様のリンパ節郭清が可能で，根治的な手術となると考えられた．しかし，欧米において port site recurrence の報告もあるので，今後の遠隔成績の結果を検討する必要がある．

Key words： colorectal carcinoma, laparoscopic-assited colectomy, lymphnode dissection

I．はじめに

腹腔鏡補助下大腸切除術（以下，本術式と略記）は欧米では約10年前から本邦では7年前から施行されるようになった[1]．本術式には，術創が小さく創痛が軽い，また，術後の歩行開始時期，排ガスの時期，退院の時期などを早い，また，美容的にも良好であるという利点がある．一方，問題点としては，適応が癌の進行度や病変部位によって限られてくる．止血操作その他の技術面での困難性があること，手技的な習熟に比較的長い期間を要する，手術時間が長，器材の費用がかかる，などがあげられる．このような理由のため，本術式は腹腔鏡的胆嚢胆嚢摘除のように一般的に普及した手術とは言い難い．

我々は，現在までに34例の早期大腸癌と65例の進行大腸癌に対して本術式を施行してきた（**Table 1**）．この経験に基づいてこの術式に適する患者の条件などのような大腸癌が本術式の適応となるかについて述べる．

II．適　　応

1．大腸早期癌

内視鏡的に摘除することができない大きさの腺腫やm癌，内視鏡的摘除のみでは不十分な治療となるsm癌，などが腹腔鏡補助下結腸切除術の適応となる[2]．内視鏡的摘除がなされ，病理組織学的に深達度がsmであり，sm浸潤度が500～1,000ミクロン以上，リンパ管侵襲陽性，組織型が中分化―低分化―粘液癌，また，先進部の組織型が低分化であった場合には，リンパ節転移の高危険群と考えられるので，腸管切除とリンパ節郭清の適応となる．このような症例は，腹腔鏡下大腸切除術の適応となる．

我々の経験では，上記のような内視鏡的摘除標本の病理組織学的所見によって腸管切除の適応なったsm癌では，リンパ節転移の頻度は10～15%であり，転移リンパ節は例外的な症例を除いて第1群に限局していたので，このような症例に対するリンパ節郭清の範囲はD1+αで十分であろうと考えている．

Table 1　Histological diagnosis of the 109 cases which underwent laparoscopic-assisted colectomy

Leiomyoma		1	
Crohn 's disease		1	
Adenoma		8	
Carcinoma		99	
m	9(1)		Early　34
sm	25(1)		
mp	17(2)		Advanced　65
ss	36(3)		
se, si	12(2)		

＊第34回・消化器外科領域における内視鏡下手術
＜1999年5月25日受理＞別刷請求先：小西　文雄
〒329-0498　栃木県河内郡南河内町薬師寺3311―1
自治医科大学消化器一般外科

2．大腸進行癌

大腸進行癌に本術式が適応となるか否かに関しては論争の多いところであるが，我々は症例を的確に選択すれば開腹手術と同様の十分な範囲のリンパ節郭清を施行しえて根治性のある手術を施行することができると考えている[3]．

（1）病変部位とリンパ節郭清の難易度

広範囲な癒着が予想されるような開腹手術の既往がないこと，肥満体でなく腸間膜の脂肪が少ないことが予測されること，などの適応条件について検討することが必要である．また，病変の部位も本術式の適応条件としてかかわってくる．盲腸，盲腸に近い上行結腸，S状結腸中ほどの病変であれば第３群までのリンパ節郭清の手術操作は比較的容易であるが，一方，横行結腸癌では，中結腸動脈根部へのアプローチは手技的に困難である．

（2）port site recurrence の問題

トローカー挿入部や小開腹創における癌の再発が問題となっている．その頻度は0～2.4％と報告されている[4)5)]．一方，通常の開腹手術における腹壁創部へのimplantation による再発の頻度についての報告では，Hughes（1983）は1％（16/1,603），最近の Reilly（1996）の報告では，1.1％（11/17）という結果であり，腹腔鏡補助下手術における頻度とさほどかわりはないようである．腹腔鏡補助下手術における port-site implantation の発生原因はいまだ不明であるが，術中操作中にtumor を鉗子でつかんだり術中に腸管が開放されたなどの手術中の不適切な手術操作が原因していることも考え得るであろう．著者らは，いまだ port site recurrence は経験していない．

Ⅲ．手術手技

1．S状結腸切除（D3郭清）

（1）手術室のセッティング，体位

術者と助手の位置は右側結腸切除の場合とちょうど反対となり，術者が患者の右側に，第１助手が患者の左側に立つ．double stapling 法による吻合を施行する場合には砕石位とする．腹腔内の視野を良好とするために，20～30度の頭低位として約10度右下斜め下とする．このような体位をとることによって小腸を上腹部に移動させて下腸間膜動脈根部付近を同定することが可能となる（**Fig. 1**）．

（2）トローカー挿入部位

トローカー挿入部位は **Fig. 2**に示すとおりである．右下腹部の port は，腹腔内で double stapling 法で吻合する際には15mm のトローカーを使用するか，途中で16mm の port に拡張することになる．

Fig. 1　Setting of the operating room and the position of the patient.

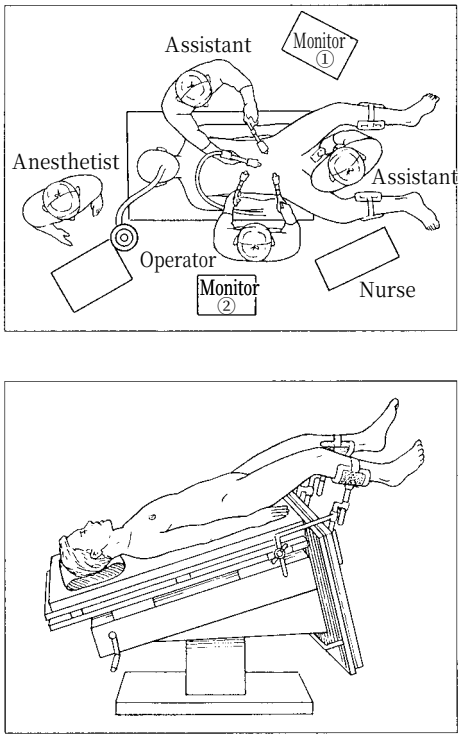

（3）手術手技

術者の左手で腹腔鏡用の腸鉗子を操作してS状結腸を把持し，右手で腹腔鏡用のせん刀を操作して，S状結腸から下行結腸の外側の腹膜（white line）を切開する．この切開創を上下にのばして，S状結腸間膜を下行結腸を後腹膜から剥離し，左の卵巣あるいは精巣血管また，左の尿管を同定する．S状結腸間膜を術者の左手で把持した腹腔鏡用腸鉗子にて把持して腹側に牽引し，S状結腸間膜右側からアプローチして大動脈前面の腹膜をせん刀にて切開する．下腸間膜動脈根部周辺の脂肪組織を超音波切開凝固装置にて切離する．この操作によって下腸間膜動脈周囲の大動脈壁が露出された形となる．下腸間膜動脈にクリップをかけて同動脈を切離する．さらに，下腸間膜動脈切離部より左外側に向かって腸間膜を切離し，左結腸動脈と下腸間膜静脈をクリップにて処理して切離する．

通常肛門側切離線は直線S状結腸部付近となる．この吻合予定部において mesorectum を切離して固有

Fig. 2　Port sites in sigmoidectomy（a）and right hemicolectomy（b）.

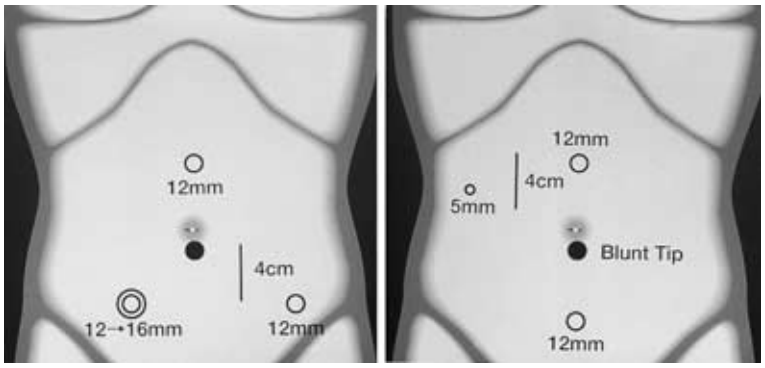

筋層を露出するのであるが，mesorectum の切離においては超音波切開凝固装置が有用である．左下腹部の port から腹腔鏡用の60mm の linear stapler を挿入する．切離予定部を linear stapler によって挟み込む．縫合器を閉じて fire する．左下腹部に約4cm の皮切をおいて transrectal に開腹し，開腹創をリングドレープで保護した後，肛門側が切離された S 状結腸を腹腔外に引き出し，腫瘍から約10cm 口側に離し切離する．口側断端に circular stapler のアンビルを挿入して purse string suture を締める．口側断端を腹腔内に還納した後，小開腹創を縫合閉鎖して再び気腹を行う．肛門から挿入された本体の center rod とアンビル把持鉗子によって把持されたアンビル側の center rod とを結合させる（**Fig. 3**）．吻合器を締めて夾雑物がないことを確認した後 fire する．吻合後結腸間膜と右後腹膜の切離縁を閉鎖するが，閉鎖に際してはクリップが便利である．

2．右側結腸切除

（1）体位，セッティング

体位は背臥位で施行する．両上肢は開かずに体幹につけた位置とし，術中操作の妨げにならないようにする．術者は患者の左側に，助手は右側に立つ．第 2 助手は患者の左側で術者の左となりに立つ．介助看護婦は患者の右側に位置する．

（2）トローカーの位置

スコープ用のトローカーは臍直下に小切開法によって挿入する．さらに10mm～12mm の port を下腹部および上腹部の正中付近に，そのほか5mm あるいは10～12mm の port を 1 本右側腹部に挿入する（**Fig. 2**）．

3．右側結腸進行癌に対する手術操作

腹腔鏡手術において腸管を把持するために我々は腹

Fig. 3　D3 lymphnode dissection in right hemicolectomy.

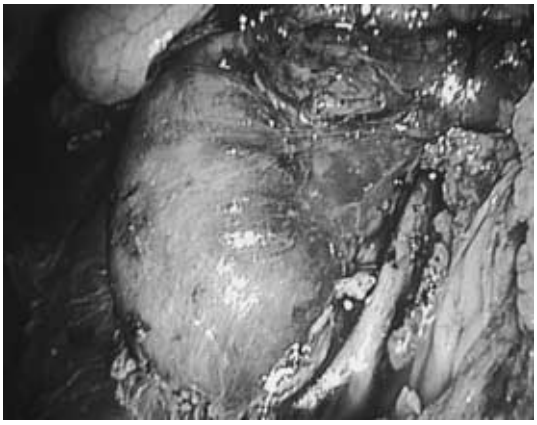

腔鏡用の腸鉗子（Endo-Bowel：を用いている．術者は，腸管把持鉗子を左手に持ち，剪刀を右手に持って操作する．助手は，右側腹部のポートから組織把持鉗子を用いて counter traction を行って術者を補助する．

頭低位で左下斜めの体位で，盲腸から上行結腸の視野をとり，この部分の右側結腸の外側の腹膜を切離して結腸を後腹膜から剥離して行く．この剥離操作を，盲腸を回り込んで回腸末端部にまですすめ，回盲部を後腹膜から遊離する．この際，終末回腸を尾側に固定している後腹膜を切開しておかないと，小切開を置いて右側結腸を創外に脱転させる際に十分腸管を引き出すことが出来ない．腸管の把持に際しては，腫瘍部を把持しないように注意する．

ついで，上行結腸外側の腹膜を肝彎曲部付近まで切離して，上行結腸を後腹膜から剥離する．この際，右尿管を確認する．また，肝彎曲部から横行結腸にかけ

Fig. 4　Double stapling anastmosis.

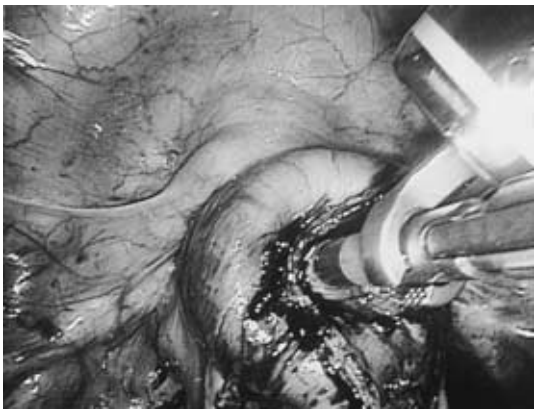

ての大網を超音波切開凝固装置を用いて切離する．肝彎曲部附近では十二指腸の下行脚から水平脚と膵頭部の前面が露出するところまで右側結腸を剥離する．肝彎曲部の操作においては，水平かやや頭高位で左下斜めの体位がよい．

後腹膜を十分広く露出することが後に回結腸動脈，右結腸動脈根部の郭清を行う上に必要である．右側結腸から回腸末端部を後腹膜から剥離した後，後腹膜に男性では精巣血管，女性では卵巣血管が，また，右の尿管が露出される．

右側結腸を後腹膜から遊離した後，剥離された右側結腸を再びもとの位置に戻し，回盲部付近の腸間膜を腸管把持鉗子によって外側下方に牽引することによって，回結腸血管の走行を腸間膜における線状の高まりとして確認する．回結腸動脈の根部を推定して，回結腸動脈の根部より末梢側において上腸間膜動静脈の本幹にそって腸間膜の腹膜を切開して腸間膜の脂肪組織を切離して上腸間膜静脈を露山する．この剥離操作を回結腸動静脈根部に向かって進める．この剥離操作は主に腹腔鏡用剪刀を用いて施行するが，必要に応じて超音波切開凝固装置を使用する．回結腸動静脈根部およびそれより中枢側の上腸間膜静脈本幹を露出し，根部付近の脂肪組織を切除側につけることによって回結腸動静脈根部の郭清を施行する（**Fig. 4**）．盲腸あるいは盲腸附近の上行結腸に病変が位置する場合の第３群までのリンパ節の郭清は，回結腸動静脈根部のリンパ節を郭清することによって施行される．

右上腹部に約4cm の小開腹を行って，リングドレープを用いて創を保護離した後，遊離された右側結腸を腹壁外に出す．剥離された右側結腸は頭側には十分可動性があるが，尾側に向かっての可動性は制限されているので，小開腹創の位置を臍より十分上方におくようにする．病変から10cm 以上はなして病変部腸管を切除し，手縫いあるいは functional end to anastmosis にて吻合を施行する．小開腹創をよく消毒してから後縫合閉鎖する．再び気腹を行って吻合部を同定し，腸間膜欠損部の残りを腹腔内にてクリップを用いて閉鎖し，右上腹部のトローカー刺入部よりペンローズドレーンをおいて手術を終了する．

Table 2　Post operative complications

71 y.o.	Male	Sigmoid	Perforation of the colon
65 y.o.	Male	Ascending	Pancreatic fistula
65 y.o.	Male	Transverse	Small bowel obstruction
81 y.o.	Male	Sigmoid	Bleeding, Perforation
44 y.o.	Female	Transverse	Small bowel obstruction
65 y.o.	Male	Sigmoid	Leakage
63 y.o.	Male	Rectum	Small bowel obstruction

Ⅳ．合併症，遠隔成績―我々の経験

我々は，現在まで，99例の大腸癌に対して腹腔鏡補助下大腸切除術を施行した．早期癌34例，進行癌65例であった．開腹移行例は９例であり，術後合併症は**Table 2**に示すとおりである．電気凝固による腸管損傷，膵表面からの出血とその止血操作による膵瘻，腸間膜閉鎖不十分で内ヘルニアによるイレウス，その他であった．このような合併症の経験を反省し，今後の症例における合併症予防のための方策を行い，合併症の頻度を低下させるように努力する必要があることは云うまでもないことである．

平均追跡期間は２年であるが，現在までのところ，再発例は１例のみであり，その症例は腹膜再発を認めたが，port site recurrence は認められなかった．

腹腔鏡補助下大腸切除は，低侵襲性で術後の創痛が軽く術後回復が早いなどの利点がある．本術式の早期大腸癌に対する適応はほぼ確立したものと考えられる．進行大腸癌に対する本術式の適応はいまだ明らかではないが，我々の結果から考えると，症例を選んで施行すれば，進行大腸癌に対しても本術式は開腹手術と同様に根治的になると考えられる．

文　献

1）Jacobs M, Verdeja JC, Goldstein HS：Minimally invasive colon resection（laparoscopic colectomy）Surg Laparosc Endosc **1**：144―150, 1991
2）渡辺昌彦, 大上正裕, 寺本龍生ほか：早期大腸癌に

対する低侵襲手術の適応．日消外会誌 **26**：2548—2551, 1993
3) Konishi F, Okada M, Nagai H et al：Laparoscocpic-assisted colectomy with lymph-node dissection for invasive carcinoma of the colon. Surg Today (Jpn J Surg) **26**：882—889, 1996
4) Cirocco WC, Shwartzman A, Golub RW：Abdominal wall recurrence after laparoscopic colectomy for colon cancer. Surgery **116**：842—846, 1994
5) Wexner SD, Cohen SM：Port site metastasis after laparoscopic colorectal surgery for cures of malignancy. Br J Surg **82**：295—298, 1995

Laparoscopic Colectomy for Colorectal Carcinomas

Fumio Konishi, Hideo Nagai and Kyotaro Kanazawa
Department of Surgery, Jichi Medical School

Laparoscopic assisted colectomy is considered to be less invasive, and patients have less pain and fast postoperative recovery. This operation is usually indicated for large sessile adenomas or for early invasive carcinomas, which are not suitable for colonoscopic removal. The indication of this procedure for more advanced colorectal carcinomas is controvertial. However, according to our experience of more than 100 cases, laparoscopic assisted colectomy is thought to be as curative as open colectomy provided the patients are properly selected. D3 lymphnode dissection for advanced colorectal carcinomas in the right colon or in the sigmoid colon is technically feasible under laparosocpic procedure, provided there are no significant obesity or wide spread adhesion due to the previous abdominal surgeries. There are reports on“ port site recurrences ”, and the results of the long-term follow up should be analyzed. In this review, the methods of laparoscopic-assited right colectomy and sigmoidectomy are also presented.

Reprint requests：Fumio Konishi　Department of Surgery, Jichi Medical School
311-1 Yakushiji, Minamikawachi-cho, Kawachi-gun, Tochigi, 329-0498 JAPAN