日消外会誌　32（8）：2177～2181，1999年

**卒後教育セミナー3**

# 胆嚢総胆管結石に対する腹腔鏡下手術の手技と成績

大分医科大学第1外科
北　野　正　剛　　板　東　登志雄

いまや腹腔鏡下胆嚢摘出術は胆嚢摘出術の標準術式となった．しかし腹腔鏡による視野は開腹術の視野に比べて制限があり，また2次元のモニター下での鉗子操作には熟練を要するため，胆管損傷の危険性が常時内在しているといえる．胆管損傷を回避する手技の要点は，十分な術野の展開と解剖の把握，胆嚢寄りでの慎重な剥離操作にある．自験例の検討では，腹腔鏡下胆嚢摘出術268例中，術中偶発症による開腹術への移行は1例（0.4%）で，肝硬変合併例での肝床部出血が原因であった．合併症のため術後開腹術を要したのは1例（0.4%）で，高度炎症により細い総胆管が胆嚢頸部背側に強固に癒着し，胆嚢管とともに一塊となっていた症例での胆管損傷であった．総胆管結石症に対しては，主として腹腔鏡下総胆管切開，Cチューブドレナージを選択し，同法を施行した34例では術後平均9.7日で退院できており，腹腔鏡下手術における早期退院，早期社会復帰の利点を損なわない良好な治療成績が得られている．

**Key words：** cholelithiasis, laparoscopic cholecystectomy, bile duct injury

## はじめに

わが国に腹腔鏡下胆嚢摘出術が導入されて[1]，はや10年近くが経過し，手技も安定し，胆嚢摘出術の標準術式として広く施行されるようになった．当初は手術機器の未発達や手技上の問題点から，胆嚢炎による高度癒着症例，肝硬変合併例などは適応外としている施設がほとんどであったが，現在では全身麻酔が可能で胆嚢摘出術が必要な症例には，まず試みるべき方法であるとされるようになった．さらに腹腔鏡下手術手技への習熟ならびに機器の進歩により総胆管結石に対しても腹腔鏡下手術が応用されるようになってきた．本稿では著者らの施設における胆嚢胆管結石に対する腹腔鏡下手術の手技と成績を示し，さらにその治療適応，治療法の選択について述べたい．

## 自験例の概要と成績

大分医科大学第1外科で経験した胆嚢疾患に対する胆嚢摘出術は276例（1993年5月～1998年10月）で，術式の内訳は腹腔鏡下胆嚢摘出術が268例，開腹胆嚢摘出術が8例であった．手術手技に起因する合併症により開腹術へ移行した症例は腹腔鏡下胆嚢摘出術268例中2例（0.7%）で，1例はChild Cの肝硬変症を伴う高度癒着症例で胆嚢床からの出血のために，残る1例は高度炎症により胆嚢後面に強固に癒着した総胆管の胆道損傷のためであった．その他の症例では術中，術後ともに重篤な合併症は経験していない．また，同時期に経験した総胆管結石症は50例で，これに対する術式の内訳は**Table 1**のごとくで，術式としては腹腔鏡下総胆管切開術ならびにCチューブドレナージを34例と最も多くの症例に行った．本法の手術時間は平均175分，Cチューブは術後，平均6日で抜去しており，術後は平均9.7日で退院できている．従来のTチューブ法では抜去までに術後3, 4週間は必要であるのに対して，本法では腹腔鏡下胆嚢摘出術とほぼ同等の早期退院，早期社会復帰が可能であった．多数の結石が存在した2例で遺残結石を認めたが，術後のCチューブ補助下の内視鏡的切石術にて容易に切石されている．一方，開腹下の総胆管切石術を行ったのは6例で，その理由としては肝切除術々後や胃癌に対して肝十二指腸間膜内のリンパ郭清が施行されていた症例など高度の癒着が予想された症例，また胆管内に嵌頓した結石があり術中完全切石が困難であった症例などであった．

## 胆嚢胆管結石に対する腹腔鏡下手術手技

まず手技上の要点，注意点について述べる．

1. 機器の配置と術者・助手の位置

＊第34回・消化器外科領域における内視鏡下手術
＜1999年5月25日受理＞別刷請求先：北野　正剛
〒879-5593　大分県大分郡挾間町医大ケ丘1―1　大分医科大学第1外科

**Table 1**　Treatment of cholelithiasis in our institution(May 1993 ― Oct. 1998)

| | |
|---|---|
| CBD stone 50 cases | |
| ・Laparoscopic choledochotomy ＋ C-tube placement | 34 cases |
| ＋ T-tube placement | 3 cases |
| ・Transcystic CBD exploration ＋ C-tube placement | 2 cases |
| ・Laparoscopic cholecystectomy ＋ EST, EPBD | 5 cases |
| ・Open choledochotomy ＋ C-tube placement | 4 cases |
| ＋ T-tube placement | 2 cases |
| GB stone 276 cases | |
| ・Laparoscopic cholecystectomy | 268 cases |
| ・Open cholecystectomy | 8 cases |

術者と腹腔鏡を操作する第2助手が患者の左側に，第1助手とナースが右側に立つ．術者の正面に腹腔鏡，術野，モニターが一直線に並ぶようにすると術野内での鉗子操作のオリエンテーションがつきやすい．ヨーロッパの一部では患者の両下肢の間に術者が立ち，術者は左手に腹腔鏡を把持し，目的とする術野を得ながら，右手に持った鉗子1本のみで剥離を進める方法もあるが，わが国では前者の方法が一般的であり，かつ将来の応用手技のため術者が両手にそれぞれ鉗子を持って操作を進めるのがよい．

2．各種器具の操作

1）トロッカーの挿入部位

臍輪下部に1～2cmの切開をおき，腹膜まで切開して先端が鈍のトロッカーを挿入し炭酸ガスを注入する．腹腔鏡観察下に上腹部に他の3本のトロッカーを挿入するが，この際，術野に向かってトロッカーを挿入することにより，不必要な力が鉗子にかかわらず，後の鉗子操作が容易となる．

2）腹腔鏡

斜視型腹腔鏡の使用を勧めたい．操作に慣れが必要であるが，術野をさまざまな角度から正面視できる利点がある．

3）鉗子類

術者が2本の鉗子を操作するが，著者らは手術手技の基本である組織の把持(grasping)，鋭的剥離，電気凝固(cutting)，鈍的剥離(parting)が1本の鉗子でできるGCP鉗子を開発し手技の簡素化を図っている[2]．

4）腹壁吊り上げ法

気腹の代わりに鋼線などを用いて腹壁を吊り上げることにより視野を確保する方法である[3]．呼吸循環系への負担が少なく，また気密性が要求されないため通常の手術用鉗子類が使える利点があり，心肺機能の低下した高齢者や高度癒着症例などに適している．

3．胆嚢摘出の手技

1）胆嚢管の剥離と切離

術者の左手の鉗子で胆嚢頸部を把持し，手前および左右に牽引しながらCalot三角を展開した後，胆嚢管前面の胆嚢頸部から胆嚢管への移行部の漿膜を先細の鉗子で掴み，電気凝固で剥離を進める．胆嚢頸部の後面を肝表面近くまで電気凝固にて少しずつ剥離を進めると，胆嚢管がもち上がり三管合流部周辺の解剖のオリエンテーションがつきやすい．胆嚢管から胆嚢床部まで十分にCalot三角を剥離したなら，ダブルクリッピングの後に胆嚢管を切離する．2, 3mm径以下の小結石を有する症例では，胆嚢管内に遺残を生じる可能性があるので，その際には胆嚢管に小切開を加えメリーランド鉗子などで総胆管より小切開部に向けてmilkingを行い，小結石の排除を行う．胆嚢管が肥厚しクリップでは閉鎖が不十分な場合は，絹糸などで結紮する必要があるので体外結紮法を是非習得しておくべきである[4]．

2）術中胆道造影

胆嚢管へのチューブ挿入のコツは胆嚢管の走行方向にチューブを把持することである．総胆管からあまり離れた部位に切開をおくとハイスター弁のために挿入が難しくなる．癒着のない症例で挿入法を体得しておかないと，癒着症例で必要となった場合に困ることになる．手技習得の後は術前DICにて胆嚢が描出されない症例などで適宜施行する方針が一般的となっている．

3）胆嚢動脈の処理

我々は極端に太い胆嚢動脈以外はほとんどの症例で胆嚢動脈を胆嚢寄りで剥離し，GCP鉗子で胆嚢動脈の分枝をしっかり掴み電気凝固させ切離している．これ

**Fig. 1**　2 types of misunderstanding of the cystic duct




**Table 2**　Patient selecion criteria of laparoscopic treatment of CBD stones

- Multiple large stones
  ⇒ Choledochotomy and C-tube placement
- Dilated cystic duct and a few small stones
  ⇒ Transcystic CBD exploration
- Non-dilated cystic duct and Common bile duct
  ⇒ Lap. C ＋ Endoscopic removal(EST, EPBD)

により術中，術後の出血を経験したことはない．

4）肝床部よりの剥離

胆嚢漿膜を剥離した層を肝床部へと連続させて剥離を進める．肝床部からの出血は丁寧に電気凝固止血し，必要であればアルゴンプラズマ凝固，フィブリン糊などを使用する．

5）胆嚢の取り出し

胆嚢壁に炎症があったり，結石が大きい場合は体外に引き出した胆嚢頸部を切開し胆汁を吸引した後，ペアン鉗子などで胆嚢内の結石を破砕すると取り出しやすい．臍下部の切開創は比較的大きいので，腹腔鏡を他のポートに移してここから切除胆嚢を取り出すほうが容易である．

6）洗浄および落下結石の回収

少量でも出血あるいは胆汁が漏れたときには洗浄水が透明になるまで洗浄する．胆嚢が一部損傷し胆汁が漏れだした場合，ガーゼをその背側に置いておくと胆汁の吸引や結石の回収が容易である．また，明らかに結石がいくつも落下した場合は吸引法で回収するのが良い．

7）ドレーンの留置

予め上腹部正中のトロッカーの先端を右側腹部トロッカーから挿入した助手の鉗子に近づけておき，上腹部正中のトロッカーよりペンローズドレーンを挿入する．助手は受け渡されたドレーンをトロッカーごと体外に引き出す．

**Fig. 2**　Transcystic bile drainage following laparoscopic CBD exploration

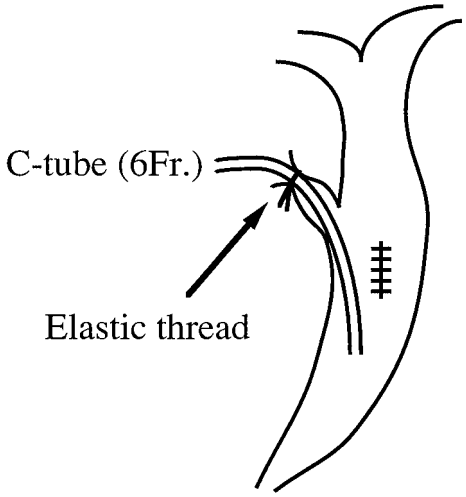


**Table 3**　Selection criteria of postoperative bile drainage following laparoscopic CBD exploration

- T-tube drainage
  postoperative stone removal in cases of suspected residual CBD stones
  long postoperative hospital stay
- C-tube drainage
  easy placement and early removal
  not only for postoperative bile drainage but also for the management of residual stones

4．総胆管離断を避けるための手技

胆管離断は，全く癒着がなく総胆管が容易に持ち上がりこれを胆嚢管と誤認する場合（**Fig. 1A**）と胆嚢背側と胆管が癒着しており胆嚢管が短い場合に胆管を胆嚢管と誤認する場合（**Fig. 1B**）に発生している．胆嚢背側を十分剥離して胆嚢壁のみであることを確認するまで胆嚢管を切断しないことが肝要である．

5．総胆管結石に対する手術手技

腹腔鏡下手術の登場により種々の低侵襲治療が選択されるようになった（**Table 2**）．

1）経胆嚢管的アプローチ

小結石が1～2個の場合は，バルーンなどを用いて胆嚢管を拡張し，細径胆道鏡下にバスケット鉗子などを用いて結石を除去する．

2）総胆管切開

直径7mm以上で複数個の結石があれば総胆管切開が必要となる．切開部より胆道鏡を挿入しバスケット鉗子で結石を除去する．遺残結石が疑われる場合には，術後に結石を除去するルートを得るためにTチューブを挿入するが，遺残結石がないと判断した場合はCチューブ法(**Fig. 2**)を選択すべきである[5)6)]（**Table 3**）．弾性糸を使用しているので術後抜去時に胆嚢管が自動的に結紮され，腹腔鏡下胆嚢摘出術と同様に短期間で退院，社会復帰が可能である．

## 考　察

腹腔鏡下胆嚢摘出術は本邦では1990年に開始され，日本内視鏡外科学会のアンケート調査報告によると1997年末までに92,000例あまりに施行されている[7)]．また1997年の日本胆道学会のアンケート調査報告によれば，胆嚢摘出術の72.4%が腹腔鏡下に施行され，腹腔鏡下胆嚢摘出術は消化器外科医にとっては必須の手技となったと言えよう[8)]．また総胆管結石症に対しても種々の手術手技が開発され，徐々に症例の蓄積がなされている．当教室で第1選択としている腹腔鏡下総胆管切開，Cチューブドレナージの特徴，利点としては，結石のサイズ，存在部位にかかわらずさまざまな結石に対して対処が可能で，十二指腸乳頭機能を温存しつつ，1期的に治療が完遂できる利点がある．またCチューブドレナージはTチューブ法に比べ手技が簡便で，術後早期に抜去することが可能である．万一，術後遺残結石が生じた場合にも，Cチューブを通じての洗浄排石，内視鏡的切石術の補助などが可能であり，Cチューブを留置すること自体，特にデメリットとなることはなく，以上のような多数のメリットを有する手技といえる．

以上，紹介したように胆石症に対しては腹腔鏡下手術が第1選択となっており，消化器外科医にとっては必須の手術手技である．ただ開腹術ではあまり経験されない胆管損傷がやや多いのは否めない事実であるので，胆嚢胆管結石に対する腹腔鏡下手術を新たに始める施設ではより慎重に手技の習得に努める必要があると思われる．

## 文　献


1）山川達郎，酒井　滋，石川泰郎ほか：腹腔鏡下胆嚢摘出術の手技．臨外　**45**：1255―1259, 1990

2）Kitano S, Iso Y, Moriyama M et al：A newly-designed single dissector useful for laparoscopic cholecystectomy. Surg Endosc **6**：144―146, 1992

3）Kitano S, Tomikawa M, Iso Y et al：A safe and simple method to maintain a clear field of vision during laparoscopic cholecystectomy. Surg Endosc **6**：197―198, 1992

4）Kitano S, Moriyama M, Sugimachi K：A simple and rapid technique suture ligation during laparoscopic cholecystectomy. Surg Laparosc Endosc **2**：321―322, 1992

5）Kitano S, Bandoh T, Yoshida T et al：Transcystic C-tube drainage following laparoscopic common bile duct exploration. Surg Technol Int **3**：181―186, 1995

6）Kitano S, Bandoh T, Yoshida T et al：Laparoscopic C-tube drainage via cystic duct following common bile duct exploration. J Hepato biliary Pancrea Surg **2**：146―149, 1995

7）日本内視鏡外科学会学術委員会編：内視鏡外科手術に関するアンケート調査―第4回集計結果報告―．日鏡外会誌　**3**：510―583, 1998

8）日本胆道学会胆石調査プロジェクト編：1997年度胆石全国調査報告．胆道　**12**：276―293, 1998

## Laparoscopic Surgery for Cholelithiasis

Seigo Kitano and Toshio Bandoh
Department of Surgery 1, Oita Medical University

Laparoscopic cholecystectomy (LC) has been recognized as the standard procedure of choice of cholelithiasis. Because of the limited operative field of vision and the technical diffieculty to manipulate the long forceps, bile duct injury during LC may occur more frequently than open cholecystectomy. For prevention of this complication, good orientation of the bile duct anatomy and to try careful dissection of Calot's triangle are essencial. Since 1993, 268 LCs have been carried out in our institution. Convertion to open surgery due to the peroperative complications was noted in 2 of the patients (0.7%); a bleeding from the cirrhotic liver bed and a CBD injury. In 34 cases of CBD exploration, we have applied the transcystic bile drainage (C-tube drainage), instead of T-tube drainage. C-tube is used not only for postoperative bile drainage but also for the diagnosis and management of possible remnant stones. With this drainage, hospital stay is greatly shortened and pain is minimum.

**Reprint requests**: Seigo Kitano Department of Surgery 1, Oita Medical University
1-1 Idaigaoka, Hasama-machi, Oita, 879-5593 JAPAN