日消外会誌　32（8）：2182～2186，1999年

**卒後教育セミナー4**

# 消化器外科領域における内視鏡下手術
## ―問題点とその将来―

帝京大学医学部付属溝口病院外科
山　川　　達　郎

腹腔鏡下手術に必要な新しい器具と手技の開発を紹介するとともに，その問題点について言及した．腹腔鏡下手術を癌症例に適応することに関しては，あらゆる角度から検討がなされてきたが，実験的には，使用される動物，腫瘍細胞などの特殊性から決定的な結論は得られていないのが現状である．また臨床的な研究も，腫瘍の stage，生物学的特性なども報告により異なり，分析が困難であるのが現状であり，長期予後を論ずるには，あまりにも時期尚早の感がある．

しかし手術侵襲の面から否定する問題が見当たらないのであれば，残る大きな問題は適応と手術手技に纏わる問題のみである．腹腔鏡下手術は内視鏡的粘膜切除術と拡大手術の中間的手術と位置づけ，これで十分に根治が期待できる症例に適応を絞るとともに，また一方で外科医は腹腔鏡下腫瘍外科手術の基本手技に習熟する必要がある．

**Key words：** port site recurrence, endoscopic surgery, complications of endoscopic surgery

### 1．はじめに

腹腔鏡下胆嚢摘出術は術後疼痛が少なく，患者は早期離床，早期社会復帰が可能であるなどの利点から胆嚢摘出術の第1選択手技として定着した．そしてその手技は，今や機器の改良・開発と相まって，総胆管結石に対する総胆管切開兼 T-tube drainage[1)2)]をはじめとする各種の良性・悪性疾患の手術に応用されて，良好な成績が報告されている（**Table 1**）．今回は消化器外科領域における内視鏡下手術の最近の進歩とその問題点，ことに腹腔鏡下手術を癌症例に応用することの問題点と将来について言及した．

### 2．腹腔鏡下手術器具の最近の進歩

Endo-GIA（linear cutter）や自動吻合器に加え，最近の超音波吸引装置（ultrasonic aspirator）[3)]，あるいは超音波凝固切開装置（ultrasonic coagulation shears）[4)5)]の開発は，さらに精巧な advanced surgery を可能とした．

1）超音波吸引装置（Olympus Optical Co.）

的確に血管や神経を温存して軟部組織を破壊・吸引する本来の超音波吸引装置としての機能に加え，本機は電気メスならびに洗浄吸引装置を併せ持つので，止血，切開なども器具を変換することなく可能である（**Fig. 1**）．癌の手術において，血管周囲のリンパ節郭清をより容易なものとした．

2）超音波凝固切開装置（Johnson & Johnson Medical Co., Auto-Suture Japan, Olympus Optical Co.,）

超音波振動による組織の低温での凝固と切開を可能とした本機は，優れた止血能を有する．切離にはやや時間を要するが，大網などは止血操作を行うことなく切離可能であるので，止血操作が簡便化された分，手術時間は著明に短縮された（**Fig. 2**）．腹腔鏡下手術にはなくてはならない器具の一つである．

### 3．腹腔鏡下手術手技の最近の進歩

腹腔鏡下手術の問題点は，2次元の視野の中で，大きな臓器を取り扱うためには余りにも不適切な触知感覚が得られない細長い鉗子類を用いて行う手術であるがためにおきる外科医のハンディキャップ（**Table 2**）をいかに克服し，安全で的確な手術を行うかということである．この問題点を著しく改善したのが腹腔鏡補助下手術（laparoscopically assisted surgery）[6)]と Hand assisted laparoscopic surgery[7)8)]の手技の開発である．

---

＊第34回・消化器外科領域における内視鏡下手術
＜1999年5月25日受理＞別刷請求先：山川　達郎
〒213-8507　川崎市高津区溝口3―8―3　帝京大学医学部付属溝口病院外科

**Table 1** Main endoscopic surgeries currently practiced in the field of gastroenterological surgery

| |
|---|
| Esophagus ; |
| esophagectomy |
| Fundoplication(Cardiopexy) for Hiatal Hernia |
| Stomach and Duodenum ; |
| Partial gastrectomy ; Lesion lifting method, Partial gastrectomy(Proximal or Distal) |
| Intra-gastric surgery |
| Omentopexy for perforated peptic ulcer |
| Vagotomy ; truncal, selective |
| Small bowel and Large bowel ; |
| Partial resection |
| Anterior resection of the rectum |
| Right or Left hemicolectomy |
| Total colectomy |
| Appendectomy |
| Colostomy |
| Adhesiolysis |
| Biliary tract ; |
| Cholecystectomy |
| Common bile duct exploration(transcystic or via choledochotomy) |
| Liver ; |
| Fenestration(Deroofing) of the liver cyst |
| Partial hepatectomy |
| Lateral segmentectomy |
| Microwave coagulation therapy |
| Abdominal wall ; |
| Hernia repair(transabdominal or preperitoneal approach) |
| Others ; |

1）腹腔鏡補助下手術

大腸癌に対する手術などで，腹腔鏡下に腸管の授動をできるところまで行った後，切除や吻合を体外で行う，いわゆる開腹術と腹腔鏡下手術の折衷手術である．触知感覚の欠如といった外科医のハンディキャップをカバーして，内視鏡下手術の適応拡大をもたらした．

2）Hand assisted laparoscopic surgery

これは手指を腹腔内に挿入して腹腔鏡下手術を行うものである．これも1つの折衷手術ではあるが，気腹下に臓器を体外に脱転することなく体内で操作する．この手技の開発は，臓器の安全かつ愛護的取り扱いを可能としたばかりでなく，リンパ節転移の有無の確認あるいは出血やアクシデントに対する処置を著しく容易とした(**Fig. 3,4**)．今後，内視鏡下手術が癌の手術に応用されるようになればなるほど，有用な手技となるに違いない．

**Fig. 1** Ultrasonic aspirator；Although soft tissue is fragmented, emulsified and aspirated using Ultrasonic aspirator, it can preserve blood vessels and nerves. Therefore an advent of this instrument makes easier to skeletonize blood vessels and lymphonodes. Moreover this instrument installs the functions of cautery and irrigation/aspirator device. Therefore incision and coagulation can be carried out at the same time without a change of instrument. The gallbladder is now nicely detouched from the gallbladder bed.

**Fig. 2** Ultrasonic coagulation shears；An advent of this instrument makes coagulation of blood vessels and resection of tissue possible at low temperature. Time required for resection is slightly longer than that of cautery, but operation time was tremendously shortened, because procedures for hemostasis were greatly simplified. Resection of the omentum is now going on without any bleeding.

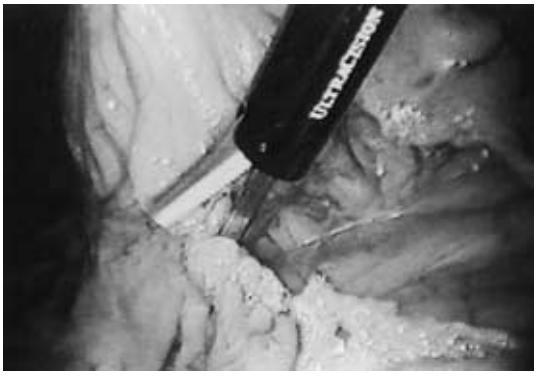


## 4．内視鏡下手術の問題点

内視鏡下手術の合併症としては，気腹針とトロカーの刺入，$CO_2$ガスの気腹に関連した合併症に加え，腹腔鏡下手術の特殊性，すなわち2次元の視野内で触知感

**Table 2**　Characteristics of endoscopic surgery

1. Obtaining a good field of vision ;
   a. peritonealization using $CO_2$ gas
   b. Gasless surgery
2. Surgery under the two dimentional video imaging
   a. loss of depth perception
   b. necessity of eye-hand coordination
3. Surgery performed using inadequate long thin instruments
   a. loss of tactile sensation
   b. limitation for manuevering large organs

**Fig. 3**　Hand assisted laparoscopic surgery；This is a technique performed under pneumoperitonealization. The surgical procedure is carried out using fingers of whip hand inserted through the pneumo-sleeve connected to the hand port to prevent gas leakage.

覚のない不適切な鉗子を用いて行う手術であるがためにおきる手術手技関連の出血，隣接臓器損傷などがある（**Table 3**）[9)10)]．この手技に関連する合併症は，この手技が臨床に登場した初期において頻発したが，術者が腹腔鏡下にみる解剖と機器の特殊性や機能を熟知し，かつ内視鏡下手術の基本に精通してきた現在は減少傾向にある[9)]．

一方，前述したような機器や手技の開発によって，最近，新たに議論をよんでいるのが，悪性疾患にも積極的に内視鏡下手術が応用されるようになって浮上してきた port site recurrence にまつわる問題である．

## 5．Port site recurrence

大腸癌に対する腹腔鏡下手術施行例についての5年経過観察を行った prospective study[11)]の結果によると，開腹群と腹腔鏡下手術群間において生存期間，再発率，死亡率に差は認めなかったと報告されている．

**Fig. 4**　Hand assisted laparoscopic surgery；With this approach, surgery can be performed safely and accurately because one of the handycaps of laparoscopic surgeons that is loss of tactile sensation is overcome. However hand inserted into the peritoneal cavity sometime interfere the field of vision. Therefore timing to insert the fingers is important for subsequent surgery. Mobilization of the right colon is now safely and accurately going on.

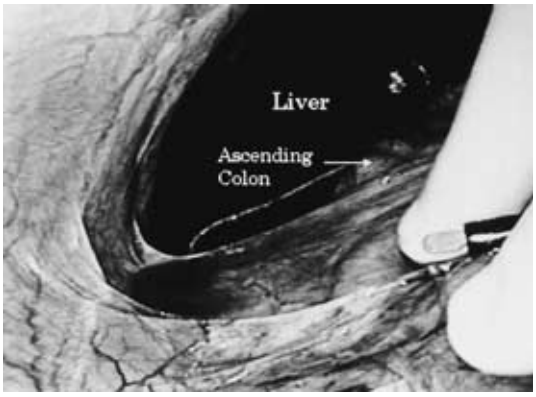


**Table 3**　Accidents and complications of endoscopic surgery

1. related to pneumoperitonealization ;
   hypercarbia, arrythmia, hypertention, hypotension, acidosis, gas embolism, pneumothorax, atelectasis, emphysema, barotrauma
2. related to placement of Veress needle and the first trocar ;
   subcutaneous emphysema, hematoma of abdominal wall, bleeding, injury to abdominal organs
3. related to surgical procedures ;
   bleeding, injury of abdominal organs
4. postoperative complications ;
   intraoperative accidents and complications related

しかし大腸癌症例においては，Wexner ら[12)13)]をはじめとする多くの外科医が，大体4%程度の port site recurrence 発生率を報告[12)14)]しており，腹腔鏡下手術を消化器癌に応用することに異論を唱える者も多い[11)12)15)]．

1）PSR に関する実験的研究

Jacobi らは，ラット結腸癌 DHD/K12/TRb 細胞$10^4$個を腹腔内および背部皮下に移植したラットモデルを用いて，$CO_2$ガス，ヘリュームガスによる気腹（内圧：8mm/HG）下に腹腔鏡下手術を施行し，後に trocar 挿入部の顕微鏡的転移性腫瘍の有無，腫瘍の重量を検討した結果，$CO_2$ガス気腹群，ことに皮下移植群におい

て腫瘍増殖が顕著であった事実について，$CO_2$ガスの腫瘍増殖刺激効果と良好な溶解性に起因する全身的影響および腹膜の免疫学的防御機能に起因するのではないかと推論している[16]．

また気腹ガスの乱流“Gas turbulence”[14]，トロカー周囲からのガスの漏出“Chimney effect”[17]や気腹による癌細胞の噴霧（Aerosolization）[18]などがPSRの原因になるであろうとする実験結果が多数報告されている．そのためport site recurrenceの予防には，腹壁吊り上げ法[19)～22)]を応用したGasless surgery[19]が有利であろうとする推論が成り立つわけであるが，この方法には良好な視野が得にくいという大きな欠点がある．また癌の創部着床は腹腔鏡下手術特有の現象ではなく，Hughesらによる開腹術施行1,600例中13例に瘢痕部再発がみられたという報告[23]あるいは$CO_2$ガスを使用しない胸腔鏡下手術例にもport site recurrenceは存在したという報告[24]があることからも，この原因の全てをこれらの現象にのみ帰することはできない．ことに本邦でのport site recurrenceの発生率はいずれの手術においても極めて低く[25)～28)]，宮島ら[26]，小西ら[27]，渡辺ら[28]も腹腔鏡下手術を行った大腸癌例にport site recurrenceを経験していない．

以上のごとく，port site recurrenceの真の原因は不明であるのであるが，臨床的および実験的研究が示すように，トロカー挿入部が腫瘍着床の好発部位であろうことはほぼ歪められない事実である．Schaeffは，文献に報告されたport site recurrenceをみた168例を検討して，使用したガスの種類，局所組織損傷の程度，腫瘍組織の取り扱い方，腫瘍の生物学的特性，外科医の技量など多数の因子が重畳して関与するものであろうと述べている[14]．ことに外科医の技量を重要視するものが多く，さらなる臨床例の集積による詳細な検討と，色々な実験腫瘍を用いての研究が必要であるものと考えられる．

一方，腹腔鏡下手術の特殊性から腫瘍組織に対して粗暴な操作を加えたりする可能性は否定できない．したがって外科医は手技に習熟すべきであると同時に，腫瘍外科の原点に立ち返って，腫瘍の生物学的特性も加味したTurnbullの“no touch technique”に心掛け，また小さい創からの担癌腸管の回収時には，プラスティックバッグに入れて摘出するなどの注意を怠るべきではない．

腹腔鏡下手術を癌症例に適応することに関しては，前述したようにあらゆる角度から検討がなされているが，実験的には，使用される動物，腫瘍細胞などの特殊性から決定的な結論は得られていないのが現状である．また臨床的な研究も，腫瘍のstage，生物学的特性なども報告により異なり分析が困難であるのが現状であり，長期予後を論ずるには，余りにも時期尚早の感がある．

手術侵襲の面から否定する問題が腹腔鏡下手術に見当たらないのであれば，残る大きな問題は手術手技に纏わる問題である．しかしながら腹腔鏡下手術が癌に対する手術法として臨床に定着するには，結果が開腹術のそれと比較して勝るとも劣るものであってはならない．そのためには腹腔鏡下手術で十分に根治が期待できる症例に適応を絞ると同時に，外科医は腹腔鏡下腫瘍外科手術の基本手技に習熟する必要がある．

## 文　献


1）Pineres G, Yamakawa T, Kasugai H et al：Common bile duct stones：Management strategies in the laparoscopic era. J Hepatobiliary Pancreat Surg **5**：97—103, 1998

2）山川達郎：胆石症に対する内視鏡下治療；腹腔鏡下胆嚢・総胆管結石の治療．消外 **21**：2221—2230, 1998

3）Yamakawa T, Kano N, Ishikawa Y et al：Preliminary experience using an ultrasonic aspirator for laparoscopic cholecystectomy. Endoscopy **24**：721—723, 1992

4）Joseph F. Amaral：腹腔鏡下手術用超音波駆動メスの開発．JSES **2**：220—227, 1997

5）川畑佳樹：超音波手術装置ハーモニック・スカルペルの特徴と基本原理．JSES **2**：228—233, 1997

6）Quattlebaum JK, Flanders HD, Usher CH：Laparoscopically assisted colectomy. Surg Laparosc Endosc **3**：81—877, 1993

7）Jakimowicz JJ, Rutten H, Meijer D：Video-assistant surgery using dexterity device.（Video abstr.）Surg Endosc **9**：631, 1995

8）下村一之，石田秀行，山田博文ほか：LAP DISC（再気腹用腹壁ディスク）を使用した新しいハンドアシスト法腹腔鏡下手術．JSES **3**：326—331, 1998

9）Deziel DJ, Millkan KW, Economou SG et al：Complications of laparoscopic cholecystectomy, a national survey of 4, 292 hospitals and analysis of 77, 604 cases. Am J Surg **165**：9—14, 1993

10）Yamakawa T：Complications of laparoscopic cholecystectomy；How to prevent bile duct injury—a review of literature. Dig Endosc **6**：129—135, 1994

11）Franklin ME, Rosenthal D, Abrego-Medina D et al：Prospective comparison of open vs laparoscopic colon surgery for carcinoma. Dis Colon Rectum **39**：s35—s46, 1996

12）Wexner SD, Cohen SM：Port site metastasis after laparoscopic colorectal surgery. Br J Surg **82**：295—298, 1995

13) Wexner SD, Cohen SM, Ulrich A et al：Laparoscopic colorectal surgery：Are we being honest with our patients? Dis Colon Rectum **38**：723—727, 1995
14) Schaeff B, Paohucci V, Thomopoults：Port site recurrence after laparoscopic surgery. Dig Surg **15**：124—134, 1998
15) 馬場正三，西脇由朗：大腸癌治療における腹腔鏡下手術の位置づけ．JSES **1**：13—18, 1996
16) Jacobi CA, Wegner F, Sabat R et al：The impact of laparoscopy with Carbon Dioxide versus and Helium on immunologic function and tumor growth in a rat model. Dig Surg **15**：110—116, 1998
17) Kazemier G, Bonjer HJ, Berenda FJ et al：Port site metastases after laparoscopic colorectal surgery for cure of malignancy. Br J Surg **82**：1141—1142, 1995
18) Knolmaver TJ, Egan JC, Bowyer MW et al：Aerosolization of tumor cells during carbon dioxide insufflation (abstract). Surg Endosc **11**：204, 1997
19) Bouvy ND, Marquet RL, Jeekel H et al：Impact of Gasless laparoscopy and laparotomy on peritoneal tumor growth and abdominal wall metastases. Surg Endosc **10**：1618, 1996
20) Hashimoto D, Nayeem SA, Kajiwara S et al：Laparoscopic cholecystectomy；An approach without pneumoperitoneum. Surg Endosc **7**：54—56, 1993
21) 永井秀雄，近藤泰雄，安田寿彦ほか：腹壁吊り上げ法のこつ．消内視鏡　**6**：1159—1169, 1994
22) 北野正剛，板東登志雄，吉田隆典ほか：腹腔鏡下手術における腹壁吊り上げ法の利点と問題点．JSES **1**：223—227, 1996
23) Hughes ESR, McDermott FT, Polglase AL et al：Tumor recurrence in the abdominal wall scar tissue after large-bowel cancer surgery. Dis Colon Rectum **26**：571—572, 1983
24) Downey RJ, McCormack P, LoCicero III Jr：The Video-assisted thoracic surgery study group：Dissemination of malignancies following video-assisted thoracic surgery. J Cardiovasc Thor Surg **111**：954—960, 1996
25) 日本内視鏡外科学会：内視鏡外科手術に関するアンケート調査—第4回集計結果報告—．JSES **3**：510—583, 1999
26) 宮島伸宜，山川達郎：大腸癌—診断と治療の進歩—腹腔鏡下手術の現況と問題点．日外会誌 **98**：380—384, 1997
27) 小西文雄，永井秀雄，岡田直樹ほか：大腸癌に対する腹腔鏡下手術の controvercy．現時点で進行癌は適応となり得るか？．JSES **1**：19—23, 1996
28) 渡辺昌彦，大上正裕，寺本龍生ほか：大腸癌に対する腹腔鏡下手術の controvercy．現時点で進行癌は適応となり得るか？．JSES **1**：24—29, 1996

## Endoscopic Surgery in Field of Gastroenterological Surgery
## —Its Problems and Future—

Tatsuo Yamakawa
Department of Surgery, University Hospital at Mizonokuchi, Teikyo University School of Medicine

With development of new instruments and technologies, endoscopic surgery has become one of the surgeon's armamentarium in benign or malignant diseases of gastrointestinal tract, because of its advantages including less postoperative pain, rapid recovery and short hospital stay. In this paper, new development of instruments including Endo-GIA (linear cutter), instrument for automatic anastomosis as well as ultrasonic aspirator and ultrasonic coagulation shears were introduced. Moreover an advent of technologies including laparoscopically assisted surgery and hand assisted laparoscopic surgery tremendously overcome the surgeon's handicaps involved in endoscopic surgery and makes advanced surgery possible. On the other hand, discussion was mainly focussed on the problems inherent to laparoscopic surgery indicated for the cases with cancerous diseases, especially port site recurrence. Port site recurrence seems to be secondary to multiple factors including the gas used, local trauma, tumor manipulation, bilologic properties of the tumor, and individual surgeon's skills. Therefore the most important thing is that laparoscopic surgery should be indicated for the cases in which radical cure can be expected. Moreover we surgeon should be versed in fundamental technique of cancer surgery that is so-called“ no-touch ”technique advocated by Turnbull and a tumor should be delivered through a plastic bag.

**Reprint Request**：Tatsuo Yamakawa　Department of Surgery, University Hospital at Mizonokuchi, Teikyo University School of Medicine
3-8-3 Mizonokuchi, Takatsu-ku, Kawasaki, 213-8507 JAPAN