日消外会誌　32（10）：2314～2319，1999年

原　　著

早期胃癌肝転移例における α-fetoprotein 産生能の臨床病理学的，免疫組織学的検討

癌研究会附属病院外科，同　病理*

石原　　省　　柳澤　昭夫*　　高橋　　孝

早期胃癌肝転移再発例と α-fetoprotein（以下，AFP と略記）産生早期胃癌との関連を明らかにするため，1980年から1995年までに経験した早期胃癌肝転移症例14例（同期間内早期胃癌切除1,744例中0.8%）について検討した．14例は全例 sm2～sm3で，組織型は tub1～tub2が13例，por1が１例，リンパ節転移が高率（10/14, 71%）であった．これと同じ臨床病理学的背景を有し，肝転移なく生存中の早期胃癌症例30例を対照例とし，以下の所見を比較した．(1) 原発巣病理組織像における hepatoid adenocarcinoma の所見：肝転移例6/14, 対照例0/30（p=0.0004），(2) 血清 AFP 値の異常：肝転移例9/14, 対照例0/30（p<0.0001），(3) 原発巣 AFP 染色陽性例：肝転移例5/14, 対照例1/30（p=0.0089）．以上から早期胃癌肝転移例に占める AFP 産生胃癌の割合は高く，また AFP 産生胃癌への分化が粘膜下浸潤の段階で起こっていることが示唆された．

Key words：　early gastric cancer, liver metastasis, AFP

1．はじめに

早期胃癌の遠隔転移はまれであるが，肝転移はそのなかで最も多く見られる転移様式である[1)～3)]．肝転移を来す早期胃癌は臨床的に悪性度が高く，癌浸潤初期から肝転移を起こす病理学的特徴を備えているものと考えられる．特に近年では α-fetoprotein（以下，AFP と略記）産生胃癌が肝転移の high risk group として注目されており，AFP 産生早期胃癌の報告も増加しつつあるが[4)～13)]，症例数が少なく，現在まで報告されている症例数は30例に満たない[4)～13)]．したがって，早期胃癌の肝転移と AFP 産生胃癌の関連はいまだ不明な点が多い．われわれはこれを明らかにするため，今までに経験した早期胃癌肝転移症例14例の血清 AFP 値および原発巣の免疫組織学的染色（AFP）の所見を検討した．

2．対象と方法

1980年から1995年までに治癒切除した多臓器重複癌を有しない単発早期胃癌症例1,744例のうち，肝転移を来した14例（0.8%）を対象とした．同時性転移１例，異時性転移13例で，このうち手術により肝転移を確認した症例が１例，剖検により確認した症例が１例で，その他は CT, US などの画像診断により肝転移と診断された．全例当院経過観察中の症例で他臓器癌は画像診断による全身検索で否定された．この14例は全例深達度 sm2～3,13例（93%）が分化型管状腺癌（tub1～2），10例（71%）がリンパ節転移陽性であった．1980年から1992年までに切除した単発早期胃癌症例のうちこれと同様の臨床病理学的背景（深達度 sm2～3, 分化型管状腺癌（tub1～2），リンパ節転移陽性）を備え，肝転移なく５年以上生存している早期胃癌症例30例を対照とし，AFP 産生胃癌に特徴的とされる病理組織所見（hepatoid adenocarcinoma[14)]），術前，術後，肝転移後の血清 AFP 値（OLYDAS-120, グラオザイム[New] AFP, 正常値＜20ng/ml）および原発巣の免疫組織学的染色（AFP）の所見を比較検討した．免疫組織学的染色（AFP）は原発巣中心部の10%ホルマリン固定パラフィン切片を用い，Rabbit anti-human alpha-1-fetoprotein（DAKO 社）の polyclonal antibody を使用し，SAB 法（ニチレイヒストファイン SAB-PO キット，Streptavidin-Biotin）にて染色した．癌細胞の核が染色されたものを陽性と判定し，標本一割面中の一部にでもこのような所見の認められたものは陽性症例とした．有意差検定は χ^2 検定を用い，臨床病理学的記載は胃癌取扱い規約改訂12版[15)]に従った．

＜1999年５月25日受理＞別刷請求先：石原　　省
〒170-8455　豊島区上池袋1―37―1　癌研究会附属病院外科

Table 1 Clinicopathologic findings in early gastric cancer cases with liver metastasis

Age/Sex	Tumor site	Macroscopic type	Size (mm)	Depth	Involved nodes(n)	Histology
1. 78M	Antrum	IIc+III	50×40	sm_3	n_2	tub_2*
2. 53M	Angle	IIa+IIc	33×25	sm_3	n_2	tub_2～por_1
3. 61M	Antrum	IIa+IIc	50×40	sm_2	n_1	tub_1
4. 56F	Antrum	IIa+IIc	50× 40	sm_3	n_3	tub_1*
5. 75M	Corpus	IIc+IIa	52×47	sm_2	n_1	tub_1*
6. 61F	Corpus	IIa	20×20	sm_3	n_0	tub_1*
7. 75F	Antrum	IIa+IIc	15×15	sm_3	n_1	tub_1
8. 70M	Angle	IIc	27×25	sm_2	n_1	tub_1*
9. 62M	Antrum	IIa+IIc	23×20	sm_3	n_0	por_1*
10. 46M	Corpus	IIc	25×22	sm_3	n_1	tub_2～por_1
11. 62M	Antrum	IIa+IIc	20×19	sm_2	n_0	tub_1～por_1
12. 48M	Antrum	IIc	25×22	sm_2	n_0	tub_1
13. 62M	Antrum	IIc	27×20	sm_3	n_2	tub_1
14. 65M	Antrum	IIa+IIc	37×26	sm_3	n_2	tub_2

* hepatoid adenocarcinoma

Fig. 1 Hepatoid adenocarcinoma in submucosal layer in case No. 4 (HE, ×200)

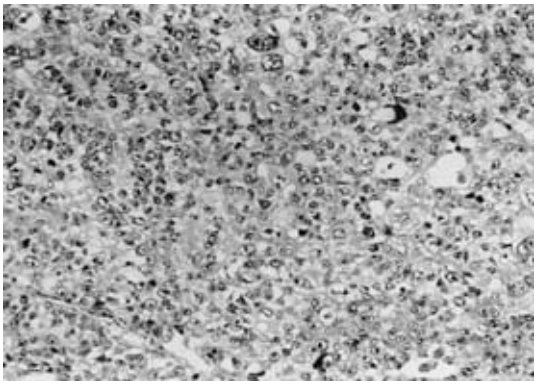

3. 結　果

1）早期胃癌肝転移例の臨床病理学的所見

肝転移例14例の臨床病理学的所見を **Table 1**に示した．全例深達度 sm2～3，腫瘍占居部位は胃下部，特に幽門前庭部に多く(9/14, 64%)，肉眼型は隆起成分(IIa型，IIa+IIc 型など)を有する症例が多く(9/14, 64%)，組織型は分化型管状腺癌（tub1～tub2）がほとんどであった（13/14, 93%）．また，6例（43%）の原発巣の一部に AFP 産生胃癌に特徴的とされるいわゆる hepatoid adenocarcinoma の像が認められた(**Fig. 1**)．リンパ節転移は10例（71%）と高率に認められ，5例（36%）に n2以上の転移が認められた．

2）術前，術後および転移後血清 AFP 値

血清 AFP 値が異常を示した 9 例（64%）中，3 例（21%）が術前より高値を示した．9 例中 6 例は血清 AFP 値が3,000ng/ml 以上と異常高値を示していた．このうち 5 例には病理組織学的に hepatoid adenocarcinoma の所見が認められた．同時性肝転移の 1 例(症例 3)は術前より異常値を示し，肝切除がなされなかったために術後はさらに上昇した（**Table 2**）．

3）免疫組織学的染色（AFP）

肝転移例原発巣の AFP 染色陽性例は 5 例（36%）であった（**Table 2**）．

4）血清 AFP 値と免疫組織学的染色（AFP）所見との関係

肝転移例における両者の関係をまとめると以下の 5 つに分類できた．1. 術前，術後血清 AFP 値異常かつ原発巣 AFP 染色陽性(3 例，21%)，2. 術前，術後血清 AFP 値異常かつ原発巣 AFP 染色陰性(1 例，7%)，3. 術前血清 AFP 値正常，術後血清 AFP 値異常かつ原発巣 AFP 染色陽性(2 例，14%)，4. 術前血清 AFP 値正常，術後血清 AFP 値異常かつ原発巣 AFP 染色陰性(3 例，21%)，5. 術前，術後血清 AFP 値正常かつ原発巣 AFP 染色陰性(5 例，36%)(**Table 2**)．術前血清 AFP 値が異常を示した 3 例はいずれも腫瘍径が50 mm 以上で n1～3のリンパ節転移を有する症例であった．原発巣の AFP 染色陽性 5 例は全例術前，術後または転移後血清 AFP 値が異常を示した．また，術前，術

Table 2　Preoperative and postopertive serum AFP and immunohistochemical staining of AFP

Case No.	Preoperative (ng/ml)	Postoperative (ng/ml)	After metastasis (ng/ml)	Immunohistchemical staining of AFP
1	1630.5	84.9	22925.0	＋
2	unexamined	unexamined	747.2	＋
3	141.2	219.9	50000 ＜	＋
4	72.3	＜20	298.5	－
5	＜20	＜20	3109.0	＋
6	＜20	＜20	45554.0	＋
7	＜20	＜20	61.6	－
8	＜20	＜20	35788.0	－
9	＜20	＜20	4742.5	－
10	＜20	＜20	＜20	－
11	＜20	＜20	＜20	－
12	＜20	＜20	＜20	－
13	＜20	＜20	＜20	－
14	＜20	＜20	＜20	－

＋ : positive for staining　－ : negative for staining

Fig. 2　Incidence of hepatoid adenocarcinoma, abnormal serum AFP, and positive for immunohistochemical staining（compared to controls）

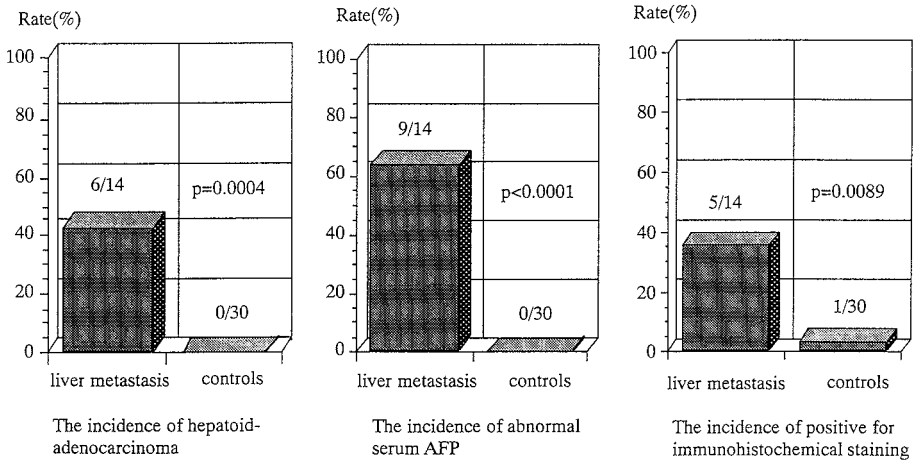

後，転移後の血清 AFP 値が正常であった症例はすべて原発巣の AFP 染色は陰性であった（**Table 1, 2**）.

5）病理組織学的所見，血清 AFP 値および免疫組織学的染色（AFP）所見と対照例との比較

肝転移例のうち 6 例（43%）に hepatoid adenocarcinoma の像が認められたが対照例には認められなかった（p=0.0004）．肝転移例で血清 AFP 値の異常を示した症例は 9 例（64%）であったが対照例には認められなかった（p<0.0001）．原発巣の免疫組織学的染色（AFP）では肝転移例が 5 例（36%）であったのに対し，対照例では 1 例（3%）のみであり（p=0.0089），いずれも有意差を認めた（**Fig. 2**）.

4．考　　察

早期胃癌の再発死亡はきわめてまれであるが，その中で最も多い死因は肝転移である．肝転移をおこす胃癌の性質に関してはさまざまな臨床病理学的側面からの検討に加え，近年では AFP 産生胃癌の関与が数多く報告されるようになってきた[4)～14)16)～25)]．文献的には胃癌における AFP 産生胃癌の頻度は約 2 ～8%[20)～24)]と言われているが，AFP 産生早期胃癌に関する報告は

いまだ少なく，早期胃癌肝転移におけるAFP産生早期胃癌の実態はいまだ解明されていない．

われわれの検討では早期胃癌肝転移症例の臨床病理学的特徴として，1．胃下部特に幽門前庭部に多い，2．肉眼型は混合型が多く，陥凹型は少ない，3．粘膜下層浸潤癌(sm2～sm3)，4．組織型は分化型管状腺癌または低分化腺癌，間質は髄様に増殖する症例が多い，5．リンパ節転移率が高いことが挙げられ，AFP産生早期胃癌もこれらと共通した臨床病理学的特徴を有していた．

さらに形態学的にAFP産生胃癌の中にはきわめて特徴的な病理組織像を示す症例があり，このような組織像はhepatoid adenocarcinomaと呼ばれている[14]．これは好酸性ないしは淡明で豊富な胞体をもつ癌細胞がmedullaryまたはtrabecularな配列を示し，肝細胞癌に類似した組織像を呈するものである．転移後血清AFP値が異常を来した9例のうち高度異常例であった6例（67%）にこのような組織像が認められ，転移後血清AFP値が正常で，AFP染色も陰性であった5例にはこのような所見が認められなかったことから，このような組織像はAFP産生能を示唆する重要な臨床所見である．しかし臨床的にAFP産生胃癌を診断するためには他にいくつかの問題が存在している．

第1に血清AFP値はAFP産生能を有する腫瘍量（細胞数）に影響を受けるものと考えられ[27]，われわれの検討では術前血清AFP値に異常を示した3例は腫瘍径50mm以上でリンパ節転移（n1～n3）を有し，1例は同時性に肝転移を有していた．すなわち早期胃癌で術前から血清AFP値が異常を示すにはある程度の腫瘍量（原発巣と転移巣）が必要と考えられる．肝転移後に初めて血清値が上昇した症例の中にもこのような腫瘍量の増加によるものが存在しているものと考えられる．

第2に産生時期について，AFP産生胃癌の中には異なった分化を示すものがあり，初めからAFP産生能をもつものの他に，初めはAFP産生能がなく，転移巣においてAFP産生能を獲得する癌の存在が示唆されているが[22]その産生時期は明らかではない．今回の早期胃癌の検討では，早期より原発巣でのAFP産生を示すと考えられた症例は14例中3例（21%）で，AFP産生胃癌の一部は早期より原発巣での産生能を持つことが示唆された．

また免疫組織学的染色にも様々な問題がある．AFP産生胃癌は多彩な分化能をもち，AFP産生能をもつ細胞も原発巣内に均一に存在しない[14)25)26]．したがって免疫組織学的染色により陽性所見が出るか否かは染色法，染色条件以外にも原発巣の切り出し部位に大きく影響を受けるものと考えられ，人為的な誤差は避けられず，今回染色陰性であった症例の中にも原発巣においてごく一部でAFPが産生されていた症例の存在は否定できない．

以上から，臨床的にAFP産生胃癌を疑う条件として，1. hepatoid adenocarcinomaの病理組織所見，2．血清AFP値の異常，3．免疫組織学的染色によるAFP産生細胞の証明のいずれかを備えていることが重要と考えられる．したがって，これらの中には原発巣においてAFP産生能をもつ症例と免疫組織学的染色が疑陰性であった症例，転移巣において腫瘍量の増加またはAFP産生癌への分化により血清AFP値の上昇を招来しうる，いわゆる潜在的なAFP産生胃癌が含まれる．

この観点からわれわれの経験した早期胃癌肝転移14例を解析すると1．早期胃癌の段階ですでにAFP産生能をもっていたAFP産生早期胃癌は3例（症例1～3，ただし症例2は血清値が未測定で疑いのみ），2．いわゆる潜在的なAFP産生胃癌6例（症例4～9，ただし症例4はAFP産生早期胃癌であった可能性が濃厚），3．AFP産生胃癌とは無関係な早期胃癌5例（症例10～14）ということになる．したがって早期胃癌肝転移におけるAFP産生胃癌の関与は9/14例（64%）ときわめて高いものと考えられた．

AFP産生胃癌の発生，分化についてはさまざまな説が報告されており[14)24)～27)]，結論をみない．また，これらの分化が癌発生から何時に起こるのかも不明である．しかし，少なくとも一部の症例については粘膜下浸潤の段階でAFP産生胃癌への分化が起こっていることが証明された．

上述した臨床病理学的特徴を有する早期胃癌症例は少なくないにもかかわらず肝転移例はまれであることから，このような早期胃癌症例の中からAFP産生胃癌のような特殊な分化を示す癌を選別することは重要と思われた．今後生検組織や切除材料などからこのような癌細胞を同定することは肝転移の予測に重要な情報となるであろう．

最後に本研究のご指導を頂きました癌研究会附属病院名誉院長故西　満正先生，埼玉医大総合医療センター外科教授出月康夫先生に深謝致します．また症例の解析にご協力いただいた癌研究会附属病院外科太田博俊，上野雅資，新井

正美，関　誠，國土典宏先生，癌研究所病理部加藤　洋先生および標本作製，免疫組織学的染色に多大なご協力を頂いた癌研究所病理部岩越元吉，塩澤佳子両氏に深謝いたします．

なお，本稿要旨の一部は第62回胃癌研究会，第50回日本消化器外科学会総会（1997年７月，横浜市）にて発表した．

文　献

1）高木國夫，中田一也：早期胃癌におけるリンパ節転移と遠隔成績．臨外　**31**：19―27, 1976
2）太田博俊，高木國夫，大橋一郎ほか：早期胃癌1000例の検討―肉眼分類を中心に―．日消外会誌　**14**：1399―1408, 1981
3）Nishi M, Ishihara S, Nakajima T et al：Chronological changes of characteristics of early gastric cancer and therapy：Experience in the Cancer Institute Hospital of Tokyo, 1950-1994. J Cancer Res Clin Oncol **121**：535―541, 1995
4）横田欣一，成沢恒男，折居　裕ほか：AFP 産生早期胃癌の1例. Gastroenterol Endosc **27**：513―519, 1985
5）張　玉川，永末直文，安部俊一ほか：AFP 産生早期胃癌の臨床病理学的特性．日外会誌　**91**：1574―1580, 1990
6）加藤真史，木下一夫，沢　敏治ほか：肝転移を伴った α-fetoprotein 産生性 IIa+IIc 型早期胃癌の1例．日消外会誌　**23**：2624―2628, 1990
7）吉住　豊，森崎善久，杉浦芳章ほか：AFP 産生早期胃癌の1例．癌の臨　**41**：843―847, 1995
8）中崎隆行，飛永晃二，武冨勝郎ほか：AFP 産生早期胃癌の1例．日臨外医会誌　**56**：2089―2093, 1995
9）菅沼正司，舟曳孝彦，二渡久智ほか：AFP 産生胃癌を伴った多発早期胃癌の1例. 日消外会誌　**28**：1086―1089, 1995
10）橋本琢生，山口泰志，宮谷信行：AFP 産生 IIc 型早期胃癌の1例．外科診療　**38**：81―85, 1996
11）藤谷恒明，大越崇彦，三国潤一ほか：α-fetoprotein 産生早期胃癌の1例．日消外会誌　**29**：732―736, 1996
12）Tsurumachi T, Yamamoto H, Watanabe K et al：Resection of liver metastasis from alpha-fetoprotein-producing early gastric cancer：Report of a case. Surg Today **27**：563―566, 1997
13）小沢俊文，奥山裕子，奥村浩二ほか：急速な形態変化とともに AFP 値の上昇をきたした早期胃癌の1例．Gastroenterol Endosc **40**：1864―1871, 1998
14）石倉　浩，水野一也，社本幹博ほか：胃の肝様腺癌疾患単位の提唱とその臨床病理学的特性．胃と腸　**22**：75―83, 1987
15）胃癌研究会編：胃癌取扱い規約. 改訂第12版. 金原出版，東京，1993
16）木村　修，万木英一，岡本恒之ほか：肝転移・肝再発のみられた胃癌の病理組織学的特徴―とくに髄様型低分化腺癌について―．癌の臨　**30**：131―137, 1984
17）高橋　豊，磨伊正義，秋本龍一ほか：胃癌の肝転移 high risk 症例の臨床病理学的検討―特に AFP 産生胃癌との関連について―．日消外会誌　**17**：1732―1736, 1984
18）太田大作，梶原義史，原田英二ほか：Alpha-Fetoprotein 産生胃癌に関する臨床的，病理学的検討．日消外会誌　**18**：43―49, 1985
19）沢田　勉，内藤寿則，江里口直文ほか：血清 α-fetoprotein 高値原発胃癌8例における免疫組織学的検討．消外　**8**：359―363, 1985
20）馬　暁春，寺田信國，佐野晴夫ほか：血清 α-fetoprotein が高値を示した胃癌11例の臨床病理的検討．癌の臨　**38**：669―674, 1992
21）稲田高男，井村穣二，尾形佳郎ほか：Alpha-fetoprotein 産生胃癌に対する臨床病理学的および増殖活性について．日消外会誌　**26**：979―983, 1993
22）高橋　豊，磨伊正義，秋本龍一ほか：AFP 産生胃癌―その2つの異なる biological behavior について―．癌の臨　**29**：19―24, 1983
23）村上義昭，大東誠司，河毛伸夫ほか：α-fetoprotein（AFP）産生胃癌の1例―本邦報告114例の検討―．広島医　**38**：1204―1208, 1985
24）高橋　豊，磨伊正義，荻野知己ほか：AFP 産生胃癌の臨床病理学的検討―胃癌における AFP の意義―．日外会誌　**88**：696―700, 1983
25）江口英利，矢野外喜治，安田直史ほか：多彩な分化能を示した AFP 産生胃癌の1例．日臨外医会誌　**58**：1245―1249, 1997
26）樫村弘隆，下田忠和，池上雅博：AFP 産生胃癌の形質発現に関する検討．日消病会誌　**92**：751―758, 1995
27）加藤　拓，高橋久雄，井田喜博ほか：AFP 産生胃癌の免疫細胞組織化学的検討―特に AFP 陽性細胞の形態と性格について―．臨病理　**41**：1024―1030, 1993

Clinicopathologic and Immunohistochemical Study on α-fetoprotein Producing Early Gastric Cancer with Liver Metastasis

Shou Ishihara, Akio Yanagisawa and Takashi Takahashi
Department of Surgery, Department of Pathology, Cancer Institute Hospital

The reccurrence of early gastric cancer is rare, with liver metastasis showing the highest incidence of reccurrence. The relationship between liver metastasis and α-fetoprotein producing early gastric cancer has often been reported, however what this relationship actually implies is not clear due to the small number of patients. We studied 14 early gastric cancer patients with liver metastasis (0.8%) among a series of 1,744 early gastric cancer patients who underwent surgery in our department between 1980 and 1995 to evaluate this relationship using clinicopathologic, findings serum AFP, and immunohistochemical (AFP) procedures. Clinicopathologic features were as follows : (1) submucosal carcinoma : 14/14, (2) differentiated adenocarcinoma : 13/14 (so-called hepatoid adenocarcinoma : 6/14), and (3) a high incidence of lymph node involvement : 10/14. We selected patients having these features who had lived over 5 years without liver metastasis, and compared them. Hepatoid carcinoma was not found in controls (p=0.0004). Abnormal serum AFP in patients with liver metastasis was seen in 9/14(64%). No controls had abnormal serum AFP($p<0.0001$). Five patients with liver metastasis were positive for immunostaining(AFP)for tumors, compared to only one among the controls (p=0.0089), indicating that differentiation to AFP producing tumors would begin at the stage of submucosal cancer. Of these patients, 9 (64%) were considered to have AFP producing early gastric cancer, so the 64%relationship between liver metastasis and AFP producing tumors in early gastric cancer patients with liver metastasis appears meaningful. It is important to detect patients with early gastric cancer who will develop liver metastasis as indicated by AFP producing tumors.

Reprint requests : Shou Ishihara Department of Surgery, Cancer Institute Hospital
1-37-1 Kamiikebukuro, Toshima-ku, Tokyo, 170-8455 JAPAN