日消外会誌　32（10）：2333～2338，1999年

原　著

大腸 sm 癌切除後転移再発例の検討

東京女子医科大学消化器病センター外科
井上　雄志　　鈴木　　衛　　高崎　　健

過去10年間の大腸 sm 癌外科切除104例の中で，6例（5.8%）に術後転移再発を認めた．局所・リンパ節再発は4例で，直腸3例，下行結腸1例であった．組織型は中分化腺癌が3例，高分化腺癌が1例で，4例中3例はリンパ節転移陽性，全例リンパ管侵襲陽性であり，壁深達度細分類では sm3であった．3例に再切除を行い，2例生存中である．肝再発は2例で，横行結腸1例，上行結腸1例であった．2例とも単発肝再発であり，血中 CEA 値の上昇で，肝再発を指摘しえ，肝部分切除後無再発生存中である．大腸 sm 癌の初回手術時の病理所見で中分化腺癌，リンパ節転移陽性例，リンパ管侵襲陽性例は，局所・リンパ節再発の high risk group として，より入念な経過観察が必要である．肝再発の予測は困難であるが，肝転移を念頭においた術後の経過観察が重要であると思われた．

Key words： colorectal submucosal invasive cancer, local and lymph node recurrence, liver metastasis

はじめに

便潜血反応の普及や大腸内視鏡の診断，技術の進歩に伴い，大腸早期癌に遭遇する機会は増加してきている．大腸内視鏡の技術の進歩の恩恵で，多くの大腸 sm 癌が内視鏡切除のみで根治可能となっている[1]が，一方，大腸 sm 癌の中には，初回から根治的外科切除を選択しても転移再発する症例も存在する．われわれは大腸 sm 癌で外科切除を選択した後，転移再発した6例を経験した．今回，この6例を中心に転移再発の危険因子とそれぞれの再発要因に関して検討を行い，若干の知見を得たので報告する．

対象と方法

1988年から1997年までの10年間に東京女子医科大学消化器病センターで経験した外科切除を選択した大腸 sm 癌は104例（直腸癌38例，結腸癌66例）で，全例に治癒的外科切除（根治度 A）を行いえた．このうち転移再発がみられたのは6例（5.8%）で，局所・リンパ節再発が4例（3.9%），肝再発が2例（1.9%）であった（**Table 1**）．再発形式を局所・リンパ節再発と肝再発に分け，臨床病理組織学的（組織型，壁深達度細分類，リンパ節転移，リンパ管侵襲，静脈侵襲）に転移再発率を検討した．またそれぞれの症例呈示を行い，その

Table 1　Patients of Local and Lymph node Recurrence

No.	Location	Size (mm)	Type	Lymph node metastasis	Lymph node dissection	Type of recurrence	Period of recurrence	Reoperation	Prognosis
1.	Ra	14	IIa＋IIc	n_1	D_2	local	5	＋	24M, alive
2.	D	40	Is	n_1	D_2	lymph node	24	＋	death
3.	Rs	25	Is	n_1＋n_2	D_3	local＋lymph node	11	－	death
4.	Rb	20	IIa＋IIc	n_0	D_2	local	16	＋	3M, alive

Patients of liver metastasis

No.	Location	Size (mm)	Type	Lymph node metastasis	Lymph node dissection	Location of recurrence	Period of recurrence	Reoperation	Prognosis
1.	T	10	IIa＋IIc	n_0	D_2	S_7	6	＋	96M, alive
2.	A	18	Is	n_0	D_3	S_5	54	＋	16M, alive

＜1999年5月25日受理＞別刷請求先：井上　雄志
〒162-8666　新宿区河田町8―1　東京女子医科大学消化器病センター医局

Table 2　Relationship of Risk factors to Recurrence of Colorectal Submucosal Invasive Cancer

		Lymph and local recurrence			Liver metastasis		
		(+)	(−)		(+)	(−)	
Histrogical grade	well	1	82		2	81	
	moderate	3	15	p<0.01	0	18	N.S.
Depth of invasion	sm1	0	33		0	33	
	sm2	0	29		1	28	
	sm3	4	38	N.S.	1	41	N.S.
Lymph node metastasis	n(−)	1	91		2	90	
	n(+)	3	9	p<0.01	0	12	N.S.
Lymph vessel invasion	ly(−)	0	66		2	64	
	ly(+)	4	34	p<0.01	0	38	N.S.
Venous vessel invasion	v(−)	4	81		1	84	
	v(+)	0	19	N.S.	1	18	N.S.

再発要因に考察を加えた．標本の取り扱いおよび病理組織学的診断は，大腸癌取扱い規約[2]に従い，壁深達度細分類は工藤ら[3]の分類に準じて， sm 層を 3 等分し，それぞれ sm1, sm2, sm3とした．統計学的な有意差検定は χ^2検定あるいは Fisher の直接確率計算法を用いた．

1．局所・リンパ節再発

1）病理組織別転移再発率

局所・リンパ節再発は，組織型では高分化腺癌83例中 1 例(1.2%)，中分化腺癌18例中 3 例(16.7%)，低分化腺癌および粘液癌 3 例の中にはなく，中分化腺癌に有意に多かった（p<0.01）．リンパ節転移陽性例が12例中 3 例（25.0%），陰性例が92例中 1 例（1.1%）で，リンパ節転移陽性例に有意に多かった(p<0.01)．リンパ管侵襲は陽性38例中 4 例(10.5%)で，陰性例になく，リンパ管侵襲陽性例に有意に多かった（p<0.01）．sm 細分類では再発のみられた 4 例は，すべて sm3であったが差はなく，静脈侵襲に差はなかった（**Table 2**）．

2）局所・リンパ節再発例

症例 1．67歳，男性

現病歴：3 年前に他医で大腸ポリープを内視鏡的切除した既往があり，スクリーニングの大腸内視鏡を施行し，直腸（Ra）に IIa+IIc 病変を認め，SM2 以深癌と考えられ，入院となった．手術は前方切除術を施行した．切除標本上，直腸に1.4cm の IIa+IIc 病変を認め，術中 N1(+)と判断されたが，心筋梗塞の既往があり，D2郭清にとどめた． 病理組織学所見では中分化腺癌，sm3, n1(+)(#251)(転移個数：4 個)，ly2, v0であった(**Fig. 1**)．約 5 か月後腹部膨満感が出現し，骨盤 CT 検査を施行，骨盤内に5cm 大のリンパ節腫大を指摘された（**Fig. 2**）．再発巣に対し Hartmann 手術施行したが，病理組織所見では ew（+）であり，術後放射線療法および化学療法を併用した．現在24か月生存中で，画像上再々発は認めていない．

Fig. 1　The resected specimen showed superficial elevated lesion with depression（IIa+IIc）in the rectum. Histological picture showed sm3 cancer（moderately differentiated tubular adenocarcinoma）.

Fig. 2 Abdominal CT scan showed low density area (arrow) in the pelvic cavity.

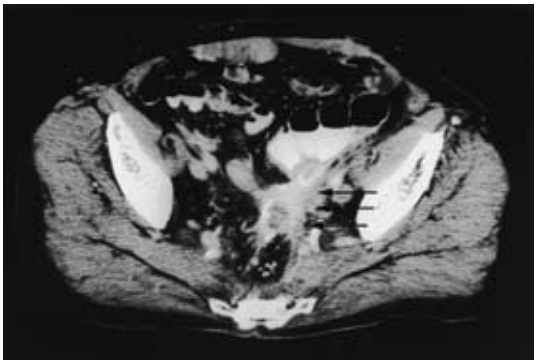

Fig. 3 Abdominal CT scan showed low density area (arrow) in the left abdomen.

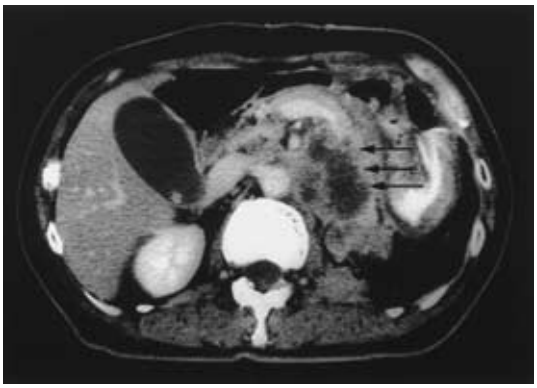

症例 2．56歳，女性

現病歴：検診で便潜血反応陽性．近医受診し，注腸造影にて下行結腸癌の診断で当センター紹介入院となった．大腸内視鏡は全周性の2 型癌の診断であり，MP 以深の進行癌と診断された．手術は結腸左半切除術を施行し，術中 S0, N0と診断され，D2郭清を行った．切除標本では4.0cm の Is 病変を認め，病理組織所見では高分化腺癌，sm3, n1(＋)(＃231)(転移個数：2 個)，ly2, v0であった．その後他医にて経過観察されたが，約 2 年後左背部痛が出現し，腹部 CT 検査を施行，左腹部に10cm 大のリンパ節腫大を指摘され(**Fig. 3**)，再入院した．左腎，小腸および結腸合併リンパ節摘出術を施行したが絶対非治癒切除であった．その約 7 か月後癌死した．

症例 3．77歳，女性

現病歴：検診で便潜血反応陽性．近医受診し，注腸造影にて直腸（Rs）癌を認め，当センター紹介入院となった．大腸内視鏡では1 型癌の診断であり，MP 以深の進行癌と診断された．手術は前方切除術を施行し，術中 N1(＋)，N2(＋)と判断され，D3郭清を行った．切除標本では2.5cm の Is 病変を認め，病理組織所見では中分化腺癌，sm3, n2(＋)(＃251, #252)(転移個数：1群リンパ節；5 個，2, 群リンパ節；4 個)，ly3, v0であった．約11か月後腹部超音波検査にて局所，大動脈周囲リンパ節再発を認め，約30か月後癌死した．

Fig. 4 Barium enema showed protruded lesion (arrow) in the rectum.

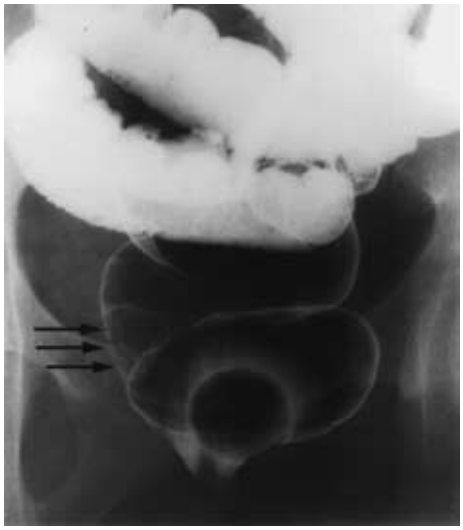

症例4．36歳，男性

現病歴：検診で便潜血反応陽性．注腸造影にて直腸(Rb)癌を認め(**Fig. 4**)，入院となった．大腸内視鏡では IIa+IIc あるいは2 型癌と診断され，SM2 以深癌と診断された．手術は36歳という年齢を考慮し，両側下腹・骨盤神経温存の低位前方切除術(D2)を施行した．切除標本では直腸に2.0cm の IIa+IIc 病変を認め，病理組織学所見では中分化腺癌，sm3, n0, ly1, v0で，aw は約5mm で，術中腸管洗浄は行わなかった．約15か月後下血が出現し，直腸指診にて，腫瘍を認め，大腸内視鏡検査にて吻合部近傍に再発腫瘍を認めた(**Fig. 5**)．再発巣に対し再度前方切除術を施行し，現在 9 か月生存中である．

2．肝再発

1）病理組織別転移再発率

肝再発は組織型，リンパ節転移，sm 細分類，リンパ管および静脈侵襲に差はなかった（**Table 2**）．

Fig. 5　Colonoscopy finding showed recurrent tumor on the staple line in the remnant rectum.

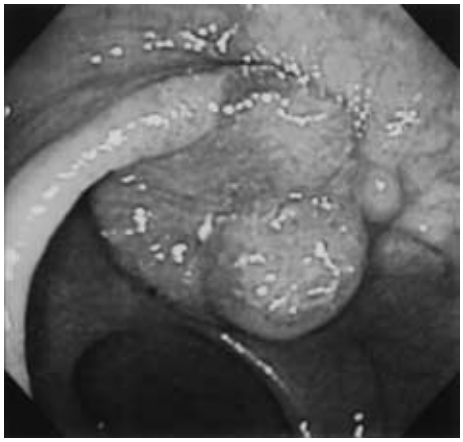

Fig. 6　The resected specimen showed superficial elevated lesion with depression（IIa＋IIc）in the transverse colon after strip biopsy. Histological picture showed sm2 cancer（well differentiated tubular adenocarcinoma）.

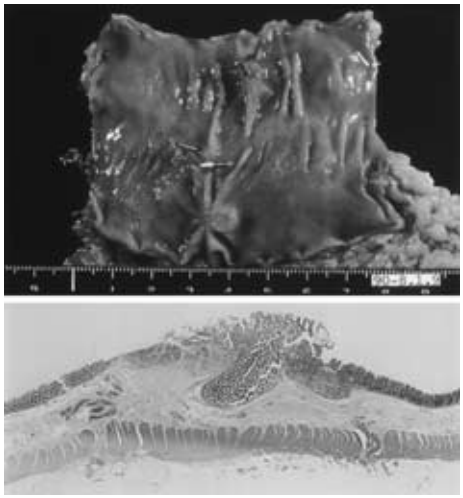

2）肝再発例呈示

症例 1：62歳，男性

現病歴：他医にて screening の大腸内視鏡を施行し横行結腸に IIa+IIc ’病変，SM ’癌の診断で当センター入院となった．病変の約1/2を strip biopsy 施行したところ，高分化腺癌，壁深達度は sm massive 癌であったため，横行結腸部分切除術（D2）を施行した．切除標本では横行結腸に遺残した約10mm の IIa+IIc 病変を認め，病理組織学的所見では高分化腺癌，sm2, n0, ly0, v0（**Fig. 6**）で，術前の血中 carcinoembryonic antigen（以下，CEA と略記）は1.1ng/ml（正常値：5ng/ml 以下）であった．約 6 か月後に，血中 CEA が58.6 ng/ml と上昇，腹部 CT 検査（**Fig. 7**）にて肝 S7に転移巣を認め，肝 S7部分切除術を施行した．肝切除後102か月無再発生存中であり，血中 CEA は3.0ng/ml である．

Fig. 7　Abdominal CT scan showed low density area in the right lobe（S7）.

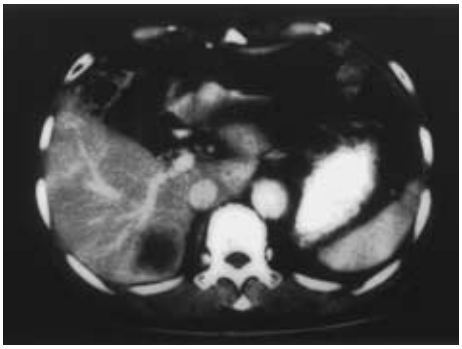

Fig. 8　Abdominal CT scan showed low density area in the right lobe（S5）.

症例 2，56歳，男性

現病歴：他医にて screening の大腸内視鏡を施行し，上行結腸癌の診断で紹介入院となった．大腸内視鏡では IIa+IIc ’病変で，SM2 ’癌と診断された．手術は結腸右半切除術（D2）施行した．切除標本では上行結腸に約18mm の IIa+IIc 病変を認め，病理所見は高分化腺癌，sm3, n0, ly0, v1で，術前の血中 CEA は2.4 ng/ml であった．約42か月後血中 CEA が18.4ng/ml と上昇，腹部 CT 検査にて肝 S5に転移巣を認め（**Fig. 8**），肝 S5部分切除術施行し，肝切除後約23か月無再発

生存中であり，血中 CEA は3.8ng/ml と正常である．

考　察

大腸内視鏡の進歩に伴い，早期大腸癌の発見数は増加し，積極的に内視鏡的切除が試みられるようになり，大腸 sm 癌には内視鏡切除のみで根治可能な症例もある[1]．一方，大腸 sm 癌の中には外科切除を行い，治癒的切除を得ても転移再発する症例も存在する．大腸 sm 癌の再発は認めなかったという報告[4]もあるが，諸家の報告では2.0～9.8%とされ[5)~10)]，今回の検討でも5.8%に転移再発がみられた．転移再発例の検討を行い，その再発要因に関して考察してみた．

1．局所・リンパ節再発

病理所見からの局所・リンパ節再発の危険因子としては，中分化腺癌，リンパ節転移例およびリンパ管侵襲陽性例に有意に再発が多く，有意差はなかったが局所・リンパ節再発した 4 例はいずれも壁深達度は sm3であった．このような病理所見を呈した大腸 sm 癌は，局所・リンパ節再発を念頭におき，厳重な経過観察が必要であると思われた．4 例のうち 3 例に再切除を施行し，2 例生存中であり，早期発見・早期治療が重要である．徳永ら[10]は大腸 sm 癌の転移再発の危険因子として中分化腺癌をあげている．清家ら[11]は直腸 sm 癌局所再発の危険因子として，先進部組織型が低分化腺癌，リンパ管侵襲，静脈侵襲が中等度以上，aw が5mm 以下をあげている．

それぞれのリンパ節・局所再発の要因を考察してみると，症例 1 は Ra の直腸癌で 1 群のリンパ節転移陽性で，吻合部近傍に局所再発した．術中 N1（＋）と診断したが，心筋梗塞の既往があり，リンパ節郭清は中枢側，腸管軸方向ともに D2郭清を行った．Heald ら[12]は，腫瘍の肛門縁から4cm 肛門側の直腸管膜内に0.5 mm の癌巣を認めたと報告しており，腸間膜に対して margin が確保されていなかった可能性は否定できなかった．また症例 2 は 1 群のリンパ節転移陽性であったが，術中 N0と診断され，D2郭清を行った．再発部位は下腸間膜動脈左側中心にリンパ節再発した．大腸 sm 癌はリンパ節転移が陽性であっても，その転移リンパ節の最大径は平均5mm 以下と小さいため，術中 N 0と診断され，病理組織学的にはじめてリンパ節転移を指摘される症例が多い[13]ことを考え，この症例を含め，術前 SM2 以深癌と診断された症例では，原則的に D3 郭清を行うべきと考えられた[13]．症例 3 は，1 群リンパ節 5 個，2 群リンパ節 4 個と計 9 個のリンパ節に転移がみられ，D3郭清したにもかかわらず，局所，大動脈周囲リンパ節に多中心に再発した．この症例は外科切除の限界例と思われ，大腸 sm 癌にもこのような悪性度の高い症例も存在することを痛感した．症例 4 は Rb の直腸癌で低位前方切除術を行ったが，aw は約5 mm で，aw 不足のリンパ流再発の可能性は否定できない．しかし清家ら[11]は直腸 sm 癌41例について壁内進展距離を検討し，最大で2.5mm であり，直腸 sm 癌の局所再発予防に必要な AW は5mm としている．近年，前方切除術は Double Stapling Technique の普及により再建はより簡略化されたが，これに伴い Implantation が問題となっており，この予防には腸管洗浄が有用であることが報告されている[14)15)]．当センターでは直腸癌の局所再発のうちリンパ流再発は，原発巣切除標本で ly≧2, n≧1, v≦1, ew≧4mm とし，Implantation による再発は原発巣切除標本で n=0, ew≧4mm, ly≦1, v≦1, 壁深達度が ss（a1）以浅であり，再切除標本で癌腫の傍に縫合糸があるか，癌腫がポリープ上の隆起として認められることと定義している[15]．このことから症例 4 は ly1であり，aw も5mm は確保できたことに加え，術中腸管内洗浄を行っていなかったことを考えると，局所再発の原因は，Implantation とするのが，最も妥当であると思われた．

また，リンパ節・局所再発 4 例中 3 例が直腸癌であり，今回の104例中直腸癌のリンパ節・局所再発は38例中 3 例（7.9%）で，結腸癌の66例中 1 例（1.5%）に比べ，有意差はないが，前者に高頻度であった．術前 SM2 以深癌と診断された大腸癌は原則 D3郭清を行うべき[10]であることは述べたが，術後 QOL を低下させうる直腸癌，とくに下部直腸癌の治療方針の決定はしばしば困難であり[17]，下部直腸 sm 癌全例に D3郭清を行うのは，術後の QOL からも問題があるとも思われる．今回の検討例では直腸癌リンパ節・局所再発の 3 例中 1 例は外科切除の限界症例と考えられたが，その他の 2 例は再切除により無再発生存中であることから，切除標本病理所見の中分化腺癌，リンパ節転移陽性，リンパ管侵襲陽性例に加え，占居部位が直腸であった症例は，より厳重な経過観察を行い，再発巣の早期発見が重要であると思われた．

2．肝再発

肝再発は 2 例あった．今回の検討で肝再発は 2 例と少ないため，病理所見で有意な特徴はなかった．肝再発例を個々にみてみると，症例 5 は strip biopsy 後約 6 か月と比較的早期に肝再発し，strip biopsy という明らかに断端陽性となる不完全な内視鏡切除により血行性

転移が引き起こされた可能性は完全には否定しえない症例であった．肝再発の 2 例は，外来の経過観察中に血中 CEA の上昇で腹部超音波検査を行い，肝転移を診断しえた．いずれも単発の肝再発で発見され，肝部分切除術を行い，平均63か月無再発生存中であり，大腸 sm 癌といえど，血行性転移も念中においた術後経過観察，とくに血中 CEA の定期的な測定が重要で，血中 CEA の上昇を認めたならば，肝転移を念頭において積極的に腹部精査を行い，早期発見・早期手術することが予後向上には重要であると思われた．

なお，本論文の要旨の一部は，第52回日本消化器外科学会総会（1998年 7 月東京）にて発表した．

文　献

1）井上雄志，鈴木　茂，鈴木　衛ほか：大腸 sm 癌の内視鏡治療に関する検討．Gastroenterol Endosc **40**：1017―1023, 1998
2）大腸癌研究会編：大腸癌取扱い規約．第 6 版．金原出版，東京，1998
3）工藤進英，曽我　淳，下田　聡ほか：大腸 sm 癌の sm 浸潤の分析と治療方針―sm 浸潤度分類について―．胃と腸　**19**：1349―1356, 1984
4）友田博次，衛藤　剛，馬場秀夫ほか：大腸 sm 癌に対する治療方針．外科　**58**：1138―1141, 1996
5）酒井信行，渡邊昌彦，寺本龍生ほか：大腸 sm 癌の臨床病理学的検討と治療方針．日消外会誌　**30**：60―65, 1997
6）長谷和生，望月英隆，宇都宮勝之ほか：長期追跡結果からみた大腸 sm 癌の治療方針に関する検討．日消外会誌　**29**：1013―1021, 1996
7）小平　進，八尾恒良，中村恭一ほか：sm 癌細分類からみた転移陽性大腸 sm 癌の実態．胃と腸　**29**：1137―1142, 1994
8）望月英隆，長谷和生，柳生利彦：大腸 sm 癌における先進部組織異形度とリンパ節・遠隔転移．胃と腸　**29**：1143―1150, 1994
9）Kikuchi R, Takano M, Takagi K et al：Management of early invasive colorectal cancer. Dis Colon Rectum **38**：1286―1295, 1995
10）徳永信弘，貞廣荘太郎，野登　隆ほか：転移再発した大腸 sm 癌の4例．日消外会誌　**31**：119―123, 1998
11）清家和裕，斉藤典男，幸田圭史ほか：直腸 sm 癌根治切除後局所再発例の検討．日本大腸肛門病会誌　**51**：284―294, 1998
12）Heald RJ, Ryall RDH：Recurrence and survival after total mesorectal excision for rectal cancer. Lancet **1**：1479―1482, 1986
13）井上雄志，鈴木　衛，吉田勝俊ほか：大腸 sm 癌リンパ節転移陽性例に関する検討．日本大腸肛門病会誌　**51**：159―167, 1998
14）国友一史，寺嶋吉保，堀内雅文ほか：直腸癌再発予防のための二重構造 sump Tube を用いた吻合前直腸内洗浄．日本大腸肛門病会誌　**46**：96―99, 1993
15）平井勝也，河原秀次郎，足利　健ほか：直腸癌に対する低位前方切除における術中直腸内洗浄の意義について．日臨外医会誌　**56**：2296―2300, 1995
16）五十嵐達紀：直腸癌局所再発（骨盤腔再発および会陰部再発）の成立機序に関する臨床病理学的研究．日本大腸肛門病会誌　**39**：361―372, 1986
17）井上雄志，鈴木　衛，吉田勝俊ほか：直腸早期癌の治療方針に関する検討．日消外会誌　**31**：2334―2337, 1998

Recurrence after Curative Resection of Submucosal Invasive Colorectal Cancer

Yuji Inoue, Mamoru Suzuki and Ken Takasaki
Department of Surgery, Institute of Gastroenterology, Tokyo Women's Medical University

Of 104 patients who underwent curative resection for submucosal invasive colorectal cancer in our institution from 1988 to 1997, 6 patients（5.8%）had tumor recurrence, and 4 patients（3.9%）had local and lymph node recurrence. Of the four patients, the tumors were located in the rectum in 3, and in the descending colon in 1. Histopathological study revealed that 3 patients had moderately differentiated tubular adenocarcinoma and one had well differentiated tubular adenocarcinoma. Three had lymph node metastasis. All 4 patients who had local and lymph node recurrence had lymph vessel invasion. The Depth of cancer invasion was sm3 in these 4 patients. In addition, local and lymph node recurrence occurred higher in the patients who had moderately differentiated tubular adenocarcinoma, lymph node metastasis and lymph vessel invasion. Among the 106 patients, 2（1.9%）had solitary liver metastasis, and partial hepatic resection was performed with no evidence of recurrence. Liver metastasis was not observed to be a risk factor in this histopathological study of submocasal invasive colorectal cancers.

Reprint requests：Yuji Inoue　Insitute of Gastroenterology, Tokyo Women's Medical University
8-1 Kawada-cho, Shinjuku-ku, Tokyo, 162-8666 JAPAN