日消外会誌　32（10）：2350～2354，1999年

症例報告

Granulocyte-colony stimulating factor 産生食道癌肉腫の１切除例

広島大学第２外科

大城　望史　八幡　浩　春田　直樹　丹治　英裕
篠崎　勝則　内田　一徳　杉野　圭三　丸林　誠二
浅原　利正　土肥　雪彦

症例は56歳の男性，嚥下困難を主訴に前医を受診し，食道癌と診断され当科に入院した．入院時白血球数は19,400/mm^{3}と高値であったが，ほかに炎症所見は認めなかった．1998年６月9日に食道亜全摘術を施行，病理組織学的診断はいわゆる癌肉腫であり，mp, n(－)，Pl_0, M_0, stage I であった．術後白血球数はすみやかに低下し，血中 G-CSF 値は術前109pg/ml と高値であったが，術後は21pg/ml, 11pg/ml と低下し，抗 G-CSF 抗体を用いた免疫染色でも陽性であり，G-CSF 産生腫瘍と診断した．G-CSF 産生食道癌肉腫は本邦２例目と極めてまれである．G-CSF 産生腫瘍は予後不良であるが，自験例は８か月経過した現在も再発の兆候を認めていない．

Key words： granulocyte-colony stimulating factor, so-called carcinosarcoma of esophagus

はじめに

Granulocyte-colony stimulating factor（以下，G-CSF）は，顆粒球前駆細胞（colony foaming unit）に作用して顆粒球への分化を促進する[1]．近年，肺癌を中心に G-CSF 産生腫瘍の報告は増加しているが，食道癌での報告はきわめてまれである．今回，われわれは G-CSF 産生を証明した食道原発のいわゆる癌肉腫の１切除例を経験したので，若干の考察を加えて報告する．

症　例

患者：56歳，男性

主訴：嚥下困難

家族歴：兄が肝細胞癌で死亡

既往歴：51歳，急性膵炎

現病歴：1998年５月初旬に嚥下困難が出現し，５月21日に前医にて上部消化管内視鏡を施行され，食道癌と診断された．５月25日当科紹介入院となった．

入院時現症：身長172.2cm，体重64kg，体温36.9℃，血圧122/74mmHg，脈拍64/分，整．結膜に黄疸，貧血を認めず，表在リンパ節も触知しなかった．胸腹部にも異常所見を認めなかった．

＜1999年４月28日受理＞別刷請求先：大城　望史
〒734-8551　広島市南区霞1―2―3　広島大学第２外科

Table 1　Laboratory data on admission

(Hematology)		(Electrolytes)	
WBC	19.4×10^3 /mm^3	Na	138 mEq/l
(Ne	83.3%)	K	4.5 mEq/l
RBC	474×10^4 /mm^3	Cl	104 mEq/l
Hb	15.4 g/dl	(Blood coagulation)	
Ht	46.1 %	APTT	24.9 sec
Plt	281×10^3 /mm^3	PT	13.5 sec, 53%
(Blood chemistry)		Fib	518 mg/dl
GOT	16 U/l	FDP	5.71 μg/ml
GPT	9 U/l	HPT	31.4 %
ALP	232 U/l	(Tumor marker)	
LDH	356 U/l	CEA	5.7 ng/ml
γ-GTP	24 U/l	CA19-9	N.D.
T. Bil	1.1 mg/dl	SCC	0.9 ng/ml
TP	7.0 mg/dl	NSE	160 ng/ml
Alb	4.2 mg/dl		
BUN	13 mg/dl		
Cr	0.86 mg/dl		
CRP	＜0.3 mg/dl		

N.D.：not detected

入院時検査成績：白血球数は19,400/mm^{3}と高値で，好中球数も83.3%を占めたが，C 反応性蛋白（CRP）は正常値であった．貧血なく，肝腎機能にも異常はなかった．腫瘍マーカーでは，neuron-specific enolase（以下，

Fig. 1 Chest magnetic resonance imaging showed a 6 cm tumor at lower esophagus.

Fig. 2 Upper gastrointestinal series showed a 7 cm stenotic lesion at lower esophagus.

NSE）が160ng/ml（正常10.0以下）と高値であったが，他のマーカーは正常であった（**Table 1**）．また，術前の血清 G-CSF 値は109pg/ml（正常18.0以下）と高値であった．

上部消化管内視鏡検査：上歯列より38cm～43cm にかけて 7 時～12時の方向に管腔の半周を占める隆起性病変を認め，EG junction と腫瘍の距離は約2cm であった．生検の病理診断は，低分化型扁平上皮癌であった．

胸部 magnetic resonance imaging（MRI）検査：食道下部から EG junction の直上に，6cm にわたる腫瘤を認めた（**Fig. 1**）．

上部消化管造影：下部食道に apple core 様の狭窄性病変を認め，これは長軸方向に7cm にわたっていた（**Fig. 2**）．

胸部 computed tomography（CT）検査：下部食道に壁肥厚像を認めた（**Fig. 3**）．

以上より，下部食道癌と診断し，1998年 6 月9日に開胸開腹術を施行した．術中臨床診断は Ei, A_0, N_1（＋），M_0, Pl_0, StII であり，食道亜全摘術，胸骨後再建を行った．

摘出標本：下部食道にほぼ3/4周を占める長径6cm の周堤を伴う潰瘍性病変を認め，EG junction との距離は5cm であった（**Fig. 4**）．

Fig. 3 Chest computed tomography showed a thickness of lower esophageal wall.

病理組織学的所見：HE 染色において，食道粘膜から固有筋層にかけて，著明な炎症細胞浸潤を伴う腫瘍胞巣を認めた．上皮腫瘍細胞は核分裂像を多数認める

Fig. 4　Macroscopic findings of specimen showed a 6 ×4 cm tumor.

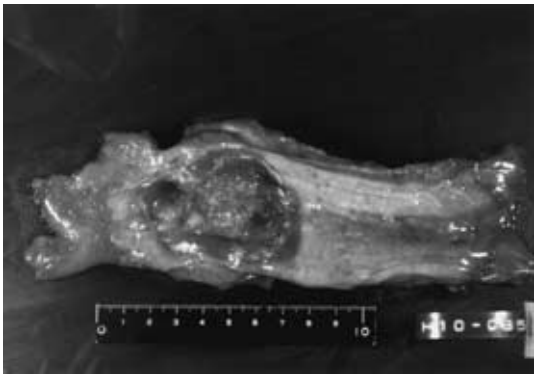

未分化な扁平上皮癌であり，また上皮細胞間には atypia を伴う spindle cell の増殖を認めた．これらの移行像を認めることからいわゆる癌肉腫と診断した．脈管侵襲像は軽度であり，リンパ節に転移を認めなかった(**Fig. 5**)．また，一次抗体としてマウスの抗 rG-CSF モノクローナル抗体（中外製薬提供）を，2次抗体として ENVISION ポリマー試薬（ダコ Code No. K1490）を用いた免疫組織学的染色法を行ったところ，主に上皮性腫瘍の細胞質が褐色に陽染しており，腫瘍内の G-CSF 産生を証明した（**Fig. 6**）．

術後経過：白血球数は，術前19,400～31,600/mm^{3}と高値であったが，周術期に一旦67,100/mm^{3}にまで上昇したもののその後速やかに低下した．また，血清 G-CSF 値は，術後 2 か月で21pg/ml，術後 7 か月で11pg/ml と低下し，NSE も8.7ng/ml と正常値となった．現在，術後 8 か月経過したが，再発の兆候を認めていない．

考　察

食道癌肉腫は Hansemann[2]が1904年に初めて報告した．本邦では沓掛[3]の報告以来約150例が報告されている．頻度は，全食道悪性腫瘍の0.56%を占め，好発年齢は50～60歳台，男女比は10：1と男性に多く認める．部位は，胸部中部食道が58%，下部食道が34%，上部食道が8%とされている[4]．浜辺ら[5]によると，癌肉腫67例中62例，92.5%が隆起性病変であった．そのため一般の食道癌に比べ症状の出現が早く，深達度は ep～sm の症例が80%を占めている．しかし，一方でリンパ節転移の頻度は高く，悪性度は高いものと考えられている[5]．

癌肉腫は，①上皮成分が紡錘型細胞に変化したいわゆる癌肉腫②間葉系細胞が反応性に増殖した偽肉腫③間葉系部分が真の間葉系腫瘍からなる真性癌肉腫の 3 者に分類される[6]．Saphir ら[7]は，肉腫様病変が真性癌肉腫であることはまれで，そのほとんどが癌の上皮化生したものであることを指摘した．これがいわゆる癌肉腫であり，癌腫と肉腫との移行像を認めることが特徴とされる．

Fig. 5　Hematoxylin and eosin stain revealed transition from undifferentiated squamous cell carcinoma of the stalk to sarcomatous cells.（×100）

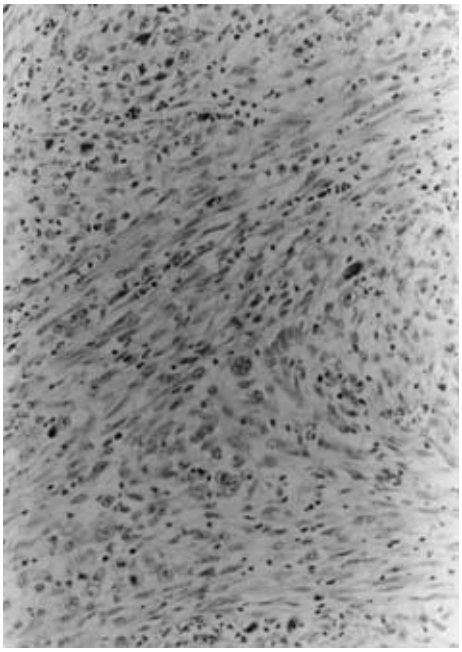

G-CSF 産生腫瘍の概念は，1951年に Fahey[8]が腫瘍自体が骨髄刺激物質を産生する可能性を指摘したことから始まった．1974年 Robinson[9]は，好中球増加をきたした悪性腫瘍患者の血中，尿中 G-CSF 活性の上昇を報告し，Asano ら[10]が肝癌患者において G-CSF 産生を証明した．以後肺癌[11]，胃癌[12][13]などで報告が増加している．

G-CSF 産生腫瘍診断の criteria は，①著明な白血球増加②G-CSF 活性値の上昇③腫瘍切除による白血球の減少④腫瘍内 G-CSF 産生の証明を認めることとされている[10]．本症例においても，これらの条件を満たしたことから，G-CSF 産生腫瘍と診断した．

G-CSF 産生腫瘍は，食道癌では過去 2 例[14][15]が報告されたのみであり，そのうちいわゆる癌肉腫の症例が 1 例[15]であった．G-CSF は，autocrine growth factor

Fig. 6 Immunohistochemical stain for G-CSF were positive in the cytoplasm of the tumor cells.（×100）

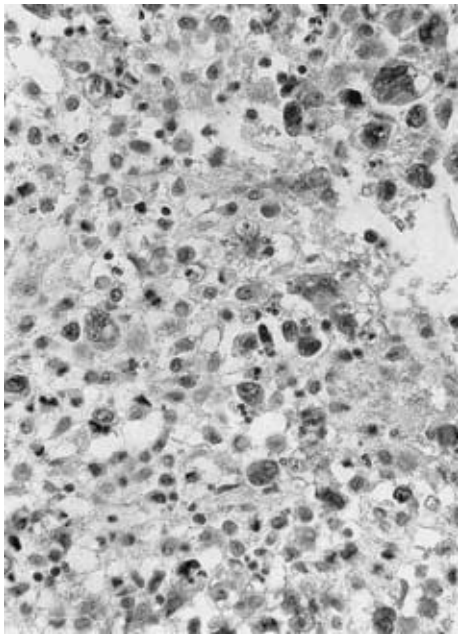

として腫瘍の急速な増殖，進展や転移に関与すると考えられている[13]．一方，肺癌では扁平上皮癌に多く，消化器癌では比較的未分化，低分化な癌に多いと報告されており，このため予後不良の症例が多い．本症例においても，上皮成分は未分化な扁平上皮癌であった．また，腫瘍マーカーとして血清 NSE 値が上昇していたが，これは肺，食道の小細胞癌などの神経内分泌細胞に分化を示す腫瘍のマーカーとして重要である[16]．未分化癌の多い G-CSF 産生腫瘍において NSE が高値を示したことは，本症例が癌肉腫であったことからも興味深いことと考えた．

なお，本稿の要旨は第53回日本消化器外科学会総会（1999年2月19日，京都市）において発表した．

文　献

1）高久史麿：血球分化の臨床．日内会誌　**75**：1043―1057, 1986

2）Von Hansemann D：Das gleichzeitige Vorkommen verschiedenariger Geschwulste bei derselben Person. Z Krebsfosch **1**：183―198, 1904

3）沓掛　諒：食道カルチノザルコームの1例．日病理会誌　**19**：763―765, 1929

4）北川　隆，岡野重幸，相馬光宏ほか：食道癌肉腫の1例．Gastroenterol Endosc **31**：1264―1267, 1989

5）浜辺　豊，佐藤美晴，小谷陽一ほか：肉腫様組織成分を伴った食道癌について―自験例5例と癌肉腫・偽肉腫としての本邦報告例63例の検討―．外科治療　**52**：255―264, 1985

6）食道疾患研究会編：食道癌取扱い規約．第8版．金原出版，東京，1992, p44―45

7）Saphir O, Vass A：Carcinosarcoma. Am J Cancer **33**：331―361, 1938

8）Fahey RJ：Unusual leukocyte responses in primary carcinoma of the lung. Cancer **4**：930―935, 1951

9）Robinson WA：Granulocytosis in neoplasia. Ann NY Acand Sci **230**：212―218, 1974

10）Asano S, Urabe A, Okabe T et al：Demonstration of granulopoietic factor（s）in the plasma of nude mice transplanted with a human lung cancer and in the tumor tissue. Blood **49**：845―852, 1977

11）迎山恭臣，橘　秀夫，川平敏博ほか：pancoast 症候群を伴った G-CSF 産生肺癌の一例．日呼外会誌　**33**：146―152, 1995

12）Obara T, Ito Y, Kodama T et al：A case of gastric carcinoma associated with excessive granulocytosis；production of a colony-stimulating factor by the tumor. Cancer **56**：782―788, 1985

13）相本隆幸，吉田初雄，湖山信篤ほか：Granulocyte-colony stimulating factor 産生胃癌の1例．日消外会誌　**30**：2004―2008, 1997

14）田口純子，小林茂人，梁　承郁ほか：Granulocyte-colony stimulating factor（G-CSF）産生食道癌の1症例．日臨免疫会誌　**16**：383―387, 1993

15）藤森　勝，黒島振重郎，関下芳明ほか：Granulocyte-colony stimulating factor 産生食道癌肉腫の1例．日臨外医会誌　**58**：586―590, 1997

16）Sasajima K, Watanabe M, Ando T et al：Serum neuronspecific enolase as a marker of small cell carcinoma. J Clin Gastroenterol **112**：384―388, 1990

A Case Report of Granulocyte-Colony Stimulating Factor Producing So-called Carcinosarcoma of Esophagus

Takafumi Oshiro, Hiroshi Yahata, Naoki Haruta, Hidehiro Tanji,
Katsunori Shinozaki, Kazunori Uchida, Keizou Sugino, Seiji Marubayashi,
Toshimasa Asahara and Kiyohiko Dohi
The Second Department of Surgery, Hiroshima University School of Medicine

A 56-year-old mas who complained of dysphagia was admitted to our hospital. The patient was diagnosed as having an esophageal carcinoma with leukocytosis（19,400/mm^3）. A subtotal esophagectomy was done on June 9,1998. Histopathological examination revealed a so-called carcinosarcoma of mp, n（－）, Pl_0, M_0 and stage I. Postoperatively, the leukocyte count decreased rapidly. Preoperative serum granulocyte-colony stimulating factor（G-CSF）level was 109 pg/ml, and postoperative serum G-CSF levels on 72POD and 195POD were 21 pg/ml and 11 pg/ml. An immunohistochemical study showed positive staining for G-CSF in the tumor cell. G-CSF producing esophageal so-called carcinosarcoma is very rare and only one case has been reported in Japan. Although the reports indicate poor prognosis for G-CSF producing tumors, postoperative recurrence has not been detected in this case for 8 months.

Reprint requests：Takafumi Oshiro　Second Department of Surgery, Hiroshima University
1-2-3 Kasumi, Minami-ku, Hiroshima, 734-8551 JAPAN