日消外会誌　32（10）：2355～2359，1999年

症例報告

成人の原発性筋肥厚性幽門狭窄症の１例

名古屋第一赤十字病院外科
中村　英治　　服部　龍夫　　小林陽一郎　　宮田　完志
深田　伸二　　湯浅　典博　　林　　祐次　　江畑　智希
鷲津　潤爾　　高見澤潤一

症例は46歳の男性．18歳時胃潰瘍の既往がある．５年前から食後の腹部膨満感があり流動食を主食としてきたが，1994年７月吐血し入院した．胃潰瘍，十二指腸潰瘍による幽門狭窄症と診断し胃切除術を施行した．切除標本にて胃角部の潰瘍と幽門部筋層の肥厚を認めた．病理組織学的に幽門部には２次性の筋層肥厚を示唆するような炎症性細胞浸潤，線維化や Auerbach 神経叢の変性を認めず，原発性の筋肥厚性幽門狭窄症と診断した．成人の筋肥厚性幽門狭窄症は極めてまれな疾患であるが，幽門狭窄をきたす疾患のひとつに本疾患を想起し，特徴的な X 線，内視鏡所見に注意すれば術前診断も可能と考えられた．

Key words： primary hypertrophic pyloric stenosis, pyloric stenosis, adult

緒　　言

成人の幽門狭窄症は消化性潰瘍や胃癌に続発してみられるものがほとんどであり，原発性筋肥厚性幽門狭窄症は，我々が調べえた限りでは本邦で８例の報告があるのみである[1)~4)]．我々は消化性潰瘍による幽門狭窄と術前診断し，胃切除術後に病理組織学的に本症と診断しえた症例を経験したので本症の特徴について考察を加えて報告する．

症　　例

患者：46歳，男性

主訴：吐血

既往歴：18歳時に胃潰瘍を保存的治療

家族歴：特記すべきことなし．

現病歴：1989年頃より食後に腹部膨満感が出現し，カロリーメイト®などの流動食を主食としていた．1994年７月31日吐血し，当院に入院した．

入院時現症：身長168cm，体重58kg，栄養状態は良．身体に特記すべき所見を認めない．血液検査では軽度の貧血と低蛋白血症を認めた（**Table 1**）．

上部消化管造影所見：胃内腔は粘液が貯留し拡張気味で，小彎は短縮し胃角小彎に直径15mm のバリウム斑を認めた．幽門輪部は狭小化し，十二指腸球部の拡張は不良であった（**Fig. 1**）．

上部消化管内視鏡所見：胃角部に不整形の潰瘍を認

＜1999年５月25日受理＞別刷請求先：中村　英治
〒446-8602　安城市御幸本町12―38　更生病院外科

Table 1　Laboratory data on admission

WBC	10.7×10^3 /ul	ALP	133 IU/L
RBC	3.50×10^6 /ul	Amylase	108 IU/L
Hct	33.3 %	CPK	36 IU/L
Plt	28.1×10^4 /ul	Na	139 mEq/*l*
		K	5.0 mEq/*l*
TP	6.0 g/dl	Cl	103 mEq/*l*
T-bil	0.5 mg/dl	BUN	30 mg/dl
GPT	10 IU/L	Cr	0.9 mg/dl
LDH	434 IU/L	FBS	83 mg/dl

Fig. 1　The upper gastro-intestinal series showed dilation of the stomach, a small barium fleck at the shorten lesser curvature（black arrow-heads），pyloric stenosis（white arrow）and poor dilatation of the duodenal bulb.

Fig. 2　Endoscopic examination disclosed a giant irregular ulcer at the gastric angle（2a）and pyloric stenosis with circular protrusion like the cervix of the uterus（2b）.

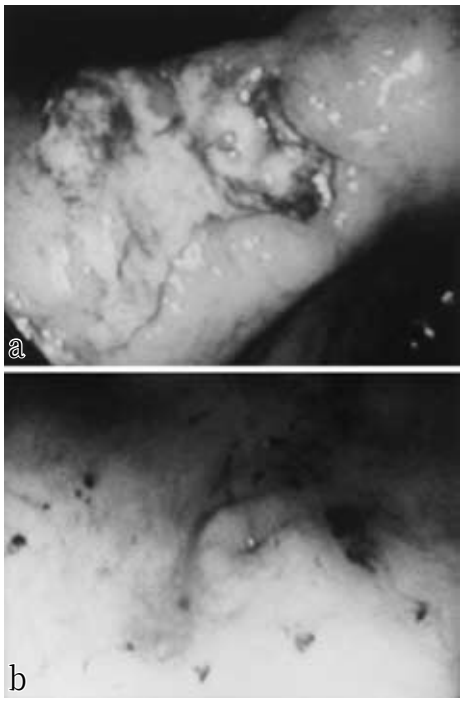

めた（**Fig. 2a**）．幽門は予宮頸部様に全周性に隆起し狭窄していた（**Fig. 2b**）．内視鏡は幽門を通過しなかった．

腹部 computed tomography（CT）所見：胃幽門に一致して均一でやや低吸収を示す壁肥厚を認めた（**Fig. 3**）．他には胆石以外特に異常所見を認めなかった．

以上の所見より胃潰瘍，十二指腸潰瘍による幽門狭窄と診断し，1994年８月18日広範囲胃切除術，胆嚢摘出術を施行した．

手術所見：十二指腸には変形や瘢痕狭窄を認めず，周囲の剝離も容易であった．

切除標本固定後肉眼所見：小彎は短縮し体下部小彎から前壁に線状潰瘍を認めた．幽門の粘膜は正常で潰瘍性病変を認めず，全周性に壁が肥厚していた（**Fig. 4**）．

病理組織学的所見：体下部の胃潰瘍は漿膜下まで達しフィブリンの析出と炎症性細胞浸潤，線維性結合織の増生を認めた．しかし幽門および幽門前庭部の粘膜は正常で，粘膜下層に軽度の浮腫，血管増生，リンパ管の拡張を認めたが，炎症性細胞浸潤や線維化などの２次性の筋層肥厚を示唆する所見を認めなかった．筋層は幅９～12mm と肥厚し，特に十二指腸側で内輪筋の肥厚を認めた（**Fig. 5**）．また Auerbach 神経叢の変性も認めなかった（**Fig. 6**）．筋層の肥厚は体下部の胃潰瘍とは病変の連続性を認めないこと，２次性の筋層肥厚を示唆する所見を認めないことから原発性の筋肥厚性幽門狭窄症と診断した．

Fig. 3　Computed tomography revealed marked thickness of the pyloric wall.

Fig. 4　Resected specimen showed an irregular ulcer in the gastric body and prominent wall thickness of the pylorus.

考　察

成人の筋肥厚性幽門狭窄症とは乳児にみられるよう

Fig. 5 Microscopic examination revealed marked hypertrophy of the pyloric circular muscle.

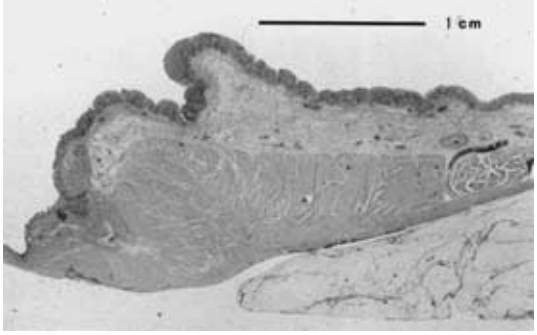

Fig. 6 Microscopic examination of the pyloric muscle layer showed no degeneration of the Auerbach's nerve plexus. (H.E.×400)

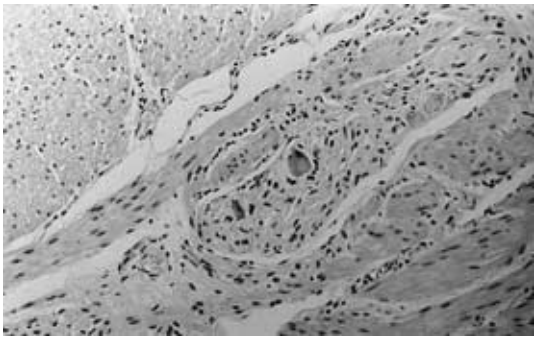

な幽門輪の肥厚と狭窄が成人にみられる場合をいうが，その頻度はきわめてまれであり我々が調べえた限りでは本邦での報告は8例で詳細に記載された報告は5例のみであった(**Table 2**)．50歳代の男性で嘔吐を主訴とすることが多く，治療は胃切除が多かった．1957年から1998年の英文文献から我々が検索しえた166例の報告と比べてみても同様の傾向がみられるが，病悩期間は10年以上の報告も多数みられている（**Table 3**)[5)~12)]．

本症は1835年のJ. Cruveilherによる剖検例が最初の報告とされている．後にMaierは本症31例の剖検報告の中でその原因を幼児期からの先天的なものと考え，幽門筋の肥厚が幼少時より存在し，炎症，浮腫，電解質異常，痙攣，胃酸刺激，その他の後天的因子により突然発症するのであろうと考察した[13)]．しかし幽門痙攣，幽門輪部の神経，筋の異常に原因を求める説もあり，現在のところ成因は明らかとなっていない[5)~8)14)]．

本症のX線所見は，①幽門輪部の狭窄と延長(string sign)，②肥厚した幽門筋による十二指腸球底部の圧排像(Kirklin's sign)，③充盈像で幽門中央部に突出した陰影（Twining's sign）などが特徴的な所見とされている[15)16)]．また，本症の内視鏡所見は肥厚した幽門が子宮頸管に似ているとされ(cervix sign)，粘膜面が正常で蠕動運動が存在することも特徴とされている．

診断は消化性潰瘍や癌などによる幽門狭窄との鑑別が問題となるが，術前診断は一般に困難である[15)]．その理由として①幽門輪部の潰瘍による続発性幽門狭窄との鑑別が難しいこと，②成人の場合悪性疾患の除外が難しいこと，③幽門狭窄を呈する疾患のうち本症が原因となるのは炎症性疾患の1/15以下とまれであること，④本症患者に精神神経学的異常を有する頻度が比較的高いことなどがあげられる[7)]．

本症の肉眼所見では幽門部は球状あるいは紡錘状で比較的硬く，一般に炎症性変化や浮腫は認められない．幽門部の筋層の厚さは正常では輪状筋が縦走筋の4～5倍で，0.3～0.85cmが正常とされ，1.0cm以上は明らかな肥厚とする報告が多い[6)17)]．病理組織学的には輪状筋の肥大，過形成が特徴的であり，時に縦走筋の肥大をみることがあるが，筋層に線維組織の増生や炎症性細胞の浸潤は見られない．筋層に線維組織の増殖があれば潰瘍あるいは炎症に続発したものと考えられ，原発性の筋肥厚性幽門狭窄症からは除外される[18)]．

Table 2 Reported cases of Adult hypertrophic pyloric stenosis in Japan

Author	year	Age	Sex	Duration of symptoms	Complaints	Therapy	Thickness of pyloric muscle(mm)
Urushizaki[1)]	1969	57	F	—	epigastralgia	partial gastrectomy	11
Shimizu[2)]	1985	57	M	5 months	vomiting	pyloroplasty	—
Miyahira	1990	58	M	—	flatulence	partial gastrectomy	8
Ikenaga[3)]	1992	55	M	25 years	epigastralgia	partial gastrectomy	10
Takahashi[4)]	1994	76	M	3 years	nausea, vomiting	partial gastrectomy	8
our case		46	M	6 years	hematemesis	partial gastrectomy	12

Table 3 Clinical findings of hypertrophic pyloric stenosis in English literatures

Age(years)	14－85	
Sex(Male：Female)	90：47	
Chief complaint	Vomiting	91/130 (70%)
	Epigastralgia	65/130 (50%)
	Nausea	21/130 (16%)
	Weight loss	6/130 (12%)
Duration of Sympton (years)	－ 1	25/137 (18%)
	1－ 9	66/137 (48%)
	10－19	12/137 (9%)
	20－	27/137 (20%)
	unknown	7/137 (5%)
Preoperative Diagnosis	Gastric ulcer	36/137 (26%)
	Duodenal ulcer	18/137 (13%)
	Gastric cancer	32/137 (23%)
	Hypertrophic pyloric stenosis	16/137 (12%)
	unknown	37/137 (27%)
Treatment	Gastrectomy	85/137 (62%)
	Pyloroplasty	32/137 (23%)
	Gastroenterostomy	8/137 (6%)
	Ramstedt	7/137 (5%)
	unkown	5/137 (4%)

治療は手術が主体であり幽門側胃切除が施行されることが多い．幽門形成術は侵襲が少なく胃の貯留機能を損なわない点で優れているが，再発しやすいこと，悪性疾患が除外できないこと，診断を確定できないことなどの問題がある[2]．その他にはバルーン拡張術，胃空腸吻合術なども報告されている．

自験例は幽門部筋層の著明な肥厚を認め，病理組織学的に幽門部に炎症性細胞浸潤，線維化，Auerbach 神経叢の変性を認めず，また体下部の胃潰瘍と病変の連続性がないことから原発性の筋肥厚性幽門狭窄症と診断した．また18歳時より胃潰瘍を合併し，46歳の手術時にもこれを認めたが，幽門狭窄による胃内容うっ滞が胃潰瘍の一因と考えられた．この意味からは本症例の筋肥厚性幽門狭窄は幼少時より存在したことが推察される．

自験例の術前診断を retrospective に検討すると X 線検査で string sign, Kirklin's sign を，内視鏡検査で cervix sign を認め，本疾患の存在と所見の特徴を認識していれば術前診断は可能と思われた．

本稿を終えるにあたり，御指導を賜わりました名古屋第一赤十字病院病理，平林紀男先生に感謝致します．

文　献

1) 漆崎一朗，福田守道，池田成之ほか：成人にみられた肥厚性幽門狭窄症の１例．胃と腸　**4**：1015―1020, 1969
2) 清水哲朗，永瀬敏明，唐木芳昭ほか：成人の肥厚性幽門狭窄症の１例．日臨外医会誌　**46**：374―378, 1985
3) Ikenaga T, Honmyo U, Takeno S et al：Primary hypertrophic pyloric stenosis in the adult. J Gastroenterol Hepatol **7**：524―526, 1992
4) 高橋英治，三浦拓也，南俊之介ほか：成人の肥厚性幽門狭窄症の１例．日臨外医会誌　**55**：1197―1200, 1994
5) Dye TE, Vidals VG, Lockhart CE et al：Adult hypertrophic pyloric stenosis. Am Surg **45**：478―484, 1979
6) Craver WL, William L：Hypertrophic pyloric stenosis in adults. Gastroenterology **33**：914―924, 1957
7) McCann JC, Dean MA：Hypertrophy of pyloric muscle in adults. Experiences with conservative and radical surgical treatment. Surg Gynecol Obstet **90**：535―542, 1950
8) Christiansen KH, Grantham A：Idiopathic hypertrophic pyloric stenosis in the adult. Arch Surg **85**：207―214, 1962
9) North JP, Johnson JH：Pyloric hypertrophy in adult. Ann Surg **131**：316―329, 1959
10) Go TS, Morse WH：Hypertrophic pyloric stenosis in adults. Am J Gastroenterol **60**：400―405, 1973
11) Simson JNL, Thomas AJ, Stoker TAM：Adult hypertrophic pyloric stenosis and gastric carcinoma. Br J Surg **73**：379―380, 1986
12) Navab F, Flores L：Multinodular adult hypertrophic pyloric stenosis. J Clin Gastroenterol **11**：667―670, 1989
13) Maier R：Beitrage zur angeborenen. Pylorusstenose. Arch Pathol Anat **102**：413―434, 1885
14) Graadt JF, Kreken JH：Adult hypertrophic pyloric stenosis. case report and review. J Clin Pathol **51**：479―480, 1998
15) Kirklin BR, Harris MT：Hypertrophy of the pyloric muscle in adults. A distinctive roentgenologic sign. Am J Roentgenol **29**：437―442, 1933
16) Twining EW：Chronic hypertrophic stenosis of the pylorus in adults. Br J Radiol **6**：644―655, 1933
17) Desmond AM, Swynnerton BF：Adult hypertrophy of the pylorus. BMJ **1**：968―971, 1957
18) Skoryna SC, Dolan HS, Grey A：Development of

primary pyloric hypertrophy in adults in relation to the structure and function of the pyloric canal. Surg Gynecol Obstet **108**：83—92, 1959

A Case Report of Primary Hypertrophic Pyloric Stenosis in Adult

Eiji Nakamura, Tatsuo Hattori, Yoichiro Kobayashi, Kanji Miyata,
Shinji Fukata, Norihiro Yuasa, Yuji Hayashi, Tomoki Ebata,
Junji Washizu and Junichi Takamizawa
Department of Surgery Japanese Red Cross Nagoya First Hospital

A 46-year-old man, who had been ingesting only diet food for five years because of a sense of abdominal fullness after meals, was admitted for hematemesis in July 1994. Under the diagnosis of gastric ulcer and pyloric stenosis due to duodenal ulcer, distal partial gastrectomy was performed. The resected specimen revealed gastric ulcer at the angle of stomach and hypertrophy of the pyloric muscle. Histopathological examination showed neither infiltration of inflammatory cells, fibrosis nor degeneration of Auerbach's nerve plexus in the pylorus. Thus, this case was diagnosed as primary hypertrophic pyloric stenosis, which is rare in adults. If close attention is paid to the characteristic X-ray and endoscopic findings, a precise preoperative diagnosis could be possible.

Reprint requests：Eiji Nakamura Department of Surgery, Kosei Hospital
12-38 Miyukihonmachi, Anjo, 446-8602 JAPAN