日消外会誌　32（10）：2360～2364，1999年

症例報告

術前化学療法施行中に胃気管支瘻を合併した胃悪性リンパ腫の１切除例

佐賀医科大学一般・消化器外科
陳　永昕　佐藤　清治　森　大輔　枝國源一郎
北原　賢二　樋高　克彦　宮崎　耕治

胃悪性リンパ腫はそれ自体は比較的まれな疾患であるが，胃気管支瘻を伴うことは極めてまれである．今回，本疾患の１切除例を経験したので報告する．症例は81歳の女性．突然の嘔吐と食欲不振を主訴とし，精査の結果進行大腸癌と胃悪性リンパ腫の合併と診断した．CT 検査にて胃の腫瘍は脾臓，膵臓，横隔膜への直接浸潤が疑われ，胃癌取扱い規約による stage IIIa より進行した症例と判断したため，大腸癌に対する右半結腸切除術後，胃悪性リンパ腫に対し術前化学療法を施行する方針とした．化学療法施行中に胃穿孔を疑ったが，膿瘍が左横隔膜下に限局化したため化学療法を継続しえた．さらに化学療法を２クール追加後，上部消化管造影にて胃気管支瘻が判明した．化学療法施行終了後２週目に待機手術として胃全摘＋脾摘＋横隔膜瘻孔部合併切除にて腫瘍を切除しえた．合併症を生じながらも術前化学療法が著効を呈した症例と考えられた．

Key words： gastric malignant lymphoma, neoadjuvant chemotherapy, gastro-bronchial fistula

はじめに

胃悪性リンパ腫は比較的まれな疾患であり，各施設における症例数の少なさや病期分類の不一致などの面から，適切な治療法がいまだに確立されていない．この疾患の治療上重要な位置を占める化学療法においては，多剤併用療法の導入により治療成績が著しく向上してきているが[1]，合併症のために治療継続を制限されることも少なくなく，穿孔症例も散見される[2]．しかしながら，本疾患に気管支瘻を伴うことは非常にまれである．今回，化学療法施行中に胃気管支瘻を合併したと思われる胃悪性リンパ腫を経験したので報告する．

症　例

患者：81歳，女性

主訴：悪心，嘔吐

家族歴：特記事項なし．

既往歴：25歳時に Basedow 病にて手術を受けた．

現病歴：平成９年２月，突然の嘔吐のあと食欲不振が続くため近医にて胃内視鏡検査施行．良性腫瘍の診断で，内科的治療を受けた．６月上旬より全身倦怠感，

＜1999年４月28日受理＞別刷請求先：陳　永昕
〒849-8501　佐賀市鍋島5―1―1　佐賀医科大学一般・消化器外科

Fig. 1　Double contrast radiography of the stomach demonstrates elevated masses with giant ulceration in antrum and fornix. Malignant lymphoma is suspected.

37°C台の微熱が続き，近医での胃透視で幽門前庭部に悪性腫瘍が疑われたため，精査，治療目的にて当科紹介となった．

入院時現症：身長152cm, 体重44.7kg, 腹部に異常所見なし．表在リンパ節触知せず．

入院時検査所見：血算に異常なく，肝，腎機能およびその他の検査値はほぼ正常範囲であった．腫瘍マーカーではCEA値0.8ng/ml, CA19-9値5IU/mlと正常範囲であった．心電図では心室性期外収縮の頻発をみた．

上部消化管造影X線検査所見：胃穹窿部から体上部後壁を中心にfoldが腫大した形態で隆起を認め，大きな潰瘍を伴っていた．また，前庭部前壁にも隆起病変が認められ，全体の伸展は不良であるが，両病変ともに上皮性腫瘍を示唆する所見に乏しく悪性リンパ腫が最も疑われた（**Fig. 1**）．

胃内視鏡検査所見：胃穹窿部から体上部大彎側に深い不整形の潰瘍性病変があり，周囲は不整形の発赤した隆起を認めた．また，胃体部より前庭部にかけて小彎を中心に前後壁にまたがる不整形の陥凹性病変があり，一部に白苔が付着していた（**Fig. 2A, 2B**）．生検にていずれもmucosa-associated lymphoid tissue（MALT）リンパ腫と診断された（**Fig. 2C**）．

注腸造影X線検査所見：Bauhin弁より3cm肛門側に長径約4cmにわたる全周性狭窄を認め，2型進行癌の所見であった．

大腸内視鏡検査所見：上行結腸に全周性の2型腫瘍を認め，生検にて中分化腺癌と診断された．

腹部computed tomography（CT）検査所見：胃穹窿部の腫瘍は脾臓と広範に接し，境界が不明瞭で直接浸潤が疑われた．胃前庭部の腫瘍は後壁側で膵臓との境界が不明瞭であった．肝には異常を認めず，リンパ節腫脹もなかった（**Fig. 3**）．

Gaシンチ検査所見：胃の2か所の病変にのみ高集積が認められた．

入院後経過：以上より，高度進行胃悪性リンパ腫MALT typeおよび上行結腸癌と診断した．患者が高齢であり，病変の多臓器への直接浸潤も疑われたため，1期的な根治手術は困難と考えてD1+αリンパ節郭清を伴う右半結腸切断術を先行した．病理診断は中分化型腺癌であった．その後胃病変に対して術前化学療法を施行することとし，9月16日からadriamycin, vincristine cyclophosphamide, prednisone（THP-COP）投与を開始した．投与2日後，咳，発熱の出現とともに

Fig. 2 Gastric endoscopy demonstrates large lesions with ulceration in fornix（A）and extensive gastric wall infiltration in antrum（B）. Biopsy of the stomach shows diffuse proliferation of neoplastic lymphoid cells with focal lymphoepithelial invasion（C, H・E×200）

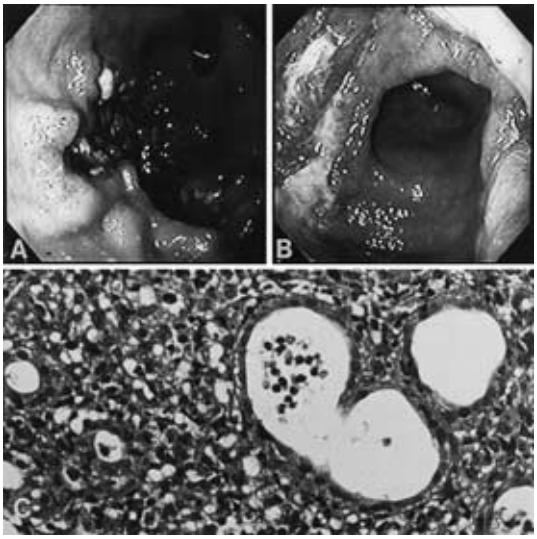

炎症所見が上昇し，9月19日胸部CTにて胃内腔との連続性がある左横隔膜下の液貯留が認められ，胃悪性リンパ腫穿孔による膿瘍形成を疑った．幸いに膿瘍は左横隔膜下に限局しており，抗生物質の投与により著明に炎症所見の消退をみたため保存的に観察し，化学療法をさらに2クール追加した．しかし，依然として37度前後の微熱と頑固な咳が続くため，上部消化管造影（**Fig. 4**）を施行したところ胃穹窿部潰瘍とB9末梢気管支との間に瘻孔を認めた．そこで，骨髄抑制などがないことを確認後，12月1日に根治術を施行した．

手術所見：肝転移や腹膜播種の所見は認めなかった．胃穹窿部の腫瘍は脾門部と一塊となり左横隔膜へ向かい強固に癒着していたが，炎症性癒着か腫瘍浸潤かは不明であった．また左横隔膜下膿瘍の痕跡も明らかではなかった．術前に判明していた瘻孔部の癒着は高度で径3m程度であった．前庭部の腫瘍による膵臓への浸潤は認めなかった．胃気管支瘻が腫瘍浸潤による可能性も考えられたが，高齢であることを考慮し，肺切除は行わず胃全摘術，D1+αリンパ節郭清術および脾臓，左横隔膜瘻孔部合併切除術を施行した．

切除標本肉眼所見：幽門部前壁を中心に大きさ3×2

Fig. 3　In computed tomography, spleen (A) and pancreas (B) invasion is suspected.

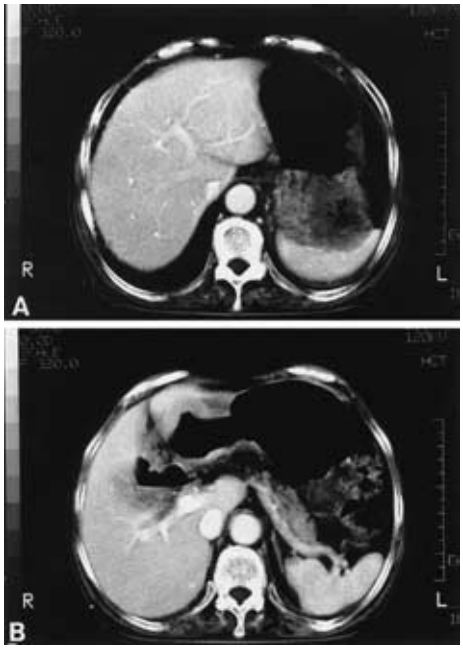

Fig. 4　Double contrast study of the stomach during chemotherapy shows fistula formation between the stomach and bronchus.

cm の潰瘍性病変と胃穹窿部に凝血塊を伴う大きさ3×1.5cm の穿孔様の病変が認められた（**Fig. 5A**）.

病理組織学的所見：幽門部前壁に漿膜下層に及ぶ慢性炎症細胞浸潤を伴う潰瘍瘢痕を認め，異型リンパ球浸潤は認めなかった．胃気管支瘻部においては線維化組織中に T-cell, B-cell marker 陽性炎症細胞が浸潤していたが，異型リンパ球の浸潤性増殖はまったく認められず，瘻孔部には正常な重層扁平上皮が覆っていた（**Fig. 5B**）. 以上の所見より化学療法に対する complete response と判断した.

考　察

胃悪性リンパ腫は比較的まれな疾患であり，近年内視鏡検査，生検法および免疫組織化学的検索法の進歩によりその症例数は増加する傾向がある[3]．欧米では1980年～1990年における胃悪性リンパ腫の症例数はその10年前より約 3 倍に増加しているが，胃悪性腫瘍全体のわずか 5 ～8%にすぎない[4]．日本における頻度は欧米よりもさらに低く，胃悪性腫瘍中，悪性リンパ腫の占める割合はわずか 2 ～5%である[5].

現在，胃悪性リンパ腫の治療方針に対する一定のコンセンサスは得られていない．手術療法は優れた局所コントロールが可能で，化学療法や放射線療法による出血や穿孔などの合併症を制御でき，深達度や組織学的診断が正確に得られるなどの利点があるため，特に本邦において第 1 選択とされることが多い．術式として確立された胃癌取扱い規約に準じた手術を，胃悪性リンパ腫に対して行うことによる治癒切除症例の 5 年生存率は66.7%～93.8%[6]といわれ，欧米に比較し良好と言える. 一般に, Ann Arbor 分類法[7]による stage IE と IIE 治癒切除可能症例に対しては第 1 選択として積極的に手術が施行され[4)6)8]，リンパ節転移陽性症例だけに術後化学療法を施行することが多い．一方，stage IIIE 以上非治癒切除の症例に対しては化学療法を中心とした集学的治療が選択されることがほとんどである[4)8]．特に近年，胃悪性リンパ腫に対する強力な多剤併用化学療法の進歩によって，切除不能と思われる進行した胃悪性リンパ腫の中にも化学療法が著効し，結果的に治癒切除できる症例も少なくない[9]．また, 治癒切除可能な stage IE と IIE 早期の胃悪性リンパ腫においても化学療法単独または化学療法と放射線療法の併用療法で切除と同様の成績が報告され，手術適応を狭くしようとする考えもある[10]．我々も，胃癌取扱い規約における stage IIIa より進行した症例には積極的

Fig. 5 Gross appearence of the resected specimen demonstrates perforation-like lesion in the fornix and ulcerated tumor in the antrum (A). Microscopically, the fistular lesion (arrow) is covered by squamous epithelium. No foci of neoplastic lymphoid cells are observed (B, H・E×20).

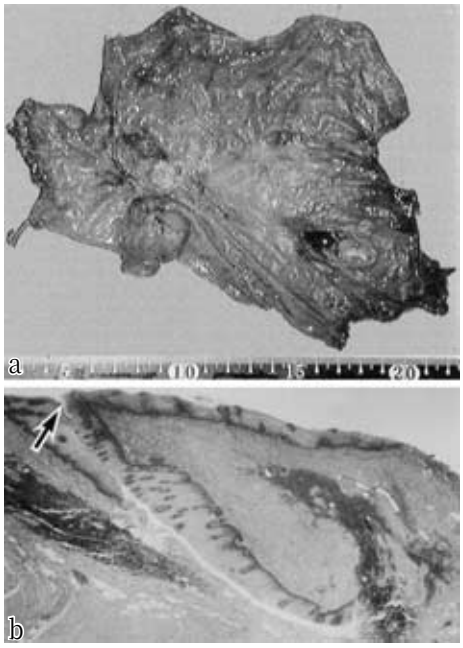

な術前化学療法の後に手術を施行し，良好な結果を得ている[11]．本症例は術前 CT 検査にて胃腫瘍の他臓器への浸潤が疑われ，胃癌取扱い規約による stage IIIa より進行した症例と診断したため，胃悪性リンパ腫に対して術前化学療法を行うという方針をとった．結果として胃悪性リンパ腫が肉眼的に切除でき，組織学的にもリンパ腫細胞を認めず，著明な効果をもたらしたと考えられる．

化学療法による重篤な合併症としては穿孔，出血，狭窄などがあげられる．その発生率は施設によって異なるが，欧米では穿孔の発生率は 0 ～25%[12]でその治療法として緊急手術が必要とされるが予後は不良である．また，穿孔による死亡率は100%との報告もみられる[4]．自験例においては，化学療法開始後に著明な炎症所見の出現と画像診断により胃穿孔，横隔膜下膿瘍との判断を下したが，限局化し，保存的に化学療法を継続しえた．

一方，腹腔内臓器―気管支瘻は外傷，横隔膜下膿瘍

Table 1 Reported cases of fistula between abdominal organs and bronchus in Japan (1987－1998)

Abdominal organs	Reasons for fistula	Cases
stomach	malignant lymphoma	3
duodenum	ulcer	1
large bowel trach	malignant lymphoma	1
	colon cancer	1
	Crohn ś disease	1
	thoracic empyema	1
	subphrenic abscess	4
liver, bile duct	malignant hepatic tumor	2
	congenital biliary-bronchial fistula	3
	obstruction of biliary tract	4
	liver abscess	5
pancreas	acute and chronic pancreatitis	4
kidney	candidiasis	1
Total		31

悪性腫瘍，良性消化管潰瘍などに合併するとされているが，国内外を問わず報告例が少なく，まれな病態である，1987年から1998年まで本邦における腹腔内臓器―気管支瘻の報告例は食道癌術後の再建胃管―気管支瘻（16例）を除くと31例で（Table 1），そのうち悪性リンパ腫による胃気管支瘻は本症例を含めてわずか 3 例のみである[13]．また，本症例の胃気管支瘻が化学療法による合併症と考えると，本報告例が最初の報告と思われる．しかし，今回の症例においては悪性リンパ腫病巣の直接的な壊死，潰瘍による胃穿通さらに横隔膜に浸潤後，瘻孔を形成した可能性も否定できない．術中所見および切除標本病理組織学的所見を合わせて考えると，どちらが原因かは断定できないが，高齢であることを考慮して開胸による肝切除を断念し，胃全摘術，脾摘および横隔膜瘻孔閉鎖術を施行した．術後病理学検査では切除標本に悪性リンパ腫細胞を認めることなく，上記の手術にて根治しえた可能性もある．以上のことより，進行した胃悪性リンパ腫に対して，術前化学療法の有効性とともにそれによる手術の縮小化の可能性も示唆された．現在，術後10か月無再発生存中であり，今後，引き続き外来における厳重な観察が必要であると考えている．

文　献

1) Klimo P, Connors JM：MACOP-B chemotherapy for the treatment of diffuse large-cell lymphoma. Ann Intern Med **102**：596―602

2) Amer MH, EL-Akkad S：Gastrointestinal lymphoma in adults：Clinical features and management of 300 cases. Gastroenterology **106**：846―858, 1994
3) 小山直彦，中村　学：胃悪性リンパ腫手術症例数の経年的変遷とその術前診断の検討．日臨外医会誌　**55**：1673―1677, 1994
4) Rackner VL, Thirlby RC, Ryan JA et al：Role of surgery in multimodality therapy for gastrointentinal lymphoma. Am J Surg **161**：570―575, 1991
5) 紀藤　毅，山村義孝：胃悪性リンパ腫の治療：外科的治療を中心に．消外　**16**：1399―1407, 1993
6) 大花正也, 崗野明浩, 松下光伸ほか：胃悪性リンパ腫の予後因子および外科的切除の重要性について．日消病会誌　**91**：241―249, 1994
7) Carbone PP, Kaplan HS, Kusshoff K et al：Report of the committee of Hodgkin's disease staging classification. Cancer Res **31**：1860―1861, 1971
8) 足立信也，深尾　立：胃悪性リンパ腫の病期別治療方針とその成績．日臨外医会誌　**57**：286―290, 1996
9) 佐藤　裕, 薬師寺浩之, 湯ノ谷誠二ほか：術前化学療法が著効し，リンパ腫細胞の消失が認められた胃原発悪性リンパ腫の 2 例．消外**15**：1933―1938, 1992
10) Maro MH, Velasquez LM, Fuller LM et al：Stomach conservation in stages IE and IIE gastric non-Hodgkin's lymphoma. J Clin Oncol **8**：266―271, 1990
11) 佐藤清治, 森　倫人, 北原賢二ほか：胃悪性リンパ腫手術症例の臨床的検討―neoadjuvant chemotherapy の有用性―．日外科系連会誌　**23**：644―648, 1998
12) Brooks JJ, Enterline HT：Primary gastric lymphoma：a clinicopathologic study of 58 cases with longterm follow-up and literature review. Cancer **51**：701―711, 1983
13) 金子光太郎, 大石　明, 青崎　登ほか：胃気管支瘻を伴った胃原発悪性リンパ腫の一例．日内会関東会抄集　**7**：94, 1996

A Case of Gastric Malignant Lymphoma Complicated with Gastro-bronchial Fistula during Neoadjuvant Chemotherapy

Yongxin Chen, Seiji Sato, Daisuke Mori, Genichiro Edakuni,
Kenji Kitahara, Katsuhiko Hidaka and Kohji Miyazaki
Department of Surgery, Saga Medical School

Gastric magilnant lymphoma is rare especially when complicated with gastro-bronchial fistula. An 80-year-old woman was referred to our hospital with chief complaints of nausea and anorexia. After careful examinations, gastric malignant lymphoma and advanced colon cancer were diagnosed. On abdominal CT, tumors of the stomach were suspected of invading the spleen, pancreas and the diaphragm. According to the Classification of Gastric Carcinoma, the gastric tumors were judged beyond stage IIIa. Right-hemi colectomy for the colon cancer followed by preoperative chemotherapy for the gastric malignant lymphoma were proposed as the therapeutic strategy. During chemotherapy, perforation of the stomach was suspected, but conservative therapy was selected since the inflammation had been localized. At the end of 4 cycles of THP-COP chemotherapy, gastro-bronchial fistula was noticed. Total gastrectomy, splenectomy and closure of the fistula were ferformed. Although complications occurred, preoperative chemotherapy for the gastric malignant lymphoma was successful.

Reprint requests：Yongxin Chen　Department of General Surgery, Saga Medical School
5-1-1 Nabeshima, Saga, 849-8501 JAPAN