日消外会誌　32（10）：2365～2369，1999年

症例報告

多発肝転移に対し術後の肝動注化学療法で CR が得られた AFP 産生胃癌の１例

東邦大学第１外科，同　第１病理*

鈴木　康司　　渡邊　正志　　野中　博子*　　加瀬　　肇
戸倉　夏木　　菊池　　誠　　松本　　浩　　小林　一雄
秋間　道夫*　　吉雄　敏文

症例は73歳の男性．心窩部痛を主訴に受診し精査目的で入院した．腫瘍マーカーは AFP：296. 8ng/ml, CEA 3.2ng/ml を示し, 胃 X 線および内視鏡検査で体下部から前庭部に５型の腫瘍が認められた．腹部 CT では多発肝転移巣（H3）を認めた．手術は幽門側胃切除術（D2）を施行し，胃十二指腸動脈へ動注リザーバーを留置した. 病理検査では浅い陥凹と黒色不整隆起を伴う深達度 se の肝様腺癌とそれを取り囲む形で軽度隆起した深達度 ss の中分化型腺癌が存在していた. 免疫組織染色では肝様腺癌の部分は AFP, Albumin ともに軽度陽性で，中分化型腺癌の部分は CEA, CA19-9が陽性であった．術後の血清 AFP 値は肝動注療法5FU 500mg/body/24hr/w の後正常化し，CT でも肝転移巣はすべて消失した．一般に AFP 産生胃癌は進行癌, 肝転移症例が多く予後不良であるが本症例は術後４年２か月の現在無再発生存中である．

Key words：　α-fetoprotein, intrahepatic chemothrapy, hepatoid adenocarcinoma

はじめに

α-fetoprotein（AFP）産生胃癌は全胃癌の２～9%に存在し，進行例，肝転移例が多いため予後不良である．今回，肝転移を伴う進行癌例に対して胃切除後に肝動注療法を施行し Complete response（CR）[1]を得たため，若干の文献的考察を加え報告する．

症　　例

患者：73歳，男性

主訴：心窩部痛

家族歴，既往歴：特記すべきことなし．

現病歴：心窩部痛のため当院を受診し胃精査で胃癌の診断を受け入院した．

入院時検査成績：腫瘍マーカーは AFP 296.8ng/ml, CEA 3.2ng/ml であった．　他特記すべきことなし．

胃 X 線検査：胃体下部から前庭部後壁にかけて辺縁に隆起と不整な粗造面を伴い中心に潰瘍を持つ腫瘤陰影を認めた（**Fig. 1**）．

胃内視鏡検査：胃角部小彎から前庭部後壁にかけて不整な隆起が連続する５型腫瘍を認めた．

腹部 CT 検査：全肝にわたり多発する低吸収域を認めた（**Fig. 2**）．

Fig. 1　The upper GI examination showed a lesion with shallow depression and irregular elevation.

＜1999年５月25日＞別刷請求先：鈴木　康司
〒143-8541　東京都大田区大森西6―11―1　東邦大学第１外科

Fig. 2　Plain CT revealed multiple low density areas in the liver.

Fig. 3　Macroscopic findings of the resected specimen showed a complex lesion showing black elevation with shallow depression and small irregular elevation.

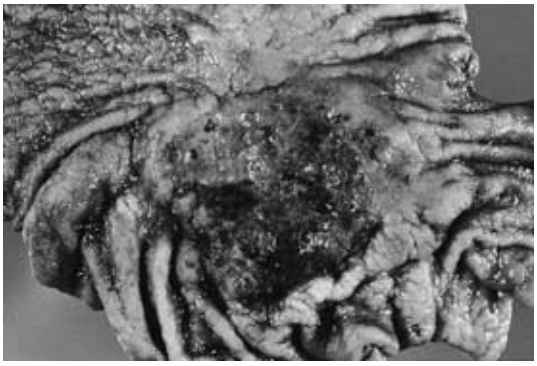

手術所見：腫瘍は胃角後壁から前庭部後壁にかけて位置し，CTでみられた多発肝転移を同様に確認した．開腹時所見はT3N2(＋)P0H3 Stage IVb．幽門側胃切除術(D2)，胆嚢摘出術，および胃十二指腸動脈より肝動脈カニュレーションを施行した．

標本肉眼所見：原発巣は胃体下部後壁に20×20mmの陥凹を有する36×42mmの黒色隆起と，これを囲んで広がる軽度の隆起を認め，全体として80×80mmのBorrmann5型胃癌と診断した（**Fig. 3**）．

組織所見：陥凹を有する黒色隆起部は，多くが好酸性の豊かな胞体を持ち，核腫大や核小体が目立つ中等度異型を示す腫瘍細胞から構成されていた．腫瘍胞巣は大きく充実性で密に増生し，一部に胞巣内出血を認めた．胆汁産生は認めないが細胞質内硝子球のほか，

Fig. 4　Hepatoid adenocarcinoma；microscopic findings showed that the tumor cells with abundant eosinophiric cytoplasma and scanty capillary rich stroma forming medullary nests.（He stain，×500）

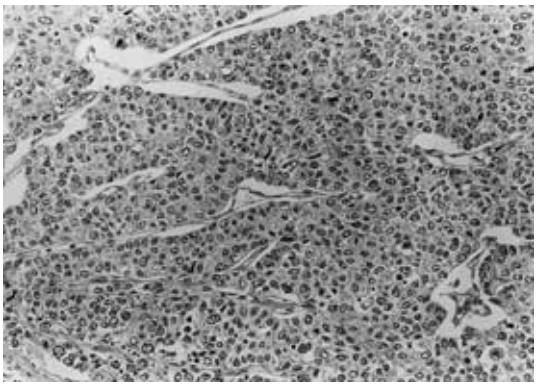

Fig. 5　Transitional zone；right side was moderately differentiated adenocarcinoma with irregular ductal formation and left side was hepatoid adenocarcinoma.（He stain，×25）

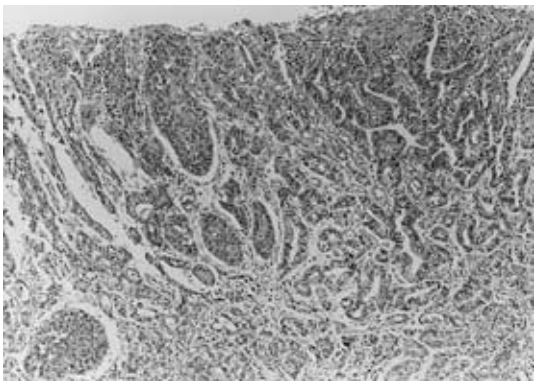

微小な管腔構造を形成し，腫瘍間質に毛細血管を認めた．脈管侵襲は極めて強く，深達度はseであった(**Fig. 4**)．以上よりこの部分は，免疫組織学的検索の結果を合わせ，石倉らのいう肝様腺癌（hepatoid adenocarcinoma）と診断した．

hepatoid adenocarcinomaを取り囲む軽度隆起部分は中～低分化腺癌でリンパ球浸潤を伴いつつ深達度ssまで増生浸潤していた．粘膜内の一部で充実性～敷石状に配列し好酸性胞体を有したhepatoid adenocarcinomaと中分化腺癌との移行部が認められた（**Fig. 5**）．

免疫組織学的検索：hepatoid adenocarcinomaの部

Table 1 Immunohistochemical findings

	Mod. diff. adenoca.	Hepatoid adenoca.
AFP	−	+
CEA	+	±
CA19-9	++	±
HCG	−	−
ALB	±	+
PALB	−	±
ACT	++	+

Immunohistochemical studies revealed a few AFP positive cells and ALB positive cells in the hepatoid adenocarcinoma.
AFP：α-fetoprotein　CEA：carcinoembryonic antigen
CA19-9：carbonhydrate antigen　HCG：human chorionic gon adotropin　ALB：albumin PALB：prealbumin　ACT：ntic-hymotrypsin

Fig. 6 Changes of AFP&CEA data at the pre-and postoperative course

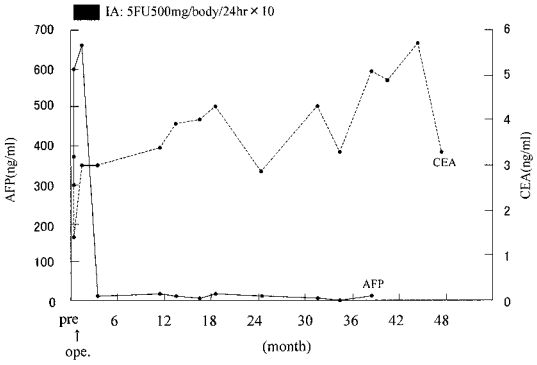

分はPAP(peroxidase—antiperoxidase)法によるAFP染色でごく少数の細胞が陽性で，肝細胞への分化を示すalbumin染色も陽性であった．中分化型腺癌部分はCEA, CA19-9染色で陽性であったが，AFP染色は陰性であった（**Table 1**）．

術後経過：術後2週目から動注化学療法を行った．動注化学療法のレジメンは5FU 500mg/body/24hrであった．術後1か月目に，一時的にAFP値は662ng/mlまで上昇したが，術後約3か月目には正常化した（**Fig. 6**）．この間，肝動注化学療法を合計10回施行した．約1年後のCT画像上，多発していた肝転移巣はすべて消失した（**Fig. 7**）．CEA値は当初より正常であった．術後4年2か月現在も無再発生存中である．

Fig. 7 Enhanced CT revealed disappearance of multiple low density areas in the liver.

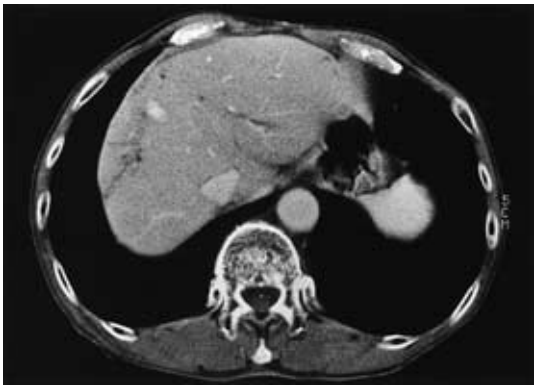

考　察

AFP産生胃癌は1970年Bourrelleら[2]が報告して以来，報告例が散見されるようになった．その頻度は全胃癌の2～9%であり手術時にすでに肝転移，腹膜播種している症例が多く予後不良である．石倉ら[3]はAFP産生胃癌のうち，組織学的に肝細胞に類似し，腫瘍細胞の産生するAFPのConcanavalin A結合性や他の肝細胞マーカーの検索から“肝様腺癌”という疾患概念を提唱し，この腫瘍細胞が単に組織学的類似性のみならず，機能的にも肝細胞への分化を呈していると報告した．本症例も免疫組織化学的検討からAFP, Albuminが陽性であったことから肝様腺癌への分化と思われた．AFP産生胃癌の組織発生（分化）には現在2つの仮説がある．ひとつは未分化髄様癌や乳頭管状癌の混合性増殖から成るAFP産生胃癌と卵黄嚢・胎児性癌との間に共通する胚細胞分化説[4]であり，もうひとつは肝細胞（癌）との類似性からの肝様分化説である．本症例で卵黄嚢のendodermal cellへの逆分化を示すendodermal sinus patternやSchiller-Duval小体が存在せず，肝細胞への分化を示すalbuminが存在したことより，組織起源を肝細胞・腸上皮への分化を示す石倉ら[3]のいう胃粘膜のuncommited cellと考えた．高橋ら[5]はAFP産生胃癌は肝転移high risk症例であり，術後に積極的化学療法が必要であると述べている．AFP産生胃癌が肝転移をきたしやすい理由として1)細胞増殖速度が速いこと，2)髄様構造を呈し，間質が毛細血管に富むことから早期に血行性転移をきたしやすいことなどがあげられている[6]．今後，血管内皮細胞との接着や血管新生の面からも検討する必要があると思われた．AFP産生胃癌の肝転移率はその全体の

Table 2　Reported cases of chemotherapy for AFP producing gastric cancer with liver metastasis without hepatic resection and peritoneal dissemination

No	Auther	Report	AFP	Depth	H	Ope	Pathology	Prognosis	End	Chemotherapy(regimen)
1	Ogasawara	1987	14824.7	si	H2	Distal	hepatoid	1Y	dead	P.O/FT
2	Mizoguchi	1988	1494	se	H(+)	Distal	well(pap)+undiff.	2Y3M	dead	IA/MMC　P.O/HCFU, IS/OK-432, TAE
3	Endou	1988	4200	mp	H2	Distal	hepatoid	9M	dead	P.O/UFT, IS/LTN
4	Nakamatsu	1988	2600	ss	H2	Distal	por-hepatoid	6M	alive	TAE/Lipio+ADM,MMC+Lipio, P.O/UFT
5	Nakamura	1988	242616	-	H3	Distal	well	5M	dead	P.O/MMC,UFT→P.O/5FU,PSK
6	Chang	1990	146	sm	H(+)	Partial	por	10M	dead	IA/CDDP
7	Chang	1990	4800	sm	H(+)	Partial	por	2Y	dead	IA/CDDP
8	Mori	1991	5990	mp	H3(VP3)	Total	mode	6M	dead	IA/MMC+ADM
9	Ueki	1992	14656	mp	H2	Distal	por-hepatoid	1Y3M	dead	IA/unknown
10	Gonda	1994	2791000	-	H3	Distal	hepatoid	1Y2M	alive	IA/ADR+CDDP+Etp.
11	Suganuma	1995	16	sm	H3	Distal	mode(med)	8M	dead	IA/MMC, IV/5FU
12	Hashimoto	1996	normal	sm	H3	Distal	por(med)	2Y3M	alive	IA/5FU+CDDP+LV
13	our case	1998	296.8	ss	H3	Distal	mode-hepatoid	4Y2M	alive	IA/5FU

FT:tegafur　MMC:mitomycin C　HCFU:carmofur　OK-432:Picibanil　UFT:tegafur・uracil
LTN:lentinan　Lipio:lipiodol　ADM:doxorubicin hydrochloride　5FU:fluorouracil
PSK:Krestin　CDDP:cisplatin　Etp.:etoposide　LV:calcium folinate
TAE:transarterial hepatic embolization

73.7[7]～60.9%[8]，早期胃癌であっても58.3%[9]と報告され，平均生存期間は肝転移のないものでも21.6か月，肝転移のあるものでは7.3か月ときわめて短期間と報告されている[10]．このようにAFP産生胃癌の予後は肝転移に大きく依存しており，肝転移に対する早急な治療法の確立が望まれている．1987年から1998年までにわれわれが検索しえた本邦報告例172例では，肝転移率は107例（62.2%），そのうち同時性肝転移は75例（70.1%），異時性肝転移は32例（29.9%）であった．本邦報告肝転移107例のうち最長生存期間は小林ら[11]の報告したH1（1病変）に対する経動脈的肝塞栓術（以下，TAE)症例の10年であり，本症例のようなH3症例では橋本ら[12]の肝動注症例の2年3か月であった．また，検索した172例のうち化学療法が判明したものは31例，この内肝転移症例は26例で，原発巣非切除例，腹膜播種例，肝転移切除例を除外した12例を検討した（**Table 2**）．この12例中，最長の生存期間は橋本ら[12]，溝口ら[13]の2年3か月であった．本症例は深達度se，肝転移H3で4年2か月の生存のため，H3症例では本邦報告例中最長であった．1年以上の生存例は6例でその内5例の治療法が肝動注またはTAEであった．また，本邦報告肝転移107例のうち，肝転移巣に対して血管造影を行った6例中5例の肝転移巣がhypervascular tumorであったことからAFP産生胃癌の肝転移には動脈経由の治療が有効と思われた．小林ら[11]は肝転移巣に対してTAE施行後に肝切除を行い100%壊死を確認している．また，化学療法のレジメンを検討したが，特定の抗腫瘍剤に一定の傾向は認められなかった（**Table 2**）．肝動注療法は主に大腸癌肝転移に対して行われており，われわれの施設ではとくに肝転移切除後に予防的動注施行群で有意に予後が良好であった[14]．山村ら[15]は胃癌肝転移例に対して肝動注化学療法を施行し，奏功率72%と報告している．以上のことからAFP産生胃癌では切除不能な肝転移を伴う進行例であっても，積極的に原発巣を切除し肝転移巣に対して肝動注療法を行うべきである．また，肝転移を伴わなくとも術後の異時性肝転移を防ぐ目的で予防的肝動注の効果は大きいものと考える．

文　献

1）胃癌研究会編：胃癌取扱い規約．12版．金原出版，東京，1993
2）Bourreille J, Metayer P, Sauger F et al：Existence d 'Alpha feto protein au cours d'un cancer secondaire du foie d'origine gastrique. Presse Med **78**：1277―1278, 1970
3）石倉　浩，水野一也，社本幹博ほか：胃の肝様腺癌．疾患単位の提唱とその臨床病理学的特性．胃と腸　**22**：75―83, 1987
4）岡本　司：Alpha-fetoprotein（AFP）産生腫瘍の概念―とくにその組織発生について―．癌の臨　**33**：1397―1401, 1987
5）高橋　豊，磨伊正義，秋本龍一ほか：胃癌の肝転移high risk症例の臨床病理学的検討―とくにAFP産生胃癌との関連について―．日消外会誌　**17**：

1732—1736, 1984
6）北岡久三, 末舛恵一, 広田映五：細胞間結合様式と転移—胃癌の門脈血行性転移—．癌の臨 **18**：534—537, 1972
7）加藤 清, 赤井貞彦, 飛田祐吉ほか：ヘパトーマ, 悪性奇形種以外のα-fetoprotein 陽性癌についての考察—全国調査結果を中心として．癌の臨 **20**：376—382, 1974
8）権田 剛, 石田秀行, 樋口哲郎ほか：EAP 療法が著効を示した AFP 産生胃癌肝転移の1例．癌と化療 **21**：1659—1663, 1994
9）張 玉川, 永末直文, 安部俊一ほか：AFP 産生早期胃癌の臨床病理学的特性．日外会誌 **91**：1574—1580, 1990
10）西尾幸男, 裏川公章, 中本光春ほか：α-fetoprotein（AFP）産生胃癌 9 例の検討．日臨外医会誌 **50**：1176—1180, 1989
11）小林泰三, 広瀬和郎, 新本修一ほか：TAE が著効した AFP 産生胃癌肝転移再発の 1 例．癌と化療 **23**：1705—1708, 1996
12）橋本琢生, 山口泰志, 宮谷信行ほか：AFP 産生 IIc 型早期胃癌の 1 例．外科診療 **381**：81—85, 1996
13）溝口哲郎, 伊山明宏, 廣吉元正ほか：Alpha-fetoprotein 産生胃癌の一例．臨と研 **66**：1188—1196, 1988
14）中崎晴弘, 渡邊正志, 長谷部行健ほか：大腸癌肝転移に対する肝切除および動注化学療法による治療．日本大腸肛門病会誌 **52**：402—408, 1999
15）山村義孝, 小寺泰弘, 清水泰博ほか：当院における胃癌診療の特徴：特に腹膜転移の新診断法と肝転移に対する動注化学療法．日消外会誌 **31**：2136, 2140, 1998

A Case of Advanced Gastric Carcinoma Producing Alpha-fetoprotein with Multiple Liver Metastases in which Intrahepatic Chemotherapy was Effective Postgastrectomy

Yasushi Suzuki, Masashi Watanabe, Hiroko Nonaka*, Hajime Kase,
Natsuki Tokura, Makoto Kikuchi, Hiroshi Matsumoto, Kazuo Kobayashi,
Michio Akima* and Toshihumi Yoshio
First Department of Surgery, First Department of Pathorogy*, Toho University

A case of AFP（α-fetoprotein）producing gastric carcinoma successfully treated with post-operative intrahepatic chemotherapy in reported with a review of the literature. A 73 year old male was admitted complaining of epigastralgia. He was diagnosed as having advanced gastric cancer with multiple liver metastases by endscopy and computed tomography. Serum AFP level was 296.8ng/ml and serum CEA level was 3.2ng/ml. Distal gastrectomy（D2）and hepatic artery cannulation was performed. Histopathological study showed moderately differentiated adenocarcinoma surrounding a hepatoid adenocarcinoma. Immunohistochemical study showed a few AFP-positive tumor cells in the hepatoid structure. Post-operative intrahepatic chemotherapy with 5FU 500mg/body/day was performed 10 times and the therapeutic effect by CT showed a complete response in the liver. He has been well without any evidence of recurrence for 4 years and 2 months after the surgery and this treatment.

Reprint requests：Yasushi Suzuki Department of Surgery, Toho University
6-11-1 Omori-Nishi, Otaku, Tokyo, 143-8541 JAPAN