日消外会誌　32（10）：2370～2374，1999年

症例報告

特発性上腸間膜静脈・門脈・脾静脈血栓症の１例

王子総合病院外科
岩井　和浩　　高橋　　透　　水戸　康文　　佐藤　幸作

小腸が広範囲壊死に陥った38歳の男性の上腸間膜静脈・門脈・脾静脈血栓症を経験した．患者は上腹部痛で発症後，２日目に腸管梗塞型の急性腹症と診断し緊急手術を施行した．トライツ靭帯より肛側20cm，回腸終末部40cm を残して壊死小腸を切除し，両側断端を腸外瘻とした．術後腸外瘻粘膜に壊死は認められず，高度の浮腫が持続した．第８病日に術前の CT を再検討し門脈血栓像に気づき上腸間膜静脈血栓症を疑い，血管造影にて上腸間膜動脈の開存と上腸間膜静脈・門脈・脾静脈の血栓閉塞を確認した．即日，血栓摘除術に踏み切り小腸も同時に再建した．術後経過は順調で75病日目の血管造影で上腸間膜静脈・門脈・脾静脈の完全開通を確認した．患者の残存小腸は約50cm で術後２年の現在，約20kg の体重減少はあるが補助栄養なしで社会復帰をしている．

Key words：　mesenteric vein thmombosis, thrombectomy of portal venous system, massive resection of ileum

はじめに

上腸間膜静脈・門脈・脾静脈血栓症はまれな疾患であり，特異的症状を示さないことより術前診断が困難な場合が多い．今回，我々は急性腹症として発症した症例に対し小腸大量切除と血栓摘除術により良好な結果を得た症例を経験したので報告する．

症　　例

患者：38歳，男性

主訴：上腹部痛，下血

家族歴，既往歴：特記すべき事なし．

現病歴：1996年２月22日より上腹部痛を自覚するも放置していた．２月23日深夜になり腹痛の増強と下血を認め当院救急外来へ搬入された．

入院時現症：身長172cm，体重73kg，血圧114/80，脈拍130/分　整，体温37.2℃，苦悶様顔貌を呈し皮膚はやや乾燥気味．胸部に異常所見を認めない．腹部は全体に膨満し圧痛と筋性防御を認めた．腸雑音は消失．

血液検査所見：血液濃縮傾向と白血球数増加，血小板数低下，LDH，BUN，Cr の上昇を認めた．動脈血ガス分析では軽度低謝性アシドーシスを呈していた．凝固線溶系検査ではフィブリノーゲンの低下を認めた（**Table 1**）．

画像診断：腹部単純 X 線写真で多数のニボー像を認める．腹部 CT 検査で小腸壁の著明な肥厚像を認め enhance されなかった．上腸間膜動脈基部の開存を確認した（**Fig. 1**）．

以上より，腸管梗塞型の病変を疑って緊急開腹手術を行った．血管造影は施行しなかった．

手術所見：正中切開で開腹．血性腹水が少量認められ，小腸はトライツ靭帯より肛側20cm，回腸終末部約40cm を残して壊死に陥っていた．回盲部および結腸は肉眼的に異常を認めなかった．腸間膜は全体に浮腫性に肥厚しており，小腸間膜中枢および末梢での動脈

Table 1　Laboratory data on admission

WBC	24,000 /mm^3	PT	12.6 Sec
RBC	529 /mm^3	APTT	30.2 Sec
Hb	16.6 g/dl	T.T.	130 %
Ht	49.1 %	H.T.	120 %
Plt	9.9×10^4 /mm^3	Fib.	210 mg/dl
		FDP	71.6 ng/dl
TP	7.2 g/dl	AT-Ⅲ	94.4 %
T.bil	0.6 mg/dl		
GOT	53 IU/*l*	pH	7.372
GPT	79 IU/*l*	PCO_2	31.2 mmHg
LDH	721 IU/*l*	PO_2	99.3 mmHg
Amy	42 smU	HCO_3	18.1 mmol/*l*
CPK	57 IU/*l*	BE	−5.5 mmol/*l*
BUN	29.0 mg/dl		
Cr	1.7 mg/dl		
Na	134 mEq/*l*		
K	3.7 mEq/*l*		
Cl	92 mEq/*l*		
Ca	4.6 mEq/*l*		

＜1999年５月25日＞別刷請求先：岩井　和浩
〒053-8506　苫小牧市若草町３―４―８　王子総合病院外科

Fig. 1 Contrast enhanced CT shows the thickened small bowel loops, superior mesenteric artery patency and superior mesenteric vein thrombus.

Fig. 2 Preoperative superior mesenteric artery angiography Venous phase reveals obstruction of the superior mesenteric venous trunk and portal vein

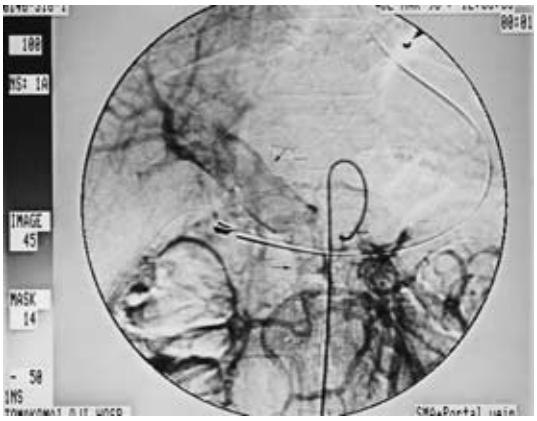

拍動は確認できなかった．壊死腸管切除後に吻合は行わず両断端をおのおの外瘻として閉腹した．

病理所見：切除された空腸・回腸は肉眼的に広範囲で分節的な出血性梗塞を示し，病理組織学的には粘膜層全層にわたり出血を伴う組織の変性・壊死像が認められた．腸間膜内にフィブリン析出を伴う新鮮な血栓を含んだ拡張した静脈を認めたが，血栓の原因となるような炎症性，腫瘍性変化などは認めなかった．

その後の経過：外瘻とした腸管壁に壊死の出現はなかったが，高度の粘膜浮腫が持続した．このため第8病日に術前CT検査を再検討し門脈血栓の存在に気づき上腸間膜静脈血栓症を疑った（**Fig. 1**）．直ちに，腹部血管造影を施行したが上腸間膜動脈は腸切除による

Fig. 3 Intraoperative venography shows almost complete recanalization of superior mesenteric vein and portal vein. But splenic vein thrombus was removed nearly 50%

Table 2 Laboratory data in coagulation and fibrinolysis (81 POD)

	value	(normal limit)
Plasminogen	72 %	(70-120)
α2 plasmin inhibitor	79 %	(80-125)
PIVKA-2	＜1 μg/ml	(＜1)
TAT	12.8 μg/ml	(＜3)
Cl inactivator	21.0 mg/dl	(23- 38)
Protein C antigen	72 %	(70-150)
Protein C activity	84 %	(65-140)

変化を認めるのみで開存していた．一方，上腸間膜静脈，門脈は血栓でほぼ完全に閉塞し，さらに脾静脈本幹も造影されなかった（**Fig. 2**）．血栓と門脈壁の間隙より肝内分枝は造影されており肝不全の徴候はなかったが，側副血行路の発達は不良であり，脾腫の存在，さらに，浮腫腸管再建遅延に伴う全身管理の困難性を考慮して即日手術を施行した．上腸間膜静脈からの門脈到達は高度の浮腫のため困難であった．胆嚢摘除後に肝十指腸靭帯部で門脈を露出した．門脈壁に横切開を加えFogarty baloon catheterを挿入した．肝側の血栓摘除は容易であったが，脾静脈へはカテーテルが十分挿入できず，経膵用手圧排（milking）や吸引器による血栓吸引操作（sucking）を付加した．最終的に上腸間膜静脈と門脈はほぼ完全に再開通したが脾静脈は下腸間膜静脈流入部より門脈に至る間が約50%の再開通を得たのみであった（**Fig. 3**）．下腸間膜静脈の流出路が一応確保されたと判断しこれ以上の操作を断念した．最後に空腸と回腸を一層吻合で再建した．術中よりヘパリン全身投与を開始（3,000単位静注後，12,000

Fig. 4　Postoperative splenic artery and superior mesenteric artery angiography.
left side：venous phase of splenic artery angiography shows complete recanalization
right side：venous phase of superior mesenteric artery angiography reveals complete recanalization

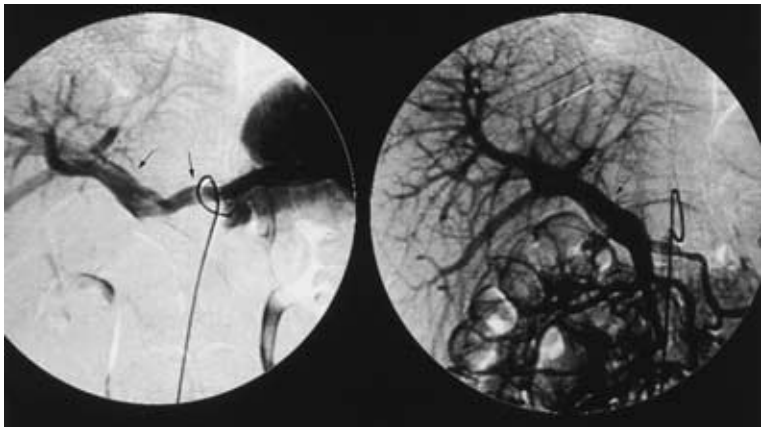

単位/日持続静注)し，術後よりウロキナーゼ24万単位/日の全身投与を７日間行った．14病日よりワーファリン経口投与を開始し1～3mg/日にてトロンボテストにて20～40%を維持した．なお，手術後に測定した protein C は正常値を示した（**Table 2**）．残存小腸は約50 cm であるが術後の下痢は一般止痢剤で対応可能であった．36病日以後は経口摂取のみとし42病日に退院した．

第75病日に再入院をして血管造影を施行したが上腸間膜静脈，門脈，脾静脈の完全な開存を認めたのでワーファリン投与を中止した（**Fig. 4**）．本例は血栓の誘因となるような外傷などを認めず，また，凝固線溶系検査にも原因と考えられる病態を認めなかったため特発性と診断した．患者は術後３年を経過した現在，約20 kg の体重減少（73→52kg）を認めるが，通常の食事摂取のみで社会復帰している．

考　察

上腸間膜静脈（以下，SMV）血栓症は，1935年 Warren ら[1]により初めて独立疾患として報告された．発生頻度は正確にしえないが Kazmars[2]は急性腹症として手術を受ける患者1,000例につき１例以下の頻度と推定している．原因または誘因として腹部手術，外傷，門脈圧亢進症，機械的静脈閉塞，腹腔内感染など多数報告されている[2)～4)]．本症は他部位の血栓症の既往を有する患者が多いことより近年血液凝固線溶系の先天性異常が重要視され，protein C, protein S, antithrombin III, plasminogen の先天性欠損や低下による症例が報告されている[5]．さらには，経口避任薬などの薬剤[6]やネフローゼ症候群[7]などに伴う凝固線溶系異常による症例も報告されている．一方，原因の特定が困難な特発性 SMV 血栓症は，まれであり，松橋ら[8]によると1992年までの本邦報告例82例中特発性と考えうる症例は12例にすぎない．SMV 血栓症は50歳前後の壮年男性に多くみられる．初発症状は部位不定の腹痛であり，激痛ではないため受診後に経過観察されることも多く，数日後に腹部全体の疼痛と血便などが出現してから急性腹症として手術されている．したがって，これまでの報告例の大多数が手術時にはすでに腸管壊死に陥っている．本症の早期診断のためには腹部 CT 検査が有用とされ，SMV 本幹から門脈にかけての血栓閉塞像と上腸間膜動脈（以下，SMA）の開存，さらには，腸間壁の肥厚像などにより，腸管壊死の有無を含めた診断が可能となった[9]．SMV 血栓症による腸管壊死は出血性梗塞であり，阻血性梗塞である SMA 血栓症とは病態を異にするが，完成された壊死部分より両者を肉眼的に区別することは困難である．しかし，SMV 血栓症の腸管壊死は空腸に1m 未満の長さで認められることが多く，腸管壁や腸間膜に高度の浮腫を伴っている[10]．広範囲小腸壊死例では大多数で回盲部および結腸が壊死を免れているのが特徴的な所見である[2)11)]．したがって，術前のデータが不十分なまま急性腹症として手術を施行した場合でも開腹時所見の分析

により術中診断は不可能ではないと考える．

SMV 血栓症の治療は血行障害に陥った腸管の処置と血栓に対する処置の 2 点が肝要である．壊死に陥る以前に診断された例外的な症例を除き本症では腸管切除が必須と考えてよい．腸間膜血管閉塞症による腸管壊死は腸切除後に直ちに吻合を行うと壊死範囲の進行や血栓再発による吻合部破綻のリスクが無視できない[2)9)11)]．我々は従来よりかかる症例では一期的吻合を避け，いったんは両側断端を腸外瘻として経過観察をしている[12)]．自験例では外瘻腸管壁の持続性浮腫が SMV 血栓症を疑う契機となった．小腸広範囲切除例においては回腸末端部が残れば栄養障害の程度は比較的軽くなるとされる[13)14)]．自験例でも残存小腸は50cm であったが術後の短腸症候群の程度は予想外に軽度であった．患者は術後 3 年の現在では20kg の体重減少はあるが，補助栄養を全くおこなわずに社会復帰している．

一般に静脈血栓症の治療は抗凝固線溶療法を柱とする薬物療法が主流であり，手術による血栓摘除は症例を選択して行われている．SMV 血栓症に対する全身ならびに経カテーテル投与による薬物療法の有効性は否定できない事実である[15)16)]．しかし，完全開通例は少なく，さらに，長期予後も不明である．自験例のような重症広範囲 SMV 血栓症では薬物療法単独での効果は不確実であり，将来の門脈圧亢進症出現の可能性も考えられた．一方，血栓摘除術は本症の血栓存在部位が限局性であることは少なく，一般的に手技的には大変困難であり，完全摘除に至らないまま終了せざるをえない症例も少なくない[10)17)18)]．したがって，血管外科的手技と後療法としての薬物療法の両者に習熟していないとかえって病態を増悪させる危険性は否定できない．しかし，SMV 血栓症は，腸管切除の有無や切除量の多寡にかかわらず高率に救命可能と考えられ，特発性 SMV 血栓症，原因の除去が可能な 2 次性の SMV 血栓症は，患者の quality of life の向上を考慮し血栓摘除による門脈系の完全開通をめざす意義は高いと考える．

文　献

1) Warren S, Eberhard TP：Mesenteric venous thrombosis. Surg Gynecol Obstet **61**：102－105, 1935
2) Kazmers A：Intestinalischemia caused by venous thrombosis. Edited by Rutherford RB. Vascular surgery. vol 2. Fourth edition. Saunders, Philadelphia, 1995, p1288－1300
3) 白石祐之, 米川　甫, 島　伸吾ほか：上腸間膜動脈内 urokinase 投与が有効であった食道離断・脾摘術後の門脈血栓症の 1 例．日消外会誌　**21**：2324－2327, 1988
4) 長浜正吉, 武藤良弘, 山田　護ほか：急性無石胆嚢炎に続発した門脈血栓症の 1 例．日臨外医会誌　**55**：2650－2654, 1994
5) 石井貴士, 島田長人, 柴　忠明：上腸間膜静脈血栓症．臨外　**52**：1543－1547, 1997
6) Adbu RA, Zakhour BJ, Dallis DJ：Menenteric venous thrombosis 1911－1984. Surgery **101**：383－388, 1987
7) 西山眞一, 大塚正友, 松並展輝ほか：産褥期にあるネフローゼ症候群患者にみられた特発性上腸間膜静脈血栓症の 1 例．日消外会誌　**23**：2299－2303, 1990
8) 松橋　亘, 原口義座, 長谷川俊二ほか：特発性上腸間膜静脈・門脈血栓症の 1 例．日消外会誌　**26**：146－150, 1993
9) Rosen A, Korobkin M, Silverman PM et al：Mesenteric vein thrombosis；CT identification. Am J Roentgenol **143**：83－86, 1984
10) 田中雄一, 花岡農夫, 工藤　保ほか：救命しえた広範な特発性門脈系静脈血栓症の 1 例．日消外会誌　**27**：2451－2455, 1994
11) 井上芳徳, 岩井武尚, 三浦則正ほか：上腸間膜静脈血栓症の 1 例．静脈学　**3**：83－91, 1992
12) 加藤紘之, 熱田友義, 伊藤紀之ほか：急性腸間膜動脈血栓症に対する緊急手術．臨外　**42**：1567－1571, 1987
13) Mulholland MW：The small bowel. Edited by White TT, Mulholland MW, Harrison RC. Reoperative gastrointestinsl surgery. First edition. Appleton & Lange, Norwalk, 1989, p223－263
14) 酒井靖夫, 畠山勝義, 岡本春彦ほか：短腸症候群における術中術後および栄養管理. 日臨　**49**：425－429, 1991
15) 山田博康, 小出和伸, 石田邦夫ほか：門脈血栓症の 1 例．胆と膵　**12**：535－539, 1991
16) 箱田　滋, 河村めぐみ, 北澤康秀ほか：術後の経カテーテル的血栓溶解療法が効果的であった上腸間膜静脈血栓症の 1 症例．日救医会誌　**2**：939－943, 1991
17) Sven-Bergentz E, Ericsson B, Hedner U et al：Thrombosis in the superior mesenteric and portal veins：Report of a case treated with thrombectomy. Surgery **76**：286－290, 1974
18) 折井正博, 秋山芳伸, 森末　淳ほか：腸間膜静脈血栓症．手術　**50**：909－915, 1996

A Case Report of Primary Superior Mesenteric, Portal and Splenic Vein Thrombosis

Kazuhiro Iwai, Toru Takahashi, Yasuhumi Mito and Kousaku Satou
Department of Surgery, Tomakomai Oji General Hospital

We experienced a case of superior mesenteric, portal and splenic vein thrombosis with massive intestinal necrosis. The patient was a 38-year-old man. Emergency laparotomy was performed with a diagnosis of acute abdomen due to intestinal infarction 2 days after the onset of upper abdominal pain. Massive resection of necrotic intentine, which included a section that began 20cm on tha anal side of the Treitz ligament to 40cm on the oral side of the ileocecal juncture, was performed and jejunostomy and ileostomy were performed without anastmosis. Necrosis of the cut end of intestine was not observed, but marked edema of the intestine continued and noted. Eight days after operation we noticed a portal vein thrombus on the preoperative CT scan and suspected superior mesenteric and portal vein thrombosis. Subsequently patency of the superior mesenteric artery and obstruction of the superior mesenteric portal and splenic vein with thrombus were revealed by angiography. On the same day, we performed thrombectomy and anastomosis of intestine. The postoperative course was uneventful. Complete recanalization of the superior mesenteric, portal and splenic veins was demonstrated by angiography on 75 days after the first operation. In spite of the shortened bowel（50cm in length), he is being followed-up without special nutritional support 2 years of after the first operation.

Reprint requests：Kazuhiro Iwai　Department of Surgery, Oji general Hospital
3-4-8 Wakakusacho, Tomakomai City, 053-8506 JAPAN