日消外会誌　32（10）：2380～2384，1999年

症例報告

肝外発育型肝細胞癌との鑑別が困難であった転移性肝癌の１例

石巻市立病院外科[1)]，同　内科[2)]，同放射線科[3)]，
東北大学病理部[4)]，東北大学第１外科[5)]
松本　　岳[1)5)]　伊勢　秀雄[1)]　井上　晴之[1)]　矢吹　法孝[2)]
富永　　現[2)]　赤羽　武弘[2)]　久保田　恒[3)]　渡辺　みか[4)]
鈴木　範美[1)]　松野　正紀[5)]

直腸癌の根治術後９年目に発見された，極めて非典型的な転移性肝癌を経験した．症例は74歳の男性で，肝 S6より肝外に突出した直径約6cm の肝腫瘍と門脈右前枝の腫瘍塞栓を認めた．直腸癌術後に長期間が経過し，肝外突出や門脈内腫瘍塞栓など肝細胞癌に比較的特徴的な所見がみられたため，肝外発育型肝細胞癌の疑いのもとに肝右葉切除を施行したところ，直腸癌の異時性肝転移であった．転移性肝癌においては，肝外に突出した形態はまれで，明らかな門脈内腫瘍塞栓を有し肝切除可能であった報告も少ない．大腸癌術後に肝辺縁部の肝腫瘍がみられた場合には，長期経過後で非典型的な進展様式であった場合にも，異時性肝転移の可能性を念頭に置く必要があると思われた．

Key words：　metachronous liver metastasis of the rectum, portal vein thrombosis, extrahepatic growing tumor

はじめに

大腸癌術後の異時性肝転移は肝細胞癌との鑑別が必要となることが多いが，我々は，肝外性に発育し門脈内腫瘍塞栓（以下，腫瘍栓と略記）を伴った直腸癌術後９年目の症例を経験した．異時性肝転移として特徴的かつ肝外発育型肝細胞癌[1)]との鑑別が困難な症例であったので，若干の文献的考察を加えつつ画像を中心に報告する．

症　　例

症例：74歳，男性

主訴：心窩部痛，発熱

家族歴：特記すべきことなし．

既往歴：昭和60年に胆嚢結石症で胆嚢摘出術．

現病歴：平成１年４月，直腸癌により他院にて直腸切断術を受けた．腫瘍は Rb 中心のおよそ４×4cm の潰瘍限局型であり，肝転移および腹膜播種はみられなかった．病理組織型は中分化型腺癌で，深達度は a2，脈管侵襲およびリンパ節転移は認められなかった．その後の５年間には再発の兆候はなかった．平成10年５月６日，心窩部痛と発熱を主訴に当院を受診したところ黄疸が認められ，精査加療のため同日入院となった．

入院時所見：全身状態は良好で，右上腹部および中下腹部正中に手術瘢痕を，左下腹部に人工肛門を認めたが，腹部は平坦で肝や腫瘤は触知しなかった．T-bil 6.7mg/dl, GOT 178IU/*l* と高値を呈していた．肝炎ウイルスマーカーは陰性で，血小板に異常なく，凝固能はトロンビン時間のみが43%と低値を示した．ICG 15分値は24.2%であった．CA19-9は660U/ml と高値を示したが，CEA, AFP, PIVKA-II は正常範囲内であった．

腹部超音波検査所見：肝 S6より腹側に突出した60×38mm の等エコーに無エコーが混在した単発性の肝腫瘤を認めた（**Fig. 1A**）．

腹部 CT および MRI 検査所見：腫瘤は plain CT 像でやや不均一な低吸収像を示し，dynamic CT 像（門脈相）では辺縁とくに右外側部が enhance された（**Fig. 1B**）．MRI の T1強調像では腫瘤内部は淡い高信号として，右外側部は低信号として描出された（**Fig. 2A**）．T2強調像では，腫瘤内部は強い高信号と低信号の部分の混在として，右外側部は低信号として描出された（**Fig. 2B**）．被膜は，T1, T2強調像ともに低信号として明瞭に描出されていた．脂肪抑制の Gd 造影 T1強調画像では，腫瘤内に脂肪抑制効果と造影効果はみられず，右外側部に肝臓よりも強い造影効果がみられた．血腫を伴った肝外発育型肝細胞癌が疑われた．

一方，plain CT で肝切質より低吸収像となる門脈右前枝に相当する部分は，dynamic CT 動脈相では肝実質とほぼ同じ程度に enhance され（**Fig. 3A**），門脈相で

＜1999年４月28日受理＞別刷請求先：伊勢　秀雄
〒986-0835　石巻市南浜町１―７―20　石巻市立病院外科

Fig. 1 A：Abdominal ultrasonography reveals aechoic area in isoechoic mass projecting from segment 6 of the liver（T：tumor, L：liver）, B：Dynamic CT scan（portal phase）shows a well circumscribed mass with peripheral enhancement.

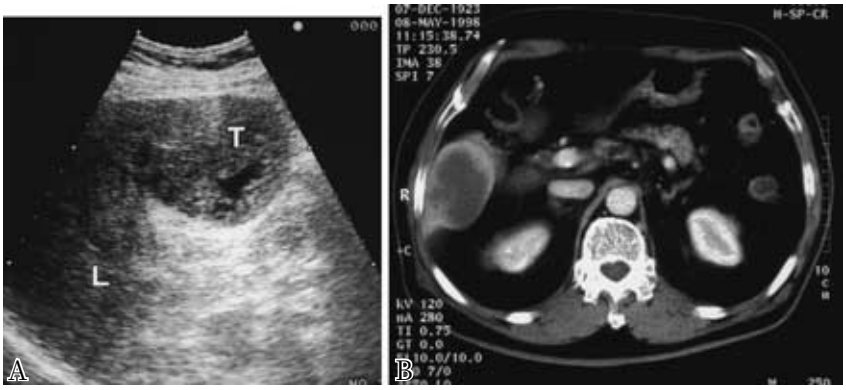

Fig. 2 A：T1-weighted MR image shows an inhomogeneous high intensity mass with an interruption of the capsule at the lateral portion（black arrow）. B：T2-weighted MR image shows an encapsulated mass with mixed pattern of high and low signal intensities.

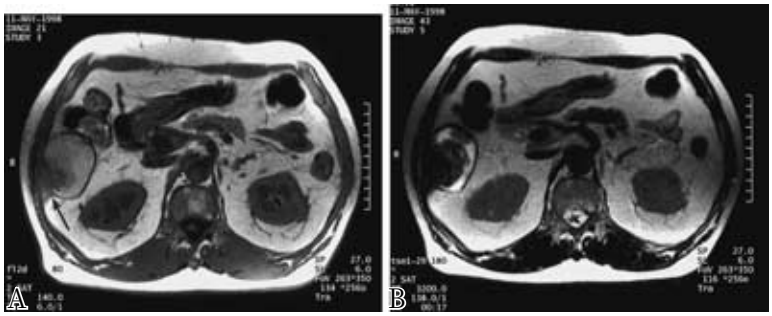

は造影効果が不良であった（**Fig. 3B**）．同部は，MRI T1強調像では肝実質より低信号かつ腫瘤右外側部と同等の信号強度で（**Fig. 3C**），T2強調像では肝実質とほぼ等信号であった．門脈右前枝の腫瘍塞栓と考えられた．MRI の脂肪抑制をかけた造影 T1強調像では腫瘍栓が最も明瞭に描出されていた（**Fig. 3D**）．

腹部血管造影 X 線検査所見：肝 S6の腫瘤部外側に一致して不整な腫瘍血管像を認めたが，内部は hypovascular であった（**Fig. 4A**）．門脈造影では右前枝が造影されなかった（**Fig. 4B**）．

内視鏡検査では残存大腸に異常のないことが確認されており，腫瘍栓を伴った肝外発育型肝細胞癌を疑ったが，腫瘍は腫瘍栓も含め肝右葉切除にて根治切除可能と判断した．

手術所見：平成10年 6 月24日肝右葉切除術を施行した．肝 S6より腹腔側に突出した直径約6cm で弾性軟，可動性のある腫瘍を認めた．門脈右枝本幹には腫瘍栓の露出はなく，門脈右枝根部での処理が可能であった．直腸癌の腹腔内再発病変は認められなかった．

切除標本所見：S6より肝外方向に突出した6.5×5.5×4.5cm の腫瘍がみられ，全周性に薄い繊維性被膜を有していた．内部は白から黄色の弾性軟の充実性部分と，赤褐色から暗赤色の出血性壊死が混在しており，壊死巣は中心部に多く容積的にも多くを占めていた．腫瘍栓は赤褐色から白色の部分が混在した柔らかいもので，腫瘍部から連続して門脈右前枝を完全に閉塞していた．その末梢も，多くは腫瘍栓で充満していた（**Fig. 5**）．

病理組織学的所見：肝腫瘍の病理組織像は中分化腺癌であり，高円柱状の異型上皮が乳頭腺管上に配列し

Fig. 3　A：Dynamic CT scan(arterial phase)shows no apparent low attenuation area in the right lobe of the liver. B：Dynamic CT scan（portal phase）shows hypoenhanced area corresponding to right anterior branch of the portal vein（black arrow）. C：T1-weighted MR image shows low intensity area corresponding to right anterior branch of the portal vein（white arrow）. D：Gd-enhanced, fat suppressed MR image clearly shows hypoenhanced right anterior branch of the portal vein（black arrow）.

Fig. 4　A：Hepatic angiography shown vascular supply at the lateral portion of the hypovascular mass（black arrow）. B：Arterial portography confirms the lack of right anterior branch of the portal vein（black arrows）.

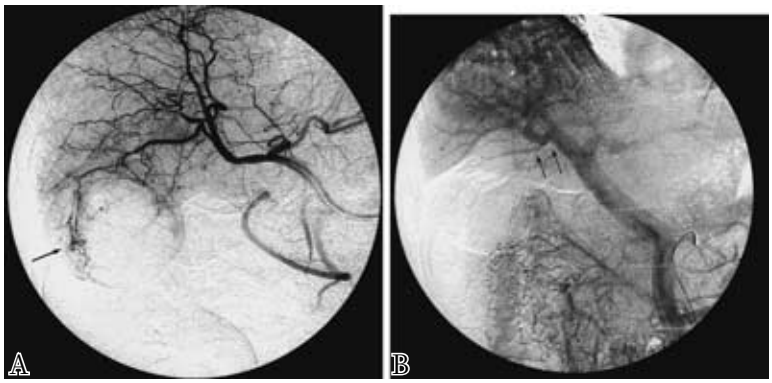

増殖していた（**Fig. 6A**）．腫瘍中心部では壊死が顕著で，腫瘍と被膜の間には肝実質がみられた．肝臓内の門脈には広範に腫瘍が入り込んでいたが，胆管への明らかな塞栓像は認めなかった（**Fig. 6B**）．細胞が高円柱状で刷子縁を有することから大腸癌の肝転移に一致する所見であった．９年前の直腸癌の病理組織像と極め

Fig. 5 Macroscopic findings of the cut surface of resected specimen reveals tumor (white arrows) and portal vein thrombosis (black arrow heads).

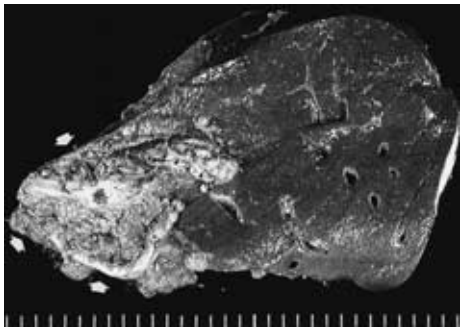

て類似しており，同直腸癌の異時性肝転移と診断した．術後8カ月経過し，再発徴候は特にみられていない．

考　察

肝外発育を呈した直腸癌の転移性肝癌を経験した．腫瘍形態は，標本写真では緊満状態が解除されたため突出状態がやや不明瞭となったが，CT，USでは明らかに肝外に主座を有しており，市川ら[1]の外肝発育型肝細胞癌の分類における「肝と連続性を有する肝外突出型」に類似していた．肝細胞癌に特徴的とされる膨張性発育を呈し腫瘍栓[2)3)]や被膜形成[4)]も認められたため，術前には肝外発育型肝細胞癌[1)]が最も疑われた．

確定診断は直腸癌の転移性肝癌であった．この肝外発育に強く影響を及ぼした要素としては肝辺縁という腫瘍の局在部位と腫瘍内出血による血腫の貯留が考えられた．異時性肝転移がこういった腫瘍形態をとることがまれである理由として，単発かつ肝辺縁部にある腫瘍が腫瘍マーカーの増加や症状なしに増大すること，さらに血腫の合併が必要なことが推察された．CT，MRI，血管造影などの画像診断は肝細胞癌，胆管細胞癌，転移性肝癌の鑑別において最も有用とされるが，自験例において確定診断の決め手となるものはなかった．しかし，retrospectiveにみると，MRIで診断された腫瘍内部の血腫は，肝辺縁部腫瘍内での出血は肝外発育をきたす可能性があることから，転移性肝癌も疑いうる所見であった．自験例は，大腸癌肝転移症例の93.5%で異常値（2.5ng/ml以上）を示しその64.5%で10 ng/mlを超えるといわれるCEA（Sandwitch法）[5)]が正常値で，しかも直腸癌術後すでに9年が経過しており，直腸癌の異時性肝転移としては非典型例であった．

一般に，腫瘍栓は原発性肝癌に多いとされているが，近年，転移性肝癌にもめずらしくないという報告がある[6)]．しかし，門脈本幹あるいは1次分枝まで至るような肉眼的に明らかな腫瘍栓を有した症例の頻度は少なく[7)]，自験例のように門脈2次分枝根部より塞栓された症例を含めても，いまだ切除報告は少ない[2)6)～10)]．腫瘍栓の画像診断には，CTでの門脈の拡張，脈管内の造影されない低吸収域，門脈周囲の輪状の高吸収域などや[8)11)]，血管造影での“thread and streaks sign”[11)]などが特徴とされるが，それらがみられないことも多い[8)12)]．ここでは，腫瘍栓はdynamic CTの動脈相で造影され門脈相で全く造影されない像として得られたことと，MRIの脂肪抑制造影T1強調像で最も明瞭に描出されたことを強調したい．

直腸癌治癒切除後の異時性肝転移は9.1%にみられ，その96%は5年以内に出現すると報告されている[13)]．文献検索上，最も長かった術後経過期間は，82.6か月であった[13)]．自験例では108.8か月後に肝腫瘍が発見されたが，腫瘍の局在部位が肝辺縁部であり，かつ肝外側に発育したために症状の出現が遅れたものと考えられた．

大腸癌の異時性肝転移では術後残肝再発率が約70%

Fig. 6 Microscopic findings. A：Histologic type of tumor is moderately differentiated tubular adenocarcinoma. B：Tumor thrombus are shown in the portal vein (black arrows). (H.E., A：×200, B：×40)

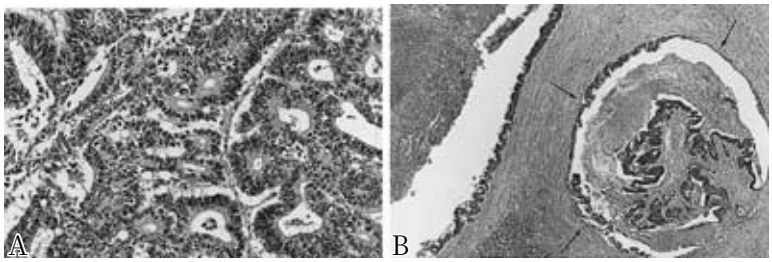

と多く[14]，門脈域を介した2次的肝内転移の可能性が報告されている[7]．以上の再発・進展様式から，たとえ明らかな腫瘍栓がみられても，可能であれば系統的肝切除で腫瘍栓を含めた治癒切除を目指すべきと考え，自験例では肝右葉切除を施行した．明らかな腫瘍栓を伴った大腸癌肝転移の多くは予後不良であるが[8)11]，術後2年5か月という長期生存の報告もみられることから[9]，症例によっては系統的肝切除によって良好な予後が期待される．

単発性の大腸癌転移性肝癌では，肝切除が有効な治療法であるため，その診断は手術適応や術式の選択にとって重要である．大腸癌術後長期経過した症例に肝外に突出した非典型的な肝腫瘍を認めた場合にも，異時性肝転移の可能性を念頭に置くべきであろう．

文　献

1）市川　長，今岡真義，佐々木洋ほか：肝外発育型肝細胞癌6例の検討―肝外発育型肝細胞癌6例の分類と外科治療．肝臓　**25**：806―812, 1984
2）菊地　学，幕内雅敏，長谷川　博ほか：転移性肝腫瘍の腫瘍栓に対する術中超音波診断．肝臓　**28**：92―96, 1987
3）AlbacetaAA, Matthews MJ, Matthews MJ, Saini N：Portal vein thromboses in malignant hepatoma. Ann Intern Med **67**：337―348, 1967
4）中島　収，神代正道：病理からみた原発巣別の肝転移形態．肝胆膵　**33**：171―175, 1996
5）早坂　滉，筒井　完：大腸癌肝転移からみた血清CEA, ALP, LDH値の評価．消外　**7**：145―150, 1984
6）竹並和之，高崎　健，山本雅一ほか：大腸癌肝転移病巣の2次的肝内進展に関する研究．日消外会誌　**30**：729―734, 1997
7）安井健三，鳥井彰人，上坂克彦ほか：転移性肝癌の危険因子と臨床病理．消外　**18**：1637―1644, 1995
8）石橋敏光，安田是和，落合聖二ほか：門脈内腫瘍塞栓を伴った転移性肝腫瘍の肝切除2例の経験．日消外会誌　**23**：2124―2128, 1990
9）上野雅資，太田博俊，関　誠ほか：門脈内腫瘍塞栓を伴う大腸癌肝転移の1例．日本大腸肛門病会誌　**46**：797―801, 1993
10）山本雅一，高崎　健，竹並和之ほか，肉眼的に門脈腫瘍栓を確認しえた転移性肝癌．手術　**49**：1429―1433, 1995
11）伊藤勝陽，内藤　晃，斉藤知子ほか：門肝内腫瘍塞栓を呈した転移性肝腫瘍．広島大医誌　**36**：399―407, 1988
12）出町　洋，清水博志，井上一彦ほか：門脈および下大静脈に腫瘍塞栓の認められた転移性肝腫瘍の1例．臨放線　**33**：515―518, 1988
13）杉原健一，北條慶一，森谷宜皓ほか：大腺腸癌肝転移の外科治療．日消外会誌　**24**：1147―1151, 1991
14）森永聡一郎，今田敏夫，蓮尾公篤ほか：大腸癌肝転移切除例の検討．日臨外会誌　**59**：351―356, 1988

A Case Report of Metachronous Liver Metastasis from Rectal Carcinoma Presenting as an Extrahepatic Growing Tumor

Gaku Matsumoto[1)5)], Hideo Ise[1)], Haruyuki Inoue[1)], Noritaka Yabuki[2)]
Gen Tominaga[2)], Takehiro Akahane[2)], Wataru Kubota[3)],
Mika Watanabe[4)], Noriyoshi Suzuki[1)] and Seiki Matsuno[5)]

Department of Surgery[1)], Department of Digestive Internal Medicine[2)],
and Department of Radiology[3)], Ishinomaki Municipal Hospital
Department of Pathology[4)] and First Department of Surgery[5)],
Tohoku University School of Medicine

We report case of metachronous liver metastasis from rectal carcinoma presenting as an extrahepatic growing tumor with macroscopic portal tumor thrombosis. A 74-year-old man, who had undergone amputatio recti for advanced rectal carcinoma 9 years ago, was admitted complaining of epigastralgia and fever. By ultrasonographic examination, an extrahepatic growing tumor about 6cm in size was revealed in segment 6 of the liver. CT scan and pharmacoangiographic portography examination demonstrated a portal tumor thrombosis at the right anterior branch of the portal vein. MR images disclosed that the tumor contained much hematoma and necrotic tissue at the center and viable carcinoma at the right marginal lesion. Right hepatic lobectomy was performed, and histologically, the tumor was diagnosed as moderately differentiated adenocarcinoma. Metachronous liver metastasis from rectal carcinoma sometimes occurs in an unusual form with portal invasion after a long postoperative period.

Reprint requests：Gaku Matsumoto　Department of Surgery, Ishinomaki Municipal Hospital
1-7-20 Minamikawa-cho, Ishinomaki, 986-0835 JAPAN