日消外会誌　32（10）：2390～2393，1999年

症例報告

胆道内蛔虫迷入を契機に併存する胆嚢癌を発見しえた１例

東京女子医科大学附属第二病院外科

梅田絵里子　塩澤　俊一　熊沢　健一　増田　俊夫
梅原　有弘　加藤　博之　芳賀　駿介　梶原　哲郎

症例は72歳の女性で，反復する上腹部痛を主訴に当科紹介となった．腹部超音波検査および造影computed tomography（CT）検査では胆嚢頸部に辺縁不整な分葉する約2cm大の隆起性病変を認めた．Endoscopic Retrograde Cholangiopancreatography（ERCP）では総胆管内に運動性のある１本の紐状の透亮像が描出された．胆道内寄生虫迷入症および胆嚢癌と診断し，寄生虫摘出と胆嚢摘除術および胆管，肝床切除を施行した．病理組織学的診断では腫瘍はpapillary adenocarcinoma，深達度ss，$hinf_0$, $binf_0$, n_0, stage II，根治度Aであり，虫体は体長約15cmの雌蛔虫であった．本症例は無石例であり，初発症状の上腹部痛は胆道内に迷入した蛔虫が原因と考えられ，迷入を契機に併存する胆嚢癌が比較的早期に発見された貴重な症例と考えられた．

Key words： cancer of the gallbladder, biliary ascariasis

緒　言

結石を有しない胆嚢癌は特徴的な臨床症状に乏しく，早期発見は困難である．今回，われわれは胆道内への蛔虫迷入が原因と考えられる上腹部痛を契機に，併存する胆嚢癌を発見しえた症例を経験したので若干の文献的考察を加え報告する．

症　例

患者：72歳，女性

主訴：上腹部痛

家族歴，既往歴：特記すべきことなし．

職業歴：農業

現病歴：平成８年９月20日より反復する上腹部痛が出現し近医を受診．腹部超音波検査にて胆嚢内に隆起性病変を指摘され，11月12日当科紹介入院となった．

入院時現症：身長155cm，体重57.5kg，栄養状態良好．結膜に軽度貧血を認めるが，黄疸はなかった．腹部は平坦で圧痛なく，腫瘤も触知しなかった．

入院時検査成績：Hb 11.5g/dlと軽度の貧血を認めた（**Table 1**）．白血球数は正常範囲内であったが，分画では好酸球が20.0％と増加していた．肝，胆道系酵素，血清アミラーゼ値は正常であったが，腫瘍マーカーではCA19-9が62U/mlと上昇していた．

腹部超音波検査所見：胆嚢頸部に約20mm大の表面不整な隆起性病変を認めた（**Fig. 1**）．同部の内部エコーは不均一で筋層も不明瞭であり，乳頭型の胆嚢癌を強く疑った．

Table 1　Laboratory data on admission

WBC	5,100 /μl	TP	6.6 g/dl
stab	6.0 %	CRP	0.29 mg/dl
seg	55.0 %	GOT	17 IU/l
eosino	20.0 %	GPT	14 IU/l
mono	1.0 %	ALP	357 IU/l
lymph	18.0 %	γ-GTP	45 IU/l
RBC	373×10⁴ /μl	LAP	154 IU/l
Hb	11.5 g/dl	T.Bil	0.2 mg/dl
Ht	35.3 %	D.Bil	0.1 mg/dl
Plt	22.3×10⁴ /μl	Amy	109 IU/l
		CA19-9	62 U/ml
		CEA	0.6 ng/dl

腹部computed tomography（CT）検査所見：胆嚢頸部の腹腔側を中心に約2cm大の不整な分葉した腫瘤陰影があり，強い造影効果を有していた（**Fig. 2**）．

Endoscopic retrograde cholangiopancreatography（ERCP）所見：Vater乳頭は腫大していたが，粘液の流出や乳頭部に悪性を示唆する所見はなかった．胆管造影では胆嚢頸部に20×17mm大の分葉状の腫瘤と約15mmと拡張した総胆管内に運動性のある１本の紐状の透亮像を認めた（**Fig. 3**）．

以上より胆嚢癌および胆管内寄生虫迷入症と診断

＜1999年４月28日受理＞別刷請求先：梅田絵里子
〒116-8567　東京都荒川区西尾久2―1―10　東京女子医科大学第二病院外科

Fig. 1 Abdominal ultrasonography showed an irregular polypoid lesion in the cervix of the gallbladder sised 20×15 mm.

し，11月22日手術を施行した．

手術所見：開腹すると腹水や肝転移，腹膜播種性転移はみられなかった．胆嚢頸部に硬い腫瘤が触知され，S_0, $Hinf_0$, $Binf_0$, N_0の胆嚢癌と診断した．まず，総胆管を切開し寄生虫を摘出した後に肝床切除を伴う胆嚢摘出術，胆管切除および D_2郭清を施行し，肝管空腸吻合にて再建した．

Fig. 2 Abdominal CT scan showed an enhanced elevated lesion in the gallbladder.

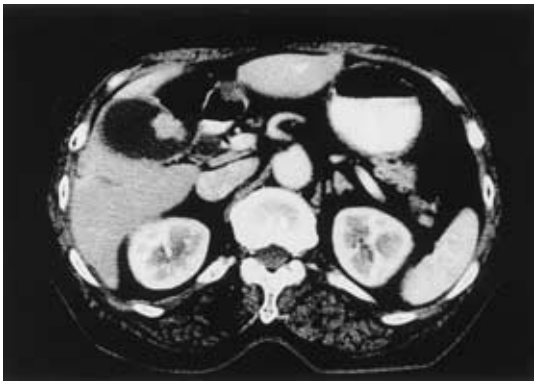

切除標本肉眼所見：胆嚢の外観は軽度慢性炎症型で粘膜は粗造であった．胆石はなく，頸部に1.5×1.6×0.8 cm の乳頭型胆嚢癌を認めた（**Fig. 4**）．また，摘出した寄生虫は体動があり，体長16.5cm の回虫雌成虫であった（**Fig. 5**）．

病理組織学的所見：胆嚢頸部，体部を中心に壁内に Rokitansky Aschoff sinus（RAS）の増生がみられた．頸部の胆嚢癌の組織型は papillary adenocarcinoma で，癌浸潤は RAS 内および漿膜下層に達しており，深達度 ss, $hinf_0$, $binf_0$, n_0, ,ly_1, v_0, pn_0, INFβ, stage II で手術は根治度 A であった（**Fig. 6**）．

Fig. 3 Endoscopic retrograde cholangiopancreatography showed an irregular shaped filling defect, 20 mm in diameter in the cervix of the gallbladder and a moving linear filling defect in the bile duct（arrow）.

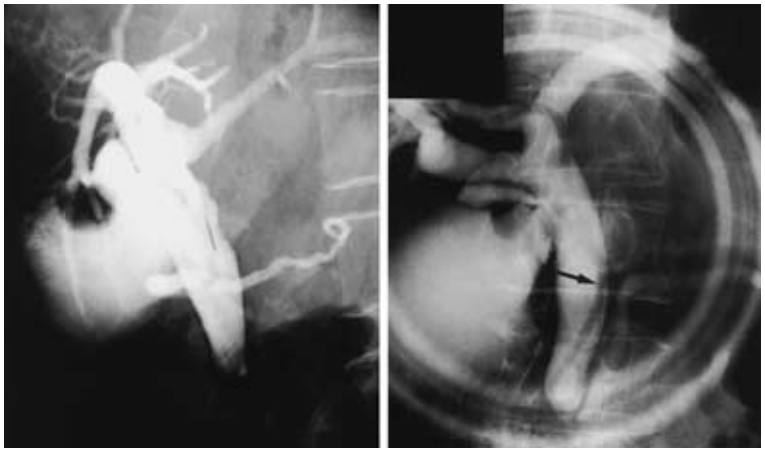

Fig. 4　Macroscopic findings of the resected gallbladder. A papillary mass with irregular surface mucosa was seen at the cervix of the gallbladder sised 16×15×8 mm.

Fig. 5　Gross appearance of thc adult female *ascar is lumbricoides*.

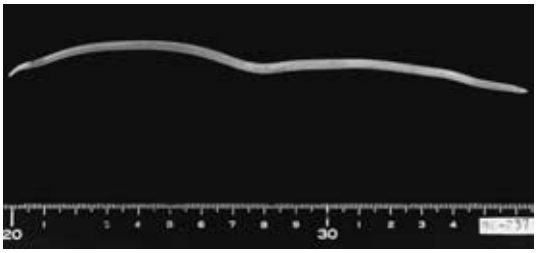

術後経過：肝管空腸吻合部縫合不全を併発したが，経皮経肝胆道ドレナージにて保存的に治癒した．santonin 200mg を3日間にわたり経口投与した後，平成9年1月27日（第66病日）に退院となった．術後2年経過した現在，再発徴候を認めず外来通院中である．

考　察

胆嚢癌の診断能は各種画像診断法の進歩により著しく向上したが，いまだ進行例の占める割合が多く治療成績の向上にまで至っていないのが現状である[1]．しかし，日本胆道外科研究会による1996年全国胆道癌登録調査報告[1]によれば，胆嚢癌の訪医理由では何らかの有症状が69.4%と比較的高率であり，早期発見への可能性も残されているものと考えられる．症状の多くは胆石症，膵管胆道合流異常症に伴う上腹部痛であり，まれに膵炎の加療中に胆嚢癌が偶然発見されることもある[1]．自験例も反復する上腹部痛が訪医理由であったが胆石はなく，蛔虫の胆管内への迷入が原因と考えられる上腹部痛が精査のきっかけとなったきわめてまれな症例であった．

Fig. 6　Histological findings of cancer of the gallbladder. Rokitansky-Aschoff sinus were widely recognised on the gallbladder. The depth of the cancerous invasion within the subserosa layer was diagnosed（HE，×25）.

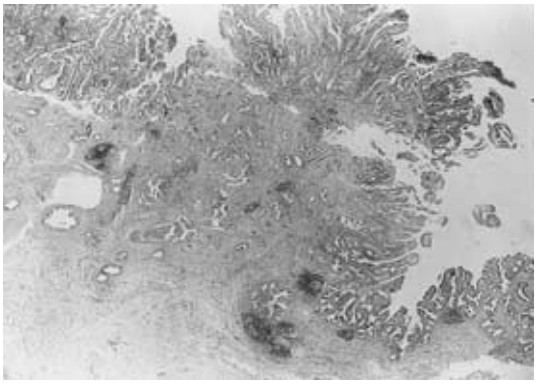

胆道内蛔虫迷入症は1899年桂田[2]が剖検により肝右葉の肝内胆管に蛔虫が迷入した症例を報告したのに始まり，第2次大戦後の生活環境の悪化を反映し1940年代を中心に数多くの報告がなされている[3]．その後環境衛生の向上に伴い蛔虫寄生率は激減したが，近年，無農薬野菜など自然食の流行や環境衛生の不良な国への旅行などにより再び増加の傾向にあり年間数例の報告がある[4)5)]．胆道内蛔虫迷入症の臨床症状は過去の報告例では上腹部痛91%，発熱25%と胆石症，胆嚢炎に類似し，迷入症に特有の所見がないため，胆道の精査中に偶然発見される例がほとんどである[6]．最近では上部消化管内視鏡検査や ERCP の際に偶然発見される例もあるが[7]，腹部超音波検査による詳細な胆道内の観察も診断に有用である[8)9)]．その特徴的所見として胆嚢，胆管内の acoustic shadow を伴わない echogenic な索状エコー像[10]，anechoic な inner tube をもつ2本の線状エコー像（inner tube sign）[10]，横断像における hyperechoic な輪状エコー像（bull's eye echo）[11]などがある．また，ウログラフィンを用いた ERCP は寄生虫迷入症の診断，治療に最も有効な検査法であり，ウログラフィンの刺激により虫体が腸管内に自然排出した例[12]，蛔虫の不完全迷入例で直接蛔虫を内視鏡的に摘出した例[4)13)]などが報告されている．

蛔虫は餌を求めて十二指腸への脱出と胆管への迷入を繰り返すため，反復する上腹部痛は蛔虫特有の生態

によるものと考えられ，自験例はこれが精査のきっかけとなり比較的早期に併存する胆嚢癌を診断しえた症例であった．

胆道内蛔虫迷入症と胆嚢癌との関連性は現在のところ不明であるが，これらの併存例は1980～1997年までの医学中央雑誌で検索しえた限りでは報告例がなく，示唆に富む症例と考えられた．

文　献

1）日本胆道外科研究会胆道癌登録事務局編：全国胆道癌登録調査報告．胆道癌登録事務局，石川，1996，p16―27
2）桂田冨太郎：回虫の常居を逸して当該宿主を死にいたらしめる三例．中外医事新報　**452**：83―95，1899
3）橋本武夫：我国文献に現れた胆道蛔虫症の統計的観察．弘前医　**5**：199―211，1954
4）安田一郎，冨田栄一，名倉一夫ほか：超音波検査にて診断し，内視鏡的に摘出しえた胆管内回虫迷入症の1例．胆と膵　**15**：703―707，1994
5）久居弘幸，荒谷英二，馬原克夫ほか：重症急性膵炎にて発症し，内視鏡的乳頭括約筋切開術を行い摘出しえた胆道内回虫迷入症の1例．胆と膵　**15**：805―810，1994
6）町支秀樹，北川真人，須崎　真ほか：総胆管内蛔虫迷入症の3例並びに本邦報告32例の検討．三重医　**37**：573―578，1994
7）小西一郎，北川裕久，森和　弘ほか：胆道内回虫迷入症の3例．胆道　**9**：326―330，1995
8）古澤教彦，奥田善朗，河合誠一郎ほか：胆道回虫症3例の超音波所見．Jpn J Med Ultrason **14**：614―618，1987
9）新谷　寛，平田真人，佐々木雅也ほか：胆道内回虫迷入症の超音波像．Jpn J Med Ultrason **15**：167―171，1988
10）Schulman A，Loxon AJ，Heydenrych JJ et al：Sonographic diagnosis of biliary ascariasis．AJR Am J Roentgenol **139**：485―489，1982
11）Cremin BJ：Real-time ultrasound in pediatric biliary ascariasis．Case report．S Afr Med J **61**：914―916，1982
12）加藤芳正，松本晴広，松本隆利ほか：胆道内回虫迷入症の4例．日消外会誌　**15**：1397―1401，1982
13）五味清英，桑山　肇，佐藤義夫ほか：内視鏡的に治療しえた胃，十二指腸，胆道内回虫迷入症の1例．Prog Dig Endosc **12**：117―120，1978

A Case of Cancer of the Gallbladder Diagnosed on the Onset of Biliary Ascariasis

Eriko Umeda, Shunichi Shiozawa, Kenichi Kumazawa, Toshio Masuda,
Arihiro Umehara, Hiroyuki Kato, Shunsuke Haga
and Tetsuro Kajiwara
Department of Surgery, Tokyo Women's Medical University Daini Hospital

A 72-year-old woman was referred to our department with a complaint of repetitive upper abdominal pain. Abdominal ultrasonography and contrast-enhanced computed tomography（CT）revealed a lobulated elevated lesion of about 2 cm in size with an irregular border in the neck of the gallbladder. On endoscopic retrograde cholangiopancreatography（ERCP），a moving hypertranslucent image was depicted in the common bile duct in the shape of a cord. An aberrant parasite of the bile duct and gallbladder cancer were diagnosed, and extraction of the parasite, cholecystectomy, and resection of the biliary tract and the hepatic floor were performed. The tumor was histopathologically diagnosed as papillary adenocarcinoma with a depth of invasion of ss, $hinf_0$,$binf_0$,n_0,stage II, and a curability of A. The parasite was found to be a female ascarid of about 15 cm long. Since the patient did not have any biliary calculus, the initial symptom of the upper abdominal pain was believed to be attributable to the ascarid which had migrated into the bile duct. This is a unique case in which a concomitant gallbladder cancer was detected at a relatively early stage because of the presence of ascarids.

Reprint requests：Eriko Umeda　Department of Surgery, Tokyo Women's Medical University Daini Hospital
2-1-10 Nishiogu, Arakawa-ku, Tokyo, 116-8567 JAPAN