日消外会誌　32（10）：2399～2403，1999年

症例報告

α-fetoprotein 産生 S 状結腸癌の 1 例

癌研究会附属病院外科[1)]，同　研究所病理[2)]，済生会川口総合病院外科[3)]
小林　正則　　國土　典宏　　関　　誠
高橋　　孝[1)]　　柳澤　昭夫[2)]　　前川勝治郎[3)]

症例は66歳の女性．他院にて S 状結腸癌にて結腸切除術 1 年後，肝転移を来たし当科にて肝左 2 区域切除，S6部分切除を施行した．入院時血清 AFP 1,036.8ng/ml と異常高値を認めた．肉眼的に根治であったが術後短期間に皮下組織内および残肝に再発し初回手術より 1 年 4 か月後（肝切除より94日後）死亡した．病理組織像では，原発巣および肝転移巣ともに通常の大腸癌に見られる腺腔形成部と明るい細胞質を持つ細胞がシート状に配列した部（hepatoid differentiation）よりなっていた．AFP 産生性は免疫組織学的に原発巣および肝転移巣の両者で検出された．AFP 産生大腸癌の報告はきわめてまれであるが，予後不良なこのようなタイプの大腸癌の存在することを念頭に置き，診療に当たる必要があると考えられた．

Key words： alpha-fetoprotein, sigmoid colon cancer, hepatoid differentiation

はじめに

消化管悪性腫瘍で時に血清 α-fetoprotein（以下，AFP）が上昇することは胃癌，胆道癌において報告がされている[1)]．その中で特にいわゆる AFP 産生胃癌については多くの報告[2)3)]がなされ，その病理組織学的な特徴とともに悪性度が高く，肝転移しやすく，予後不良であることが明らかにされてきている．結腸癌において血清 AFP 高値を示す症例の報告は少ない．今回，我々は S 状結腸癌切除後の肝転移再発に対し肝切除を施行したが短期間に残肝再発，皮下転移再発した AFP 産生 S 状結腸癌の症例を経験したので報告する．

症　　例

患者：66歳，女性

主訴：下血

家族歴：母方叔母に大腸癌

既往歴：特記すべきことなし．

現病歴：下血を主訴に済生会川口総合病院受診．注腸造影，大腸内視鏡にて S 状結腸癌（潰瘍限局型）と診断され，1997年 1 月13日同院にて S 状結腸切除術を施行した．組織学的所見は well～moderately differentiated adenocarcinoma, ss, ly3, v3, n1で，H0, P0 stage IIIa であった．同院にてフォローアップされていたが同年 8 月27日血清 CA19-9 62.1U/ml と高値を認めたため，腹部 CT を施行したところ肝の S2および S3に low density area を認めた．この時点で血清 AFP は 569.4ng/ml と高値を示していた．肝生検を施行し，肝転移再発と診断され，1998年 1 月13日肝転移巣切除のため当科に入院した．

Table 1　Laboratory data on admission

WBC	4,600 /mm^3	T-cho	256 mg/dl
RBC	3.77×10^6 /mm^3	Glu	103 mg/dl
Hb	13.1 g/dl	Na	142 mEq/*l*
Ht	38.3 %	K	4.0 mEq/*l*
Plt	227×10^3 /mm^3	Cl	102 mEq/*l*
TP	7.4 g/dl	CEA	5.6 ng/ml
Alb	4.3 g/dl	CA19-9	155.6 U/ml
GOT	28 IU/*l*	AFP	1,036.8 ng/ml
GPT	19 IU/*l*	(con-A binding property 60 %)	
LDH	729 IU/*l*	HCV	(－)
BUN	9 mg/dl	HBsAg	(－)
Cr	0.52 mg/dl		

入院時現症：身長145cm，体重52kg，血圧126/80 mmHg，脈拍70整．腹部に異常所見を認めなかった．

入院時血液生化学的所見：血清 LDH が729U/*l* と上昇していた．HBsAg(－)，HCV(－)，腫瘍マーカーは CAE 5.6ng/ml, CA19-9 155.6U/ml, AFP 1,036.8ng/ml と CA19-9と AFP が高値であった（**Table 1**）．

腹部 CT 検査：肝 S3-2に門脈臍部を圧排する最大径 10cm の low density を呈する病変を認め辺縁が造影

＜1999年 4 月28日受理＞別刷請求先：小林　正則
〒370-0043　高崎市高関町498－1　高崎中央病院外科

Fig. 1　Abdominal CT showed low density tumors in the lateral segment（10 cm in diameter）and posterior segment（2 cm in diameter）of the liver. They were enhanced circumferencely.

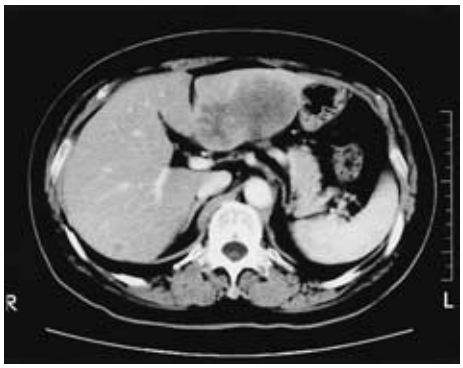

Fig. 2　Macroscopic findings of the resected specimen. The tumor was yellow-whitish in color and had irregular but clear margin.

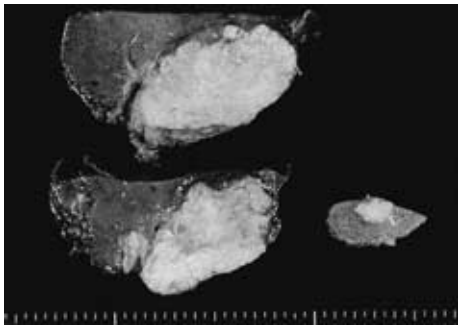

された．S6にも2cm の low density を呈する病変を認めた（**Fig. 1**）．

腹部血管造影検査：動脈相にて S3-2に淡い tumor stain を認めた．

肝以外の他臓器に転移を疑わせる所見なく1998年 1 月30日手術を施行した．

手術所見：逆 T 字型切開にて開腹．主病巣は S3-2 に存在し，手拳大で肝表面に露出していた．S6にも母指頭大の腫瘤を認めた．非癌部肝は正常肝であった．腹水は認めず，また，局所再発も認められなかった．肝左 2 区域切除，S6部分切除を行った．肉眼的には根治手術であり肝門リンパ節にも転移を認めなかった．

肝切除標本：左葉肝切除重量は490g で，主病巣の大きさは130×80×42mm，腫瘍断端距離（HM）は20mm．S6は切除重量30g で大きさは15×12mm, HM は12mm であった．腫瘍の割面肉眼所見は黄白色で辺縁は不整だが境界は明瞭であり，被膜の形成はなかった（**Fig. 2**）．

Fig. 3　（top）Histological findings of the primary lesion. The tumor was moderately differenciated adenocarcinoma including neoplastic cells with clear cytoplasm arranged in solid sheet or trabecular pattern（H. E. ×200）.（bottom）Histopathological findings of the liver tumor. The metastatic tumor had the same histlogical pattern（H. E. ×400）.

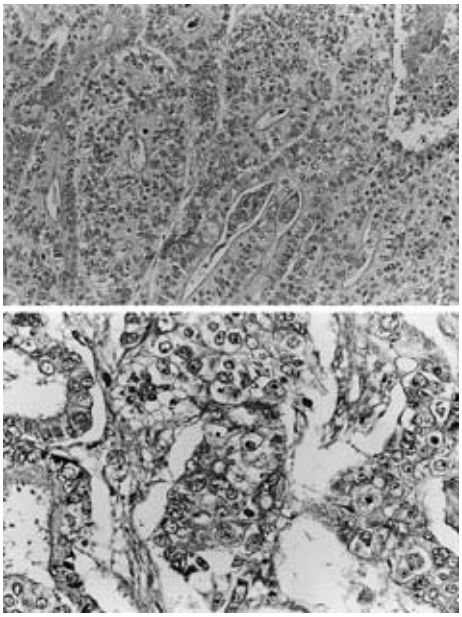

病理組織学的所見：原発巣は腺腔を形成する高分化から中分化腺癌の組織像を示す部分と腺腔形成のない低分化腺癌部分より成っており前者が優位であったが低分化腺癌部は，胞体の明るい細胞がシート状および索状配列し，いわゆる hepatoid differentiation を呈していた（**Fig. 3**上段）．また，肝転移巣も原発巣と同様の組織像を示していたが，後者の組織像が優位であった（**Fig. 3**下段）．

免疫組織学的所見：原発巣，および肝転移巣の両者において抗 AFP 抗体を用いた免疫組織染色（以下，AFP 染色）に染まる部分が認められた．肝転移巣では hepatoid differentiation した部分に一致して広範な部分に AFP 染色陽性細胞がみられた（**Fig. 4**）．

術後経過は良好で16病日退院した．この時点で AFP は67.4ng/ml, CA19-9は41.7U/ml まで低下していた．退院後10日目（肝転移切除後26日）手術創の皮下に弾性硬のピンポン玉大の腫瘤を自覚．再度 CT を施行した

Fig. 4 (top) Anti-AFP staining of sigmoid colon cancer. AFP positive cells were seen (×200). (bottom) Anti-AFP staining of liver tumor. AFP positive cells were seen mainly in hepatoid differentiated areas (×400).

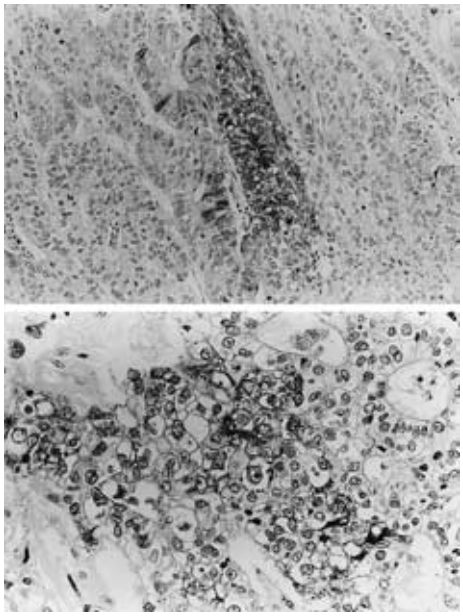

ところ，手術創の近傍皮下に腫瘤を認めた．残肝には尾状葉，前区域を中心に再発が認められた（**Fig. 5**）．肝再発巣は皮下転移巣とともに急速に増大し，AFPは最終的には7,208.0ng/mlまで上昇した．5月4日(肝転移切除後94日目）肝不全にて死亡した．

考　察

AFP高値を示す大腸癌症例の報告はきわめてまれであり，我々が検索した限りでは，本邦では自験例を含め10例[4)~12)]（**Table 2**）であり，国外ではHockingら[13)]の1例が報告されているのみである，本邦での報告例では原発巣は直腸が多く(10例中7例)，年齢は43～71歳(平均50歳)，性別では自験例以外は全員男性であった．肝転移例は同時性が5例でそのうち4例は発見時すでに多発性で姑息手術のみ行われ短期間に死亡している[7)10)~12)]．肝切除が行われたのは自験例のみであったが早期に残肝再発，皮下転移再発した．肝転移はなかったが傍大動脈リンパ節転移のあった症例も術後3か月で死亡している[5)]．肝転移および他臓器への転移がなくて術後AFPが低下し正常に戻ったものは4例で報告時は4例とも生存中であるが観察期間が短く長期予後は不明である[4)6)8)9)]．

Fig. 5 CT findings 74 days after liver resection. Reccurent tumor in subcutaneus tissue and in remnant liver are shown.

AFP産生消化管腫瘍の組織像については胃癌においては詳細な検討がなされている．Ishikuraら[2)]によるとAFP産生胃癌は胞体の明るい細胞質にエオジン顆粒を含んだ細胞が索条に配列し肝細胞類似の構造を示すhepatoid differentiationのみられるhepatic typeと，腸型の分化型intestinal typeの2つのタイプに分けられ，特にhepatic typeのものは血清AFP値がより高値であり免疫組織学的にもAFP染色で濃染し，多量のAFPを産生していることが証明されている[2)3)]．AFP産生大腸癌の組織像については症例数が非常に少ないため，まとまった報告はないがHockingら[13)]は組織学的にAFP産生胃癌と同様にhepatoid differentiationの見られた症例を報告した．本邦でもKurihara ら[12)]がAFP産生横行結腸癌において原発巣が髄様構造を示し，hepatoid differentiationした症例について報告している．他の報告でも通常の大腸癌の組織像とは別に髄様構造を示す部分の混在しているものが多く，自験例も含め10例中7例に髄様構造を認めた．免疫組織学的な検討が行われた症例ではAFP産生胃癌と同様にこれらの髄様構造部分がAFP染色に強く染まり，分化型腺癌の組織像を示す部分はAFP染色性が弱いとされている[7)10)]．本症例は原発巣に比べ肝転移巣において広範な部分でAFP染色性を示した．原発巣と肝転移巣のAFP染色の染色性の違いは大井ら[14)15)]によるとAFP産生胃癌の場合，癌細胞が一定の増殖後，腫瘍細胞が脱分化することによってAFP産生性を発現すると推測している．本症例で肝転移巣がよりAFP染色で濃染したのは肝転移後，脱分化がさらに進み（hepatoid differentiation)，多量のAFPを産生するようになった可能性も考えられる．

Table 2　Reported cases of AFP producing colorectal carcinoma in Japan

No	Author (Year)	Age/Sex	Location	Serem AFP level on admission	Histlogical findings	Liver metastasis	Outcome (other metastases)
1	Kanai4) (1978)	71/Male	Rectum(Rb)	250ng/ml	Well.diff.adenocarcinoma	−	8 month,NED (-)
2	Kiyasu5) (1983)	61/Male	Rectum(Rs)	2750ng/ml	Mod.diff.adenocarcinoma	−	3 month,DOD (para aortic lymph node)
3	Noda6) (1984)	68/Male	Rectum(Rb)	2750ng/ml	Mod.diff.adenocarcinoma with medullary pattern	−	4 month,NED (-)
4	Nakajima7) (1985)	50/Male	Rectum	3018ng/ml	adenosquamous carcinoma partly with medullary pattern	+	6 month,DOD (Lung,Plevis)
5	Azuma8) (1988)	43/Male	Rectum(Rb)	3860ng/ml	Mod.diff.adenocarcinoma with medullary pattern	−	40 days,NED (-)
6	Nisida9) (1988)	43/Male	Rectum	10490ng/ml	Por.diff.adenocarcinoma with medullary pattern	−	31 days,NED (-)
7	Narita10) (1989)	50/Male	Rectum(Rb)	6780ng/ml	Mod.diff.adenocarcinoma with.medullarypattern	+	5month,DOD (-)
8	Sato11) (1993)	51/Male	Sigmoid colon	2400ng/ml	Mod.diff.adenocarcinoma with medullary pattern	+	15 days,DOD (Lung)
9	Kurihara12) (1997)	67/Male	Transverse colon	10978ng/ml	Por.diff.adenocarcinoma with medullary pattern	+	unknown ※※ (-)
10	Present case	66/Female	Sigmoid colon	1036.8ng/ml	Mod.diff.adenocarcinoma with medullary pattern	+	6 month,DOD (subcutaneus tissue)

Well.diff.:well differentiated adenocarcinoma　Mod.diff.:moderatery differentiated adenocarcinoma.　Por.diff.:poorly differentiated adenocarcinoma.
NED:no evidence of disease　DOD:dead of disease　※※palliative operation for concomitant methothelioma

消化管癌由来 AFP と肝細胞癌由来 AFP ではそのレクチン親和性に違いのあることが知られており，肝細胞癌および肝硬変症患者の血清 AFP では conA 結合性の AFP が大部分であるのに対して消化管癌由来および yolk sac 腫瘍患者の AFP では約50%が conA 非結合であることが報告されている[16]．しかし，Ishikura ら[3]によると hepatoid differentiation の強い AFP 産生胃癌では AFP conA 結合率は約90%で，これは肝細胞癌，肝硬変患者の結合率と同様であった．このことから AFP は conA への結合性により hepatic type と intestinal type にわけられるとしている．本症例の AFP conA 結合率は60%であるが，このことは組織像において hepatoid differentiation を示す部分と通常の大腸癌の像を示す部分とが混在していることから，hepatic type の AFP と intestinal type の AFP とが混在し conA 結合率が中間的な値となった可能性がある．

結腸癌の患者を診療する際，AFP をルーチンに測る施設は少ないと思われる．しかし術後の標本組織像で通常の大腸癌とは異なる胞体の明るい細胞が索状あるいは髄様に配列する像を見たときには AFP 産生大腸癌の可能性を考える必要があり，血清 AFP の測定とともに，腹部エコー，CT で厳重なフォローを行い肝転移の発見に努める必要がある．本症例は肝転移切除時肉眼的根治手術であったにもかかわらず急速に残肝再発，皮下転移再発を起こした．AFP 産生消化器癌の予後が不良である理由は AFP が免疫能を低下させるためであるともいわれている[17]．他の肝動注，全身化学療法などに延命効果があるかどうかは今後，検討されるべき課題であると思われる．

なお，本論文の要旨は第34回日本肝癌研究会（1998年10月，金沢）において発表した．

文　献

1) McIntire KR, Waldmann TA, Moertel CG et al：Serum α-fetoprotein in patients with neoplasmas of the gastrointestinal tract. Cancer Res **35**：991—996, 1975
2) Ishikura H, Fukasawa Y, Ogasawara K et al：An AFP-produceing gastric carcinoma with features of hepatic differentiation：A case report. Cancer **56**：840—848, 1985
3) Ishikura H, Kirimoto K, Shamoto M et al：Hepatoid adenocarcinoma of the somach. An analysis of seven cases. Cancer **58**：119—126, 1986
4) 金井弘一, 神谷直紀, 賀古　眞ほか：直腸癌切除後に血中 α-fetoprotein が正常化した肝硬変症の 1

例．日消病会誌 **75**：165―168, 1978
5）喜安佳人，佐藤元通，酒井 堅ほか：α-fetoprotein 高値を示した直腸癌の1例．癌の臨 **29**：454―457, 1983
6）野田秀樹，前谷俊三，戸部隆吉ほか：α-fetoprotein 産生S状結腸癌の1例．日外会誌 **85**：616―620, 1983
7）Nakajima T, Okazaki N, Morinaga S：A case of alpha-fetoprotein-producing rectal carcinoma. Jpn J Clin Oncol **15**：679―685, 1985
8）東 正祥，井川 宣，竹原徹郎ほか：AFP 高値を示した直腸癌の1例．日消病会誌 **85**：99―102, 1988
9）西田正之，望月英隆，安富元彦：α‐フェトプロテイン産生直腸癌の1治験例．消外 **11**：515―518, 1988
10）成田達彦，関口宏之，梶川真樹ほか：α‐フェトプロテイン産生直腸癌の1例．消外 **12**：2009―2013, 1989
11）佐藤美信，丸田守人，黒水丈次ほか：AFP 産生S状結腸癌の1例．日消病会誌 **90**：3046―3051, 1993
12）Kurihara K, Konishi F, Kanazawa K et al：Alpha-fetoprotein-producing carcinoma of the colon：report of the case. Surg Today **27**：453―456, 1997
13）Hocking GR, Shembrey M, Hay D et al：Alpha-phetoprotein-producing adenocarcinoma of the sigmoid colon with possible hepatoid differentiation. Pathology（Australia）**27**：277―279, 1995
14）大井章史，岡田保典，源 利成ほか：胎児性癌の組織像を呈したAFP産生胃癌の1症例．癌の臨 **31**：334―340, 1985
15）Ooi A, Nakanishi I, Sakamoto N et al：Alpha-fetoprotein（AFP）‐producing gastric carcinoma. Is it hepatoid differentiation? Cancer **65**：1741―1747, 1990
16）宮崎 純，遠藤康夫，織田敏次ほか：Crossed immuno affino electro phoresis による α-fetoprotein のレクチン親和性の分析．肝臓 **22**：1559―1568, 1981
17）Yachnin S：The immunosuppressive properties of alpha-phetoprotein：A brief overview. Ann NY Acad Sci **417**：105―107, 1983

A Case of Alpha-Feto-Protein（AFP）‐Producing Metastatic Carcinoma of the Sigmoid Colon

Masanori Kobayashi[1)], Norihiro Kokudo[1)], Makoto Seki[1)], Takashi Takahashi[1)], Akio Yanagisawa[2)] and Katsujiro Maekawa[3)]
Department of Surgery[1)], Department of Pathology[2)] Cancer Institute Hospital and Department of Surgery of Saiseikai Kawaguchi General Hospital[3)]

We report a case of alpha-feto-protein（AFP）-producing metastatic carcinoma of the sigmoid colon. A 65-year-old woman underwent sigmoidectomy for sigmoid colon cancer at another hospital. Eight months later abdominal CT showed a metastatic liver tumor in the left lobe. The serum AFP level was 1,036.8 ng/ml at the time of diagnosis. Left bisegmentectomy and partial resection of the posterior segment was performed with curative intent. Twenty-six days after liver resection, a golf ball sized recurrent tumor was recognized in the subcutaneus tissue near the operation wound. Abdominal CT demonstrated tumor recurrence in the remnant liver. The patient died of hepatic failure ninety-four days after liver resection（1 year 4 month after the first operation）. Histological findings of the primary lesion and liver tumor were moderatery differentiated adenocarcinoma including neoplastic cells with clear cytoplasm arranged in solid sheet or trabecular pattern（hepatoid differentiated areas）. Immunohistochemical AFP staining showed AFP-positive cells. Both in the primary tumor and liver metastasis, AFP-positive cells were detected mainly in hepatoid differentiated areas. AFP-producing colorectal carcinomas tend to metastasize to the liver, and have a poor prognosis.

Reprint requests：Masanori Kobayashi Department of Surgery, Takasaki Centeal Hospital
498-1 Takazekimachi, Takasaki, 370-0043 JAPAN