日消外会誌　32（10）：2404～2408，1999年

臨床経験

胃粘膜下腫瘍に対する腹腔鏡下胃手術

東北労災病院外科
安田　健司　　梅澤　昭子　　徳村　弘実　　今岡　洋一
大内　明夫　　山本　協二　　松代　　隆

我々の経験した9例の胃粘膜下腫瘍に対する腹腔鏡下手術について，その手技と手術成績を検討したので報告する．9例の内訳は男性4例，女性5例，年齢は46歳から79歳であった．発育形式は胃内型6例，胃外型2例，胃内外型1例で，腫瘍径は22～40mmであった．7例に腹腔鏡下胃局所切除，2例に胃内手術を施行した．平均手術時間は103分，平均術後在院期間は10日であった．合併症は認めなかった．組織診断は胃平滑筋肉腫が8例，神経鞘腫が1例であった．一般に悪性の胃粘膜下腫瘍は平滑筋肉腫がほとんどで，そのリンパ節転移はまれである．したがって，胃局所切除は胃粘膜下腫瘍に対する十分な術式と考えられる．

胃粘膜下腫瘍に対する腹腔鏡下胃手術は，低侵襲性，美容的外観など利点が多く得られる．腫瘍径，局在，発育形式によって胃局所切除あるいは胃内手術を選択し，積極的に適応すべき手技と考えられた．

Key words： gastric submucosal tumor, laparoscopic gastric surgery, leiomyosarcoma of the stomach

はじめに

胃粘膜下腫瘍の多くは充実性腫瘍で[1]，その局在診断や質的診断には超音波内視鏡検査やCTなどの画像診断が用いられ有用性が報告されている[2)3)]．腫瘍径が2～3cm以下のものは良性であることが多く，腫瘍の発育速度（腫瘍倍加時間）doubling time（以下，DT）を参考にfollow upされていることが多い[1]．しかし，画像診断だけでは悪性度の評価は難しく[4]，腫瘍が一定の大きさを越えて発育したりDTが変化したときは，組織学的な診断による良・悪性の鑑別が必要になる．この場合，内視鏡下生検は手技や診断の面で不十分なことがあり，外科手術が望ましい[2)5)6)]．そして腹腔鏡下胃切除は，開腹に比較して侵襲が少なく有用性が報告されている[2]．

我々は胃粘膜下腫瘍の術前診断のもと腹腔鏡下手術9例を施行した．その術式，成績を検討し，有用性と問題点を考察する．

対象と方法

1．対象と適応

1995年2月から1998年12月までに胃粘膜下腫瘍と診断し，当科で腹腔鏡下胃手術を施行した9症例を対象とした（**Table 1**）．年齢は46歳から79歳で，男性4例，女性5例であった．腹腔鏡下胃手術の適応は，2cm以上5cm未満の症例とし，5cm以上の腫瘍に対しては開腹手術を選択した．

術式は腫瘍の位置や発育形式から腹腔鏡下胃局所切除術あるいは腹腔鏡下胃内手術を施行した（**Fig. 1**）．

結　果

1．切除時における肉眼所見

発育形式は胃内型5例，胃外型3例，胃内外型1例であった．腫瘍存在部位は胃癌取扱い規約に従って[7]C領域3例，M領域6例で，A領域にはなかった．腫瘍最大径は22mmから40mm，平均28.2±11.2mmであった（**Table 1**）．

2．手術成績

手術術式は，胃局所切除術7例（症例1, 3, 4, 5, 6, 8, 9），胃内手術2例（症例2,7）であった．胃局所切除術の症例1, 3, 8は結果的に粘膜切除を伴わない腫瘍摘出術となり，症例4, 5, 9は全層切除であった．これは症例1が胃壁内で筋層にまたがる胃内型，症例3, 8は胃壁外に突出する胃外型の発育形式をとっていたためであるが，粘膜下層で切除されており，腫瘍自体の損傷はなかった．また，症例2は腫瘍が噴門直下小弯側後壁に

＜1999年4月28日受理＞別刷請求先：梅澤　昭子
〒981-8163　仙台市青葉区台原4―3―21　東北労災病院外科

Table 1 Summary of clinical findings

Case	Gender	Age	Location	Histology	Size	Growth pattern
1	M	58	C less, ant	LMS	23 mm	endogastric
2	M	61	C less, post	LMS	24	endogastric
3	M	53	M ant	LMS	40	exogastric
4	M	52	M less	GIST	30	endogastric
5	F	47	M ant	LMS	35	endogastric
6	F	46	M gre	Sch	22	endo-and exogastric
7	F	47	M less, post	LMS	25	endogastric
8	F	79	M less	LMS	38	exogastric
9	F	68	C gre	GIST	38	exogastric

LMS：leiomyosarcoma　　mean size：28.2±11.2mm
Sch：schwannoma
GIST：gastrointestinal tumor

Fig. 1 Intragastric resection（Case 2）
a：submucosal tumor covered with intact mucosa is protruding into the stomach lumen. b, c：excision of the tumor with stapler（endoscopic view）

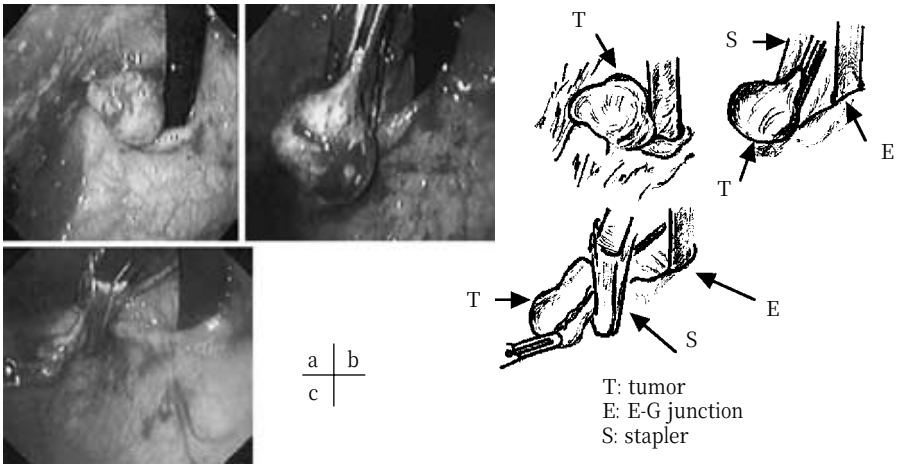

（**Fig. 1**），症例 7 は胃体上部後壁に位置していたため胃内手術を選択した．症例 7 は術前の内視鏡下ボーリング生検で粘膜が損傷しており，術中に鉗子による触診で腫瘍が核出されてしまった．手術時間は，胃局所切除術が81.3±23.1分，胃内手術では症例 2 が172分，症例 7 が187分，全体の平均手術時間は103.1±45.8分であった．

3．術後経過

経口摂取は術翌日～ 4 日に開始した．術後在院日数は 6 ～16日，平均10.3±2.4日であった．いずれの症例でも合併症を認めず，また，最長 3 年8か月の経過観察で転移再発例を認めていない．

4．病理学的所見

組織型は平滑筋肉腫 8 例，神経鞘腫 1 例であった．平滑筋肉腫のうち 2 例（症例4, 9）は免疫組織染色で gastrointestinal stromal tumor（GIST）と診断されたが従来は平滑筋腫と診断されていたもので，病理標本上の総合的な診断により low grade malignancy と診断されたことから本検討では平滑筋肉腫に含めた．平滑筋肉腫は症例 2 が HE 標本上，高倍率で10視野ごと 6 ～ 7 個の核分裂像を認め悪性度が高いと診断されたが，他 7 例は細胞密度・核分裂像などから low grade malignancy と診断された．平滑筋肉腫の平均腫瘍径は31.6±6.5（23～40）mm であった．さらに，胃局所切除で粘膜切除を伴わない症例1, 3, 8は，腫瘍がむき出しになることなく周囲組織とともに切除されており，また

Fig. 2　Histological findings of the tumor
a：case 5 was resected by wedge resection with mucosal layer, b：case 1 was resected by wedge resection without mucosal layer, c：case 2 was resected by excion. All tumors developed expansively with no invasive findings, and were resected with surroundings.

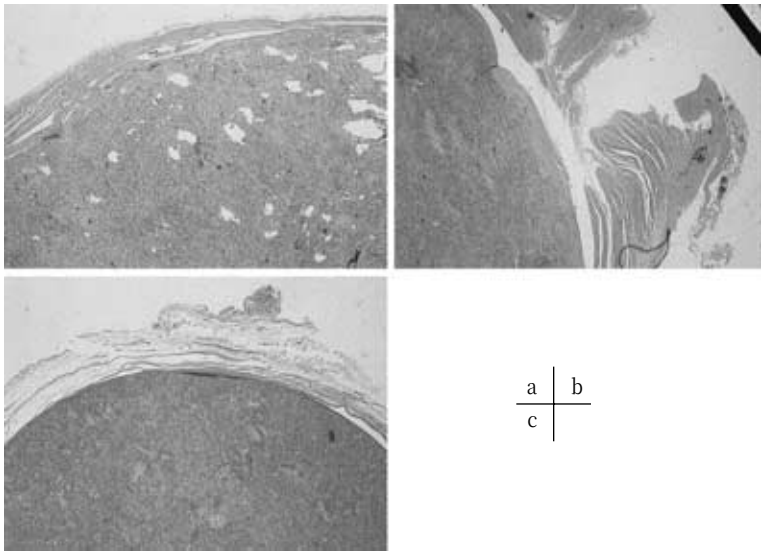

胃内手術の症例 2 も腫瘍を損傷することなく切除されていることが標本上でも確認され（**Fig. 2**），またいずれの症例も腫瘍組織の境界は明瞭で周囲への腫瘍細胞の浸潤傾向は認めなかった．

考　察

胃粘膜下腫瘍は肉眼的形態からつけられた臨床的な名称で胃粘膜下腫瘤ともよばれ[8]，良性では異所性膵組織（迷入膵）や平滑筋腫が多く，悪性では平滑筋肉腫が多いといわれている[9)10]．胃粘膜下腫瘍の局在診断，質的診断は，CT や超音波内視鏡検査などの画像診断が有用である[2)3]．腫瘍の悪性度は DT がよい指標で，　経過観察には画像診断と DT が参考になる[3)5]が，これらは補助的なものである．良・悪性を鑑別するには組織学的診断が第 1 選択となり，内視鏡下生検（粘膜下切除やボーリング生検など）がなされることが多い[5]．しかし内視鏡下生検の手技は必ずしも容易でなく出血や潰瘍形成などの危険を伴い[2)5]，診断についても生検部位が必ずしも腫瘍全体の性質を反映するとはいえない[6]．また，胃粘膜下腫瘍で臨床的に問題となるのは平滑筋腫瘍であるが，組織学的に平滑筋腫と平滑筋肉腫は同様の形態を示すものがあり，特に悪性度の低い平滑筋肉腫と平滑筋腫は鑑別診断が困難で[8]，たとえ良性と診断されても後に遠隔転移を生じるものがあるという[11]．このため腫瘍を切除して腫瘍全体を検討する必要がある．

手術適応は腫瘍径 2cm 以上 5cm 未満とした．腫瘍径 3cm 以上とする報告も多い[4)12)13]が，腫瘍径が 2cm を越えると DT が急に増加する例もある[1]．我々の経験した 8 例の平滑筋肉腫の最大径は23～40mm，平均31.6mm であった．大谷ら[2]は胃粘膜下腫瘍において腫瘍径30mm 以下の症例の62%が悪性腫瘍であったと報告している．このように腫瘍が小さいことは必ずしも良性の生物学的態度を反映しているとは言い難く[5]，腫瘍径 2cm 以上は手術適応として妥当であると考える．北岡ら[14]は，直径 5cm 以下，mitotic index が 5 以下で，細胞密度が低い胃平滑筋肉腫は，胃局所切除にて予後良好であると述べているが，一方，5cm 以上の胃平滑筋肉腫の悪性度は高く，転移を生じているものが多く[15)16]，検索が必要である．加えて 5cm 以上の症例に対する腹腔鏡下胃局所切除は技術的に難しく，胃の変形や狭窄が危ぐされる[17]ため，5cm を越える症例は開腹下に切除すべきである[13]．

悪性の胃粘膜下腫瘍，特に平滑筋肉腫に対する術式の問題点はリンパ節郭清と切除範囲である[8]．胃平滑

筋肉腫は主として血行性転移や腹膜播種を起し，リンパ節転移はきわめてまれで[9)12)14)]，郭清が予後に寄与する報告はない[6)12)18)]．したがって，郭清は不要である．また，胃平滑筋肉腫は通常膨張性の発育形態を示し，局所での遺残や再発が問題となることは少ない[8)]．胃切除，局所切除のいずれも術後生存率に差がなく[6)14)19)]，開腹下でも胃局所切除で十分であるとする報告が多い[6)8)12)15)18)19)]．ただし，笹子ら[8)12)]が指摘する平滑筋肉腫を破裂させることによる腹膜再発の危険から，鏡視下の視野や触覚が不確かな環境下では腫瘍核出術は禁忌である[2)9)]．胃粘膜下腫瘍に対する腹腔鏡下手術々式は胃局所切除術と胃内手術とが報告されている[2)4)10)13)20)]．胃局所切除は，なるべく全層で切除して腫瘍の破裂や遺残がないように注意する[15)]．腫瘍は周囲組織とともに切除することが大切で，始めからあえて粘膜を残すような術式を計画すべきではないが，発育形式によっては症例1, 3, 8のように結果的に全層切除にならないこともある．また，胃内手術も同様に，腫瘍が筋層から離れて胃粘膜下に存在したり筋層に接したりしているもの[5)]であれば，全層切除でなくても腫瘍を損傷することなく切除することが可能である．ただし，内視鏡下生検による粘膜損傷があり，術中に腫瘍が核出されてしまった症例7のように，鉗子による腫瘍の把持などの操作は慎重にする．いずれの場合も，播種の危険を念頭におき，腫瘍自体に針糸を通して傷つけたりしない[2)]のはもちろん，鉗子で不用意に腫瘍を圧迫したり，自動縫合器で挫滅したりしない配慮が大切である．

腹腔鏡下胃局所切除は，胃のほとんどの部位で施行が可能で，腫瘍の局在が分かれば比較的容易に施行しうる[4)]．胃外型は切除が容易であるが，胃内型でも鉗子による触診や内視鏡の併用により位置を決定して局所切除することが可能である．しかし，胃上部では腹腔鏡での視野展開が難しく[4)]，無理な操作は腫瘍を損傷する危険性がある．また，腫瘍が噴門や幽門に近かったり[2)]，大きな腫瘍の切除により胃の欠損部分が大きくなると胃の狭窄や変形をきたす恐れがある[9)]ので，術中に胃内視鏡を併内して狭窄の有無を確認しながら切除する[13)]ことが必要になる．また，小弯の病変の場合，迷走神経の切断による幽門洞の運動低下が危ぐされる[9)]といわれており注意すべきである．一方，胃内手術[10)20)]はやや手技が煩雑で熟練を要するが，腹腔鏡下では視野の展開が難しい胃後壁や胃底部[20)]，胃の変形や狭窄の危険がある噴門直下あるいは幽門近くの腫瘍[16)17)]に適応される．症例2は噴門直下の胃内型腫瘍であり，症例7は胃体上部後壁の胃内型，生検による出血後で，術前から粘膜が損傷しており胃外からの操作は再出血を招くと考えて胃内手術の適応とした．加えて，特にE-G junctionに近い腫瘍に対する胃内手術では，症例2のように自動縫合器をおいてから内視鏡下に十分観察し，狭窄の無いことを確認しながら確実に腫瘍を切除しなければならない[4)]（**Fig. 1**）．なお，腹腔鏡下胃手術はトロッカーの位置が手技の成否を左右し，特に自動縫合器を挿入するトロッカーの位置が重要である．まず最小限のトロッカーを設置して病変をよく確認してから最良の位置に挿入するのがよい[13)]．

以上のように胃粘膜下腫瘍に対する腹腔鏡下手術は，鑑別診断と治療を兼ねた切除が可能である．特に平滑筋肉腫に対する術式はリンパ節郭清に意味がないことから胃局所切除で十分で，手技上の最大の問題は腫瘍の損傷による播種の危険である．胃粘膜下腫瘍はたとえ悪性でも，いわゆるlow grade malignancyが大半であるといわれており[8)]，全身状態やリスクを考慮して過大侵襲とならない手術を選択するのがよい．この点からも腹腔鏡下手術は有用な手段で，胃粘膜下腫瘍に対して積極的に選択できる手術と考えられる．

文　献

1）浜田史朗，浅木　茂：胃粘膜下腫瘍の内視鏡的治療．Mebio **15**：78―85, 1998
2）大谷吉秀, 大上正裕, 熊井浩一郎ほか：胃粘膜下腫瘍の治療方針．JSES **1**：142―149, 1996
3）長南明道, 望月福治, 結城豊彦ほか：超音波内視鏡による胃平滑筋腫瘍の良・悪性鑑別診断．胃と腸 **30**：1133―1140, 1995
4）森田高行, 藤田美芳, 宮坂祐司ほか：胃粘膜下腫瘍に対する腹腔鏡下手術．手術　**48**：2007―2010, 1994
5）浜田史朗, 大原秀一, 関根　仁ほか：胃平滑筋腫瘍の臨床からみた良・悪性の鑑別診断．胃と腸 **30**：1141―1150, 1995
6）Grant CS, Kim CH, Farrugia G et al：Gastric leiomyosarcoma prognostic factors and surgical management. Arch Surg **126**：985―990, 1991
7）胃癌研究会編：胃癌取扱い規約. 改訂第12版. 金原出版，東京，1993
8）笹子三津留, 木下　平, 丸山圭一ほか：胃平滑筋肉腫51切除例からみた切除術式の検討．日消外会誌 **22**：2212―2216, 1989
9）伊藤信義，大石　泉：胃粘膜下腫瘍，治療．消外 **6**：827―832, 1982
10）大橋秀一，折山　毅，神野浩樹ほか：粘膜切除術

(腹腔鏡下胃内手術). 外科診療　**17**：1021―1027, 1996
11) 市丸壽彦, 渕上忠彦, 八尾恒良ほか：経過観察例からみた胃平滑筋腫瘍の良・悪性の鑑別診断　X線を中心に. 胃と腸　**30**：1151―1162, 1995
12) 笹子三津留, 片井　均, 佐野　武ほか：胃平滑筋腫瘍の治療法の選択, 外科的治療. 胃と腸　**30**：1169―1174, 1995
13) 加納宣康, 山川達郎：胃平滑筋腫瘍の治療法の選択, 腹腔鏡下手術. 胃と腸　**30**：1163―1168, 1995
14) 北岡久三, 岡林謙蔵, 木下　平ほか：胃平滑筋肉腫の予後因子と手術法―特に局所切除の適応について―. 癌の臨　**29**：811―816, 1983
15) Shiu MH, Farr GH, Papachristou DN et al：Myosarcomas of the stomach. Cancer **49**：177―187, 1982
16) 湯浅典博, 高木國夫, 太田博俊ほか：胃筋原性腫瘍76例の臨床的検討. 日外会誌　**93**：248―256, 1992
17) 大谷吉秀, 大上正裕, 吉田　昌ほか：胃平滑筋肉腫に対する新しい治療法としての腹腔鏡下胃局所切除術. 消内視鏡の進歩　**47**：60―63, 1995
18) 栗田　啓, 高嶋成光, 久保義郎ほか：胃平滑筋肉腫19例の臨床病理学的検討. 日消外会誌　**30**：2134―2139, 1997
19) 高木國夫, 山本英昭：胃腸管平滑筋肉腫―50例の臨床的特徴について―. 消外　**5**：1507―1513, 1982
20) 濱路政靖, 大橋秀一, 中室　誠ほか：腹腔鏡下胃内手術を施行した胃平滑筋腫の1例. 手術. **49**：433―436, 1995

Techniques and Clinical Outcome of the Laparoscopic Surgery for Gastric Submucosal Tumor

Kenji Yasuda, Akiko Umezawa, Hiromi Tokumura, Youichi Imaoka,
Akio Ouchi, Kyoji Yamamoto and Takashi Matsushiro
Department of Surgery, Tohoku Rosai Hospital

We reported techniques and clinical outcomes of the 9 cases of laparoscopic surgery for gastric submucosal tumor (SMT). Of the 9 patients, 4 were male and 5 were female, and their ages ranged from 46 to 79 years old. The growth pattern and location were as follows：five endogastric type, three exogastric type and one endo-and exogastric type. The size of the tumors ranged from 22 to 40 mm in diameter. Seven patients underwent laparoscopic wedge resection of the stomach and the remaining 2 underwent laparoscopic intragastric surgery. The mean operating time was about 103 minutes. Mean postoperative hospitalization was 10 days. There was no complications. Final diagnosis of these tumors was leiomyosarcoma in 8 cases and schwannoma in 1 case, respectively. Generally, leiomyosarcoma is the most common malignant gastric SMT, and negligible incidence of lymphnode metastasis makes local resection of the stomach acceptable and feasible. We conclude that the laparoscopic surgery for gastric SMT is beneficial because of low grade operative insult and cosmetic merit when it is carried out according to certain criteria, such as the size, the location, and growing pattern of tumors.

Reprint requests：Akiko Umezawa　Department of Surgery, Tohoku Rosai Hospital
4-3-21 Dainohara, Aoba-ku, Sendai, 981-8563 JAPAN