日消外会誌　32（10）：2448～2452，1999年

特集 9

胸部食道癌における深達度・リンパ節転移状況よりみた 3領域リンパ節郭清の意義

大阪市立大学外科学第2教室
大杉　治司　　東野　正幸　　徳原　太豪　　高田　信康
西村　良彦　　竹村　雅至　　船井　隆伸　　木下　博明

食道切除・3領域リンパ節郭清施行胸部食道癌225例を対象に深達度・リンパ節転移状況別の予後よりリンパ節郭清の意義について検討した．その結果，T1b以上では広い範囲の郭清が必要であるが，Ut例ではNo.7・8・9リンパ節，Lt例では頸部よりの郭清は手控えうると思われた．深達度よりも転移リンパ節個数が予後と関わっていた．転移状況から予後をみると，T4例に対する根治的切除は転移リンパ節の少ない例に限られる．反回神経周囲リンパ節の転移頻度は高く，占居部位に関わらず頸胸境界部の徹底した連続郭清の意義は高い．頸部より郭清の必要なリンパ節，No.7・8・9リンパ節転移例はlymphatic disseminationの状態にあり，郭清の効果は期待しがたい．しかしこれらリンパ節への転移診断が術前には困難な現況より，明らかな転移例を除いて，郭清のfree surgical marginをえるため，正確なstagingに基づいた合併療法の施行のためにもこれらリンパ節の郭清意義はあると考える．

Key words： 3-field lymph node dissection for esophageal cancer, lymphatic metastasis of esophageal cancer, diagnosis of lymphatic metastasis

はじめに

本邦では1980年代中頃より胸部食道癌に対し，胸腹部リンパ節に加え，これまで再発の最も多かった頸部・頸胸境界部のリンパ節を郭清する3領域リンパ節郭清が行われるようになり，早期発見や周術期管理の進歩とあいまって予後の改善が得られるようになった．この方法が導入され，10数年を経た今日，症例の集積によりリンパ節転移状況と予後との関係がより正確に評価できるようになった．つまり3領域リンパ節郭清がいかなる症例の予後向上に効果をもたらすか検討の時期でもある．そこで当科での食道切除・3領域リンパ節郭清施行胸部食道癌例を対象に進行度を規定する深達度・リンパ節転移状況別の予後を検討し，リンパ節郭清の意義について考察した．

対象および方法

1986年以降1998年までに教室にて食道切除に加え頸・胸・腹部の3領域リンパ節郭清の施行された胸部食道扁平上皮癌例のうち，術前に他臓器癌の既往のある例，あるいは抗癌療法の施行された例を除く225例を対象とした．また，他臓器転移や合併切除の困難な他臓器浸潤のため明らかな主病巣残存を認めた例は3領域郭清の適応外とした．症例のうちわけは男性；178例，女性；47例で年齢は63±9歳であった．臨床・病理学的検討は食道癌取扱い規約[1]に従って行った．主病巣の占居部位はUt；24例（11%），Mt；136例（60%），Lt；65例（29%）であった．手術は全例，右開胸にて縦隔郭清を先行し，頸胸境界部リンパ節は胸腔内よりできるだけ頭側へ郭清した．これには，腕頭動脈を腹側・頭側に圧排，両側反回神経をテーピングすることにより反回神経背側に位置し，食道壁と総頸動脈外背側縁の間で甲状腺下極までに存在する深前頸リンパ節外側群[2]の郭清が可能であった．この時，胸部より郭清される頸胸境界リンパ節には頸部に局在するリンパ節も一部含まれるが，反回神経周囲リンパ節とし，食道癌取扱い規約より独立して分類した．ついでテープを両側頸部襟状切開創外へ牽引し反回神経を同定して，頸胸境界部の徹底郭清を行い，頭側へは肩甲舌骨筋頭

＊第53回日消外会総会シンポ4・食道癌の進行度に応じた至適リンパ節郭清

＜1999年7月28日受理＞別刷請求先：大杉　治司
〒545-8586　大阪市阿倍野区旭町1―4―3　大阪市立大学医学部第2外科

側縁まで郭清した．本研究では頸部より郭清されたNo. 100リンパ節およびNo. 101，102，104リンパ節の一部を頸部リンパ節とした．

主病巣占居部位・深達度別のリンパ節転移状況，また主病巣深達度，リンパ節転移状況別の予後について検討した．さらに，対象225例中リンパ節径を計測しえた123例の全郭清リンパ節6,822個を対象に，転移の有無別にみたリンパ節径からリンパ節転移の術前診断についても検討した．

なお，統計学的処理はχ二乗検定またはフィッシャー直接確立検定，t-検定を用いた．累積生存率はKaplan-Meier法にて算出し，log rank法にて検定した．リンパ節径と転移の有無の関係はReceiver operating characteristic curve (ROC) analysis[3]を用いて検討した．危険率5％未満を有意差ありと判定した．

結　果

対象225例の5年生存率は42％で，術死7例(3％)を含む他病死30例を除いた195例の5年生存率は52％であった．

転移は胸部食道傍リンパ節(35％)，胃周囲リンパ節(33％)，についで反回神経周囲リンパ節（25％）に多くみられた．深達度別のリンパ節転移状況は，いわゆるmm3の1例に転移をみたが，mm2以下では転移はなかった．しかし，pT1bでは45％に転移がみられた(**Table 1**)．次に，転移リンパ節1から3個の例における主病巣占居部位別のリンパ節転移領域をみると，Ut例でNo. 7，8，9リンパ節（celiac node）に，またLt例に頸部リンパ節に転移がみられなかった以外，広い範囲に転移がみられた（**Table 2**）．またpT2以下の62例についても検討したが，同様の結果であった．

深達度別の5生率は，表在癌；45例では90％と良好であったが，pT2；31例，pT3；102例，pT4；17例ではそれぞれ68％, 36％, 49％と深達度による差は無かった．一方，転移リンパ節個数別では0個，1から3個，4個以上の各群間に有意の差が認められた(**Fig. 1**)．そこで深達度および転移リンパ節個数別にみると，転移リンパ節3個以下の例では深達度による予後の差はなく，4個以上の例で外膜浸潤が明らかな例では5年生存例は無かった（**Fig. 2**）．

反回神経周囲リンパ節にのみ転移のあった12例の5生率は82％とpN0例と同じであった．頸部リンパ節転移は17例(8％)にみられ，10例では反回神経周囲リンパ節への転移があったが，他の7例ではみられなかった．2例では両側頸部に転移がみられ，2例では左側のみに，13例では右側のみにみられ，転移は右側に多かった．また，転移リンパ節は平均11.5個と多く，他病死を除く15例では3年生存率は10％で，最長4.8年で生存中の1例もリンパ節再発が認められ，無再発長期生存例

Table 1　Depth of invasion and state of lymphatic metastasis.

Depth of tumor invasion	Number of metastasized nodes			Incidence of metastasis(%)
	0	1～3	4≦	
pT1a	18	1	0	5
pT1b	16	9	4	45
pT2	14	15	8	62
pT3	32	44	45	74
pT4	3	9	7	84

Table 2　State of lymphatic metastasis by location of esophageal lesion in patients with 1-3 metastasized nodes.

Site of metastasis	Location of esophageal lesion		
	Ut	Mt	Lt
Neck	2	4	0
Recurrent laryngeal nerve	6	17	10
Upper mediastinum, tracheobronchial	5	13	4
Middle and lower mediastinum	4	23	8
Perigastric	1	18	16
Celiac	0	3	1

neck；nodes required cervical approach to be dissected. recurrent laryngeal nerve；nodes located along recurrent laryngeal nerve, dissected through chest. upper mediastinum, tracheobronchial；No 105, 106, 107, 109.
middle and lower mediastinum；No. 108, 110, 111, 112. perigastric；1, 2, 3. celiac；No. 7, 8, 9.

Fig. 1　Cumulative survival curve of the patients subjected by number of metastasized nodes.

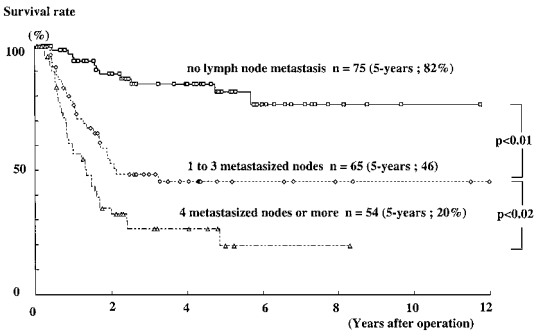

Fig. 2　Cumulative survival curve by depth of invasion and number of metastasized nodes.

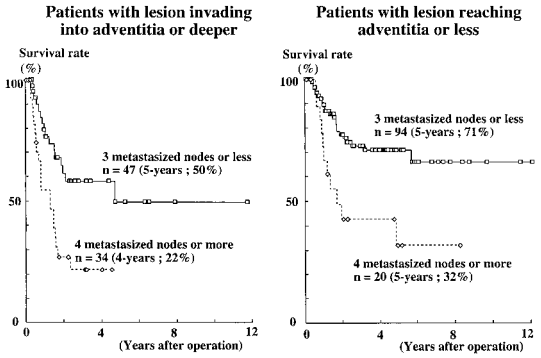

Fig. 3　Cumulative survival curve by presence of metastasis in cervical nodes.

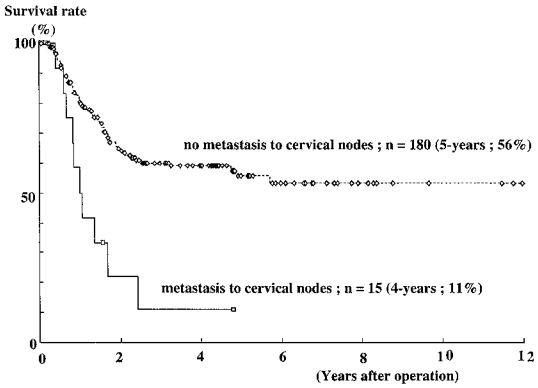

はなく，極めて予後不良であった（**Fig. 3**）.

腹部リンパ節に転移のあった76例の5生率は20%であった．このうち胸腹部に転移のあった53例の5生率は8%と不良であった．しかし，腹部のみに転移のあった23例では43%と比較的良好で，さらにこのうち胃周囲リンパ節にのみ転移のとどまった18例では57%と良好であった．一方，celiac node に転移のあった例では，転移リンパ節は平均9.2個と多く，5生例は無く予後不良であった（**Fig. 4**）.

これまで79例が原病死した．その初再発部位の62%が肝・肺・骨などへの血行性転移によるもので，リンパ節再発は17例（22%）と低値であった．リンパ節再発例中9例は頸部，celiac node 転移例であった．

径の計測されたリンパ節6,822個中，頸部リンパ節は520個，縦隔・腹部リンパ節6,302個で，このうち転移リンパ節はそれぞれ46個，470個であった．頸部，縦隔・腹部において転移のあるリンパ節は無いリンパ節より有意に大きかった（**Fig. 5**）．しかし，転移のあるリンパ節，無いリンパ節ともに頸部リンパ節は縦隔・腹部リンパ節より有意に小さかった．各リンパ節の最大径と転移の有無の関係を ROC analysis を用いてみると，頸部および celiac node の best value for diagnosis は5 mm および6mm で sensitivity/specificity はそれぞれ80%/68%および69%/57%であった（**Fig. 6**）.

Fig. 4　Cumulative survival curve of the patients with metastasis to abdominal nodes by presence of metastasis in celiac nodes.

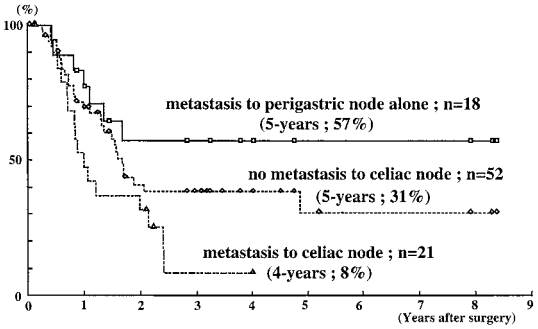

考　察

胸部食道癌に対する食道切除・3領域リンパ節郭清は安全に行われるようになり，我々の教室でも在院死は3%で，1993年以降は術後合併症による在院死はみられていない．しかし，侵襲の大きな術式であることにはかわりなく，各患者の進行度にあわせた至適な郭清が必要である．

そこでまず進行度別にリンパ節転移範囲について検討した．粘膜内癌では転移は稀であるが，粘膜下層に癌浸潤がある例では，45%にリンパ節転移がみられ，粘膜内癌以外では郭清が必要である．また，リンパ節転移初期と思われる転移3個以下の例，主病巣浸潤が進んでおらず粘膜下層や固有筋層にとどまる例における占居部位別の転移状況をみると，既に進行癌例と同様に広い範囲に転移がみられ，進行度が低いことを条件に郭清を限定することは出来ないと思われた．しかし，Ut 例で celiac node，Lt 例で頸部リンパ節への転移はなかった．したがって，Ut 例では左胃動脈・腹腔動脈周囲，Lt 例では頸部よりの郭清は手控えることも可能と思われた．

次に深達度，リンパ節転移状況別の予後から郭清の

Fig. 5 Cumulative distribution curve of the largest diameter of the node with and without metastasis, in the cervical and thoraco-abdominal region. Metastasized nodes were significantly larger than unmetastasized ones in each region. Cervical nodes were significantly smaller than thoraco-abdominal ones in each state of metastasis.

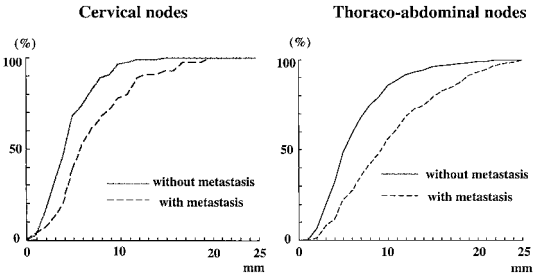

Fig. 6 Receiver operating characteristic curve with relation to the largest diameter of the cervical and celiac nodes and presence of metastasis. The best value for diagnosis for metastasis was 5 mm for cervical nodes and 6 mm for celiac nodes.
Figures in the graph is the largest diameter of nodes.

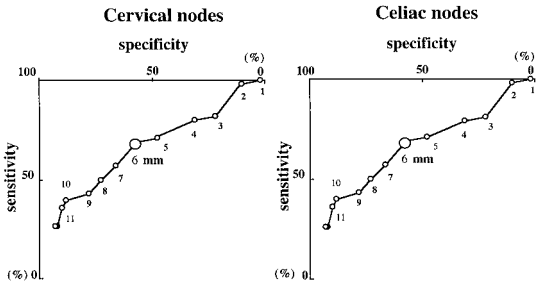

意義について検討した．術後の予後は深達度よりリンパ節転移個数に強く関わっていた．転移3個以下の例では深達度による予後の差はなかったが，4個以上で明らかな外膜浸潤を有する例では5生例はなく，T4症例に対する根治的合併切除の適応は転移リンパ節の少ない例に限られると思われる．

胃周囲リンパ節，反回神経周囲リンパ節は食道傍リンパ節についで転移頻度は高いが，これらの部への単独転移例の予後は良好であった．胃周囲リンパ節は胃管作成時に必然的に郭清されるが，反回神経周囲リンパ節に対しては郭清努力が必要である．特に反回神経周囲リンパ節単独転移例の予後はpN0例と同等で，占居部位に関わらず頸胸境界部の徹底郭清は予後改善に重要と思われる．また胸腹部に転移のあった例の予後は不良であったが，胸部に無く遠隔の腹部にのみ転移のみられた例の予後は良好であった．さらにこれまで我々が行った検討[4]では，リンパ節転移例中58%の症例は主病巣近傍の食道傍リンパ節に転移が無く，転移のある例より転移個数も少なく予後良好であった．以上より主病巣より離れたリンパ節に転移があっても郭清の適応はあり，転移個数が少なければ良好な予後が期待できる．

しかしながら，頸部リンパ節転移例では極めて予後不良であった．頸部リンパ節の転移頻度は8%と低値であったが，これは頸胸境界部連続リンパ節郭清の観点より，胸腔内より郭清可能なrecurrent nerve chainのリンパ節を反回神経周囲リンパ節とし頸部リンパ節から独立させたためと思われる．本研究では，頸部リンパ節とは，臨床的に郭清に際し頸部よりのアプローチが必要なリンパ節のことを意味する．Watanabe[5]は予後の改善には，頸部よりの郭清もさることながら，頸胸境界部の徹底郭清が重要で，これは胸部よりの操作で可能であると述べている．確かに頸部より郭清が必要なリンパ節に転移のあった例では，予後の面より郭清の意義は乏しいと思われる．これはceliac node転移例でも同様で，反回神経周囲リンパ節転移例とともに，転移リンパ節個数が多く，長期生存例は無く，また半数にリンパ節再発をみることから，これらリンパ節への転移例の多くは既にlymphatic dissemination の状態にあると考えられる．

したがって，これらリンパ節への正確な転移診断が郭清の適応に重要である．頸部リンパ節転移例では，縦隔よりのリンパ系が優位に発達している右側[2)6)]に転移が多くみられたが，このリンパ流の通過点とされる反回神経周囲リンパ節[7)8)]への転移は42%に認められず，いわゆるjumping metastasisをみたことから，転移状況より術中に予測することも困難と思われる．

リンパ節径の検討から，頸部リンパ節は転移の有無に関わらず，縦隔・腹部リンパ節より有意に小さく，転移診断を行う場合は径5mmのリンパ節を検出する必要があり，超音波検査による右側頸部を中心にした注意深い観察が必要である．腹腔動脈周囲のリンパ節ではCTで検出された場合は，specificity 90%で転移ありと判定できる一方で偽陰性は多くなる．また，この部の診断基準6mmを用いても正確な診断は困難であった．

以上，胸部食道癌では粘膜下層に浸潤のある例では

広範なリンパ節郭清が必要で，反回神経周囲を中心とした頸胸境界部の徹底郭清は予後の改善に重要と思われた．また，高度の外膜浸潤例でもリンパ節転移傾向が低ければ根治切除・郭清の適応がある．一方，Ut例では腹腔動脈周囲，またLt例では頸部よりの郭清は意義が低いと思われた．頸部リンパ節・腹腔動脈周囲リンパ節転移例ではリンパ系播種の状況にある例が多いと思われるが，正確な術前リンパ節転移診断が困難な現況から，明らかな転移例を除いて，転移頻度の高い反回神経周囲・胃周囲リンパ節に対する郭清のfree surgical marginを得ること，正確なstagingを行い合併療法を検討するためにもこれらリンパ節郭清の適応はあると考える．

文　献

1）食道疾患研究会編：食道癌取扱い規約．第9版，金原出版，東京，1999
2）佐藤達夫：消化器の局所解剖学　食道・胃．金原出版，東京，1993, p78―98
3）Metz CE：Basic principles of ROC analysis. Sem Nucl Med **8**：263―298, 1978
4）Harushi Osugi, John Bancewicz：Management of gastrointestinal cancer, Oesophagus. BMJ publishing Group, London, 1996, p108―123
5）Hiroshi Watanabe：The problems of cervico-thoraco abdominal (3-field) lymphadenectomy for thoracic esophageal cancer. Ann Thorac Cardiovasc Surg **1**：349―353, 1995
6）小池輝明，広野達彦，山口　明ほか：肺癌切除対象例に対する斜角筋前リンパ節生検の意義．日胸外会誌　**36**：870―873, 1988
7）村上　弦：リンパ系局所解剖カラーアトラス　気管・食道のリンパ系．南江堂，東京，1997, p145―157
8）田辺　元，馬場政道，黒島一直ほか：食道癌所属リンパ節のRI uptakeからみた食道リンパ流．日外会誌　**87**：315―323, 1986

Results of 3-field Lymph Node Dissection for Esophageal Cancer by Depth of Invasion and State of Lymphatic Metastasis

Harushi Osugi, Masayuki Higashino, Taigou Tokuhara, Nobuyasu Takada, Yoshihiko Nishimura, Masashi Takemura, Takanobu Funai and Hiroaki Kinoshita
Second Dept. of Surgery, Osaka City University, Medical School

The effect of extended lymphadenectomy was studied in 225 patients with thoracic esophageal cancer by depth of invasion and state of lymphatic metastasis. In the patients with the lesion of T1b or deeper, metastasis was found in the neck, mediastinum and abdomen, except celiac nodes or nodes required cervical approach to be dissected in patients with the lesion in Ut or Lt, respectively. Outcome was more closely related with lymphatic metastasis than depth of invasion. Curative surgery for the patients with T4 lesion should be indicated when lymphatic metastasis is minor. Because of high incidence of metastasis to the recurrent laryngeal nerve nodes, complete dissection of nodes at cervico-thoracic border, regardless to location of the esophageal lesion, is essential to obtain good outcome. Many of the patients with metastasis to the nodes required cervical approach to be dissected or celiac nodes still have been at a stage of lymphatic dissemination and have little benefit for the lymphadenectomy. However the dissection including these nodes is recommended to obtain free surgical margin in dissection for these nodes with high incidence of metastasis and proper staging for indicating combined treatment except for the patients with an apparent metastasis to these nodes, because the precise diagnosis of lymphatic metastasis is still difficult.

Reprint requests：Harushi Osugi　Second Department of Surgery, Osaka City University Medical School
1-4-3 Asahimachi, Abenoku, Osaka, 545-8586 JAPAN