日消外会誌　32（10）：2453～2456，1999年

特集10

胸部食道癌の至適リンパ節郭清
―胸部下部食道癌手術には頸部郭清は不必要か？―

癌研究会附属病院外科
植田　　守　　松原　敏樹　　秋森　豊一
安部　哲也　　高橋　　孝

癌の口側がEi以下で，m3以深の胸部食道癌で頸胸腹郭清を行った31例を検討し，胸部下部（Ei）癌の手術では頸部郭清は不必要か否かを検討した．

頸部転移は6例（19%）で認め，その中で4例（13%）は頸部単独領域転移であった．転移部位は頸部操作で郭清し得る頸胸境界部の反回神経リンパ節に多かった．m3～sm1，4例中1例(25%)，sm2～sm3，7例中1例（14%），mp～a2，19例中2例（11%）が頸部単独領域転移であり，表在癌でも頸部単独転移はまれではなかった．手術操作による反回神経麻痺は4例（13%）にあり，いずれも6か月以内に症状は改善した．頸部再発は1例あり，初回手術時に郭清を省略した下内深頸リンパ節に再発した．頸部単独転移例の予後は良好であった．

頸胸境界部の確実な郭清には頸部操作が必要であり，Ei以下の表在癌においても頸部郭清が望ましい．

Key words： esophagectomy for carcinoma of lower thoracic esophagus, lymph node dissection through cervicotomy

はじめに

胸部下部食道癌症例では頸部転移の頻度は低く，頸部転移陽性例は根治は期待できず，頸部郭清の意義は少ないとの報告がある[1]．一方,頸部転移は胸部下部癌や表在癌でもまれでなく，単独転移もあり，病期の比較的早い時期に生じるとの報告もみられる[2)3)]．

通常われわれは開胸に先行して頸部郭清を行い，左右反回神経沿線および深頸部を郭清している．今回，頸部操作で郭清しえる右反回神経リンパ節および左上部（頸部）反回神経リンパ節を頸部リンパ節に含め，胸部下部食道癌手術における頸部郭清の意義を検討した．

対象および方法

1987～1997年に外科的に切除した胸部食道癌464例のなかで，頭頸部癌合併例をのぞき，深達度がm3より深い症例で，癌の口側がEi以下で頸部郭清（反回神経リンパ節郭清またはこれと下内深頸リンパ節郭清）と縦隔および腹部郭清を行った31例（以下，Ei癌とする）と，ImまたはEi癌で癌の口側がIm下1/2の中にある82例（以下，lowere Im癌とする）を対象とし，リンパ節転移状況，再発形式を検討した（**Fig. 1**）．

原則として頸部操作，腹部操作先行術式を施行した[4)5)]．頸部操作では左右の反回神経リンパ節の剥離と左右下内深頸リンパ節の郭清を行い，左頸部操作時には静脈角での胸管の結紮切離した．症例により，胸骨柄の楔状切除や胸骨縦切開を施行した[4)]．

病理的検索でn（－）例には，原則として，術後療法は行わなかった．頸部単独転移例には，術後放射線療法を，その他のn（＋）例には化学療法を施行した．

結　　果

リンパ節転移状況

Ei癌は31例中21例（68%）がn（＋）であった．転移領域は頸部6例（19%），縦隔10例（32%），腹部15例（48%）であった．一方，lower-Im癌では82例中45例（55%）がn（＋）例であり，転移領域は頸部20例

＊第53回日消外会総会シンポ4・食道癌の進行度に応じた至適リンパ節郭清

＜1999年7月28日受理＞別刷請求先：植田　　守
〒170-8455　東京都豊島区上池袋1―37―1　癌研究会附属病院外科

Fig. 1　The site of the proximal tumor margin

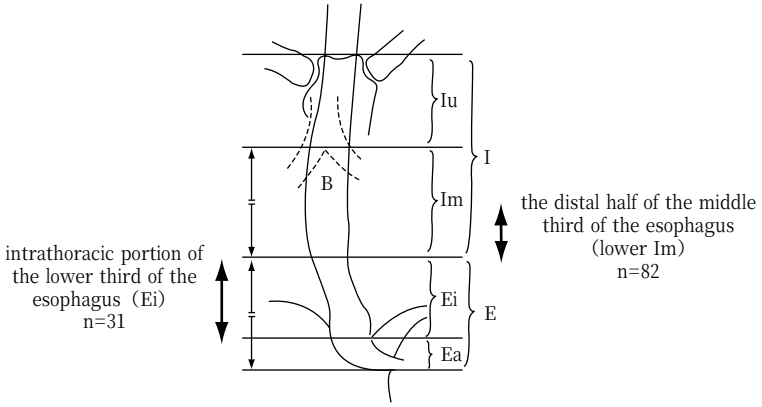

(24%)，縦隔29例(35%)，腹部36例(44%)であった．転移領域分布について両者に有意差はなかった．

Ei 癌の頸部転移例 6 例中 4 例が頸部領域への単独転移例であった．一方，lower-Im 癌頸部転移20例中 4 例が頸部領域単独転移例であった．lower-Im 癌の頸部転移例の多くは頸胸腹 3 領域転移例であった（**Table 1**）．

Ei 癌 n（＋）例の19%，lower Im 癌の 9 %が頸部単独転移例であった．

深達度別頸部転移

Ei 癌の深達度別の頸部転移頻度は，m3～m1では 4 例中 1 例(25%)，sm2～sm3では 7 例中 1 例(14%)，mp～a2では19例中 4 例（21%）であった．頸部単独領域転移は，m3～sm3の頸部転移 2 例全例と，mp～a2の 4 例中 2 例であった．一方，lower-Im 癌でも m3～sm3の頸部転移例全例が頸部単独領域転移例であった（**Table 2**）．Ei 癌や lower-Im 癌では表在癌の頸部転移例全例が単独領域のみの転移例であった．

頸部単独転移例の転移部位

Ei 癌の頸部単独転移 4 例の転移部位は右反回神経リンパ節 2 例(sm3，mp)，左頸部傍気管リンパ節 1 例(a2)，左下内深頸リンパ節 1 例(m3)であった．lower-Im 癌の頸部単独転移 4 例の転移部位は右反回神経リンパ節 2 例（sm1，sm3），左頸部傍気管リンパ節 2 例(sm1，mp)であった．頸部のみの単独転移例の転移部位はほとんどが反回神経リンパ節であった．

術後反回神経麻痺

在院合併症死亡は Ei 癌 2 例(6 %)，lower-Im 癌 1 例(1 %）であった．反回神経麻痺は Ei 癌 4 例（13%），lower-Im 癌14例（17%）であった．嗄声は，いずれも

Table 1　Regional distribution of involved lymph nodes

	Ei(n=31)	lower Im(n=82)
n(－)	10(32%)	37(45%)
n(＋)	21(68%)	45(55%)
Regions of involved nodes		
Cervival	6(19%)	20(24%)
C	4	4
C, A	1	
C, M, A	1	16
Mediastinal	10(32%)	29(35%)
M	2	5
M, A	7	8
C, M, A	1	16
Abdominal	15(48%)	36(44%)
A	6	12
C, A	1	
M, A	7	8
C, M, A	1	16

C：cervical；M：mediastinal；A：abdominal

Table 2　The depth of tumor invasion and cervical node metastasis

	number	n(＋)	cervical	cervical only
Ei(n= 31)				
m3～sm1	4	1(25%)	1(25%)	1(25%)
sm2～sm3	7	4(57%)	1(14%)	1(14%)
mp～a2	19	15(79%)	1(21%)	2(11%)
a3	1	1(100%)	0	0
lower Im(n=82)				
m3～sm1	13	4(31%)	2(15%)	2(15%)
sm2～sm3	16	6(38%)	1(6%)	1(6%)
mp～a2	47	30(64%)	14(30%)	1(2%)
a3	6	5(83%)	3(50%)	0

Table 3 Recurrent nerve palsy after esophagectomy

	Ei(n=31)	lower Im(n=82)
	4(13%)	14(17%)
bilateral	2	4
left	1	9
right	1	1

Table 4 Sites of cancer recurrence

	Ei(n=7)	lower Im(n=16)
locoregional		
cervical	1	1
mediastinal	2	4
abdominal		2
distant		
liver	3	2
pulmonary		2
bone	1	2
others		3

6か月以内に改善した（**Table 3**）.

再発

Ei癌，lower-Im癌で各1例ずつ頸部再発を認めた．Ei癌の頸部再発例は初回手術時に郭清を省略した左下内深頸リンパ節に2年後に再発した表在癌sm3，n1症例であった．頸部郭清を施行し，初回手術から3年4か月無再発健存中である．lower-Im癌の頸部再発例は表在癌で右反回神経リンパ節のみの単独転移例であった．転移リンパ節の頭側に再発した（**Table 4**）.

頸部単独転移の転帰

頸部単独転移Ei癌の1例は異時性下咽頭癌で3年7か月死亡した．他3例は11年，4年2か月，3年2か月健存である．lower-Im癌では1例が頸部再発で2年5か月で死亡したが，他の3例は5年10か月，4年，2年8か月健存である．

考　察

胸部食道癌手術において反回神経リンパ節は，胃上部周囲のリンパ節と同様に，重要郭清領域である．転移が好発する頸胸境界部の反回神経リンパ節の確実な郭清のため，頸部操作を含む郭清術式が各施設で導入されている．一方，頸部郭清に伴う合併症（特に反回神経麻痺）と手術成績の検討により，頸部操作の適応が論議されている．西巻ら[1]は，胸部下部食道癌では頸部転移頻度は6.1%で，転移例の5年生存例はなく，胸部下部食道癌の頸部転移はかなり病期の進行した状況であり，治癒切除を望む胸部下部食道以下の癌の手術では頸部郭清の適応はないと報告している．今回，我々は癌の口側端がEi以下の症例の頸部転移頻度や手術成績を検討し，胸部下部食道癌手術の至適リンパ節郭清を検討した．

Ei以下局在癌の頸部転移頻度は19%であり，特に頸部単独転移が13%にみられた．また表在癌11例中2例（18%）に頸部単独転移を認めた．これらのことより，Ei以下限局癌でも1～2割の症例で比較的病期の早い時期より頸部転移が生じていると推測される（**Table 1,2**）．部位・深達度・組織型によらず，単独転移もあり，頸部転移は病期の早い時期から生じるとのAltorkiら[3]の報告と一致しており，Ei癌においてもこの事実は裏付けられていると思われた．

頸部単独転移例の予後は比較的良好であったことや，Ei癌の頸部再発例は表在癌で初回手術時に郭清を省略した下内深頸リンパ節再発であったことから，Ei癌においても，治癒切除が望める転移個数の少ない症例こそ頸部郭清の意義は十分あると思われた．Tachimoriら[6]は胸部下部食道癌の術前頸部転移陽性症例の手術成績は5年生存率33%で，根治切除可能であれば長期生存が期待しえると報告している．また，術前画像診断で頸部転移病巣が明らかなEi以下局在癌でも，局所やリンパ節転移病巣が切除可能であれば，術前術後の集学的治療により，長期生存症例もみられ，高度進行癌でも決して頸部郭清の適応はないとは言い切れないと思われた．

胸部食道癌頸部操作先行術式での反回神経麻痺は276例中59例（21%）であり，大部分の症例では6か月以内に症状は改善した[5]．Ei癌に限ると，反回神経麻痺は13%であり，頸部操作導入による弊害は許容されうる範囲と考えられた．

頸胸腹部郭清を伴う食道癌の手術侵襲は大きく，poor risk症例に対しては数種の縮小手術が考えられている[7]．Ei以下局在癌でも胸部のみの単独転移頻度は頸部や腹部単独転移頻度より少なかった．頸胸境界部の反回神経リンパ節と胃上部周囲リンパ節に転移のないpoor risk症例では，上縦隔下部と中縦隔の郭清は省略しえる可能性がある．Ei癌症例に対する縮小手術においても，頸部操作による確実な頸胸境界部反回神経リンパ節郭清が望ましい．

EiおよびlowerImの表在癌の頸部転移はまれでなく，いずれも単独領域転移例であった．転移部位は頸部操作で郭清しえる頸胸境界部の反回神経リンパ節に

多かった．頸部単独領域転移例の予後は良好であった．

文　献

1) Nishimaki T, Suzuki T, Suzuki S et al：Outcome of extended radical esophagectomy for thoracic esophageal cancer. J Am Coll Surg **186**：306—312, 1998
2) Matsubara T, Ueda M, Yanagida O et al：How extensive should lymph node dissection be for cancer of the thoracic esophagus? J Thoracic Cardiovasc Surg **107**：1073—1078, 1994
3) Altorki NK, Skinner DB：Occult cervical nodal metastasis in esophageal cancer；Preliminary results of three-field lymphadenectomy. J Thoracic Cardiovasc Surg **113**：540—544, 1997
4) 松原敏樹, 植田　守, 奥村　栄ほか：頸部・腹部郭清を先行する胸部食道癌の頸部・上縦隔郭清術式．手術　**46**：645—654, 1992
5) Matsubara T, Ueda M, Nagao N et al：Cervicothoracic approach for total mesoesophageal dissection in cancer of the thoracic esophagus. J Am Coll Surg **187**：238—245, 1998
6) Tachimori Y, Kato H, Watanabe H：Surgery for thoracic esophageal carcinoma with clinically positive cervical nodes. J Thoracic Cardiovasc Surg **116**：954—959, 1998
7) 松原敏樹, 植田　守, 奥村　栄ほか：胸部食道癌における縮小郭清術式の可能性について．日消外会誌　**26**：770—776, 1993

Appropriate Range of Lymph Node Dissection for Carcinoma of the Thoracic Esophagus
—Is Cervical Dissection Unnecessary for Carcinoma of the Lower Thoracic Esophagus？—

Mamoru Ueda, Toshiki Matsubara, Toyokazu Akimori,
Tetsuya Abe and Takashi Takahashi
Department of Surgery, Cancer Institute Hospital

To assess the role of cervical dissection for lower esophageal cancer, we investigated 31 patients with intrathoracic tumor which did not invade the middle or upper third of the esophagus. The cervical node group was defined as lower deep cervical nodes and recurrent nerve nodes that were accessible through a cervical approach. The cervical group was involved in six（19%), and most of cervical involvement was found in the recurrent nerve nodes. Of six patients with cervical involvement, four had no involved nodes in other regions. Such involvement limited to the cervical region was found in two of 11 patients with superficial cancer. Recurrent neurve palsy developed postoperatively in four patients（13%）, but hoarseness resolved within 6 months in all cases. Patients with involvement limited to the neck presented a favourable outcome. Cancer recurrence in the cervical region was found only in a patient who developed recurrence in the deep cervical nodes which were excluded from dissection at the cervical procedure. Even in the cancer of the lower third of the thoracic esophagus, cervical dissection is strongly recommended.

Reprint requests：Mamoru Ueda　Department of Surgery, Cancer Institute Hospital
1-37-1 Kami-Ikebukuro, Toshima-ku, Tokyo, 170-8455 JAPAN