日消外会誌　32（11）：2558～2562，1999年

**症例報告**

# 著明な肝転移を伴う初発胃癌５例の検討

東京都立大久保病院外科
丸山　道生　　長浜　雄志　　呉　　錫仁　　吉田　達也
入江　　工　　江渕　正和　　山田　福嗣

初診時に胃癌の著しい肝転移による肝腫大および肝機能異常を認める初発症例の胃癌を「超肝転移胃癌」と定義し検討した.「超肝転移胃癌」は253例中５例（1.9%）であった．年齢平均67歳で，男女比4/1であった．生検では５例全例 por1であり，組織学的に２例が神経内分泌細胞に分化を示す腫瘍で，残り３例は AFP 産生胃癌であった．腫瘍マーカーとして NSE，AFP が重要であった．肝動注および静脈内化学療法（CDDP+5FU）を施行し，全例に肝転移に対して著しい効果を得，肝臓は正常大に復し，肝機能も正常化した．化学療法による肝臓体積の縮小率は43～67%（平均56%）であった．3例は癌再燃し，平均14か月で死亡し，生存２例は８および18か月観察中である.「超肝転移胃癌」は生物学的および臨床，治療の観点から，胃癌の中で特異的な単位であると考えられた.

**Key words：**　gastric cancer, liver metastasis, chemosensitivity

## はじめに

初診時にすでに身体所見で肝臓の腫大，血液生化学検査で肝機能異常を指摘され，精査してみると，その原因が著しい転移性肝癌で，原発巣が胃癌であることがときどき経験される[1]．我々は, このような初診時に著しい肝転移のため，肝腫大，肝機能異常を呈する初発の胃癌を「超肝転移胃癌」と定義した．一般的には「超肝転移胃癌」は著しい肝転移のため，特に外科手術の適応もなく，治療の対象にならずに短期間のうちに癌死に至っていると考えられる．われわれは「超肝転移胃癌」を積極的に治療し，また，その生物学的特徴を検討して，若干の知見を得たため報告する．

## 対象症例および方法

胃癌の初発症例で，胃癌の肝転移のために身体所見上，肝腫大が認められ，血液生化学検査で肝転移によると考えられる肝機能検査の異常値が認められる胃癌を「超肝転移胃癌」と定義した．1993年８月から1998年７年までの５年間での胃癌初発症例は253例である．そのうち「超肝転移胃癌」は５例（1.9%）であった．この５例を臨床病理学的側面と，治療およびその効果に関して検討を加えた．肝転移により腫大した肝臓に対しての化学療法の効果を判定する際に，CT の肝最大割面の最大の長さとそれに直行する長さ，および CT での肝臓の上下方向の長さ（CT で肝臓が認められる範囲のスライスから算出）を乗したものを簡易的な肝臓の体積とし，入院時の肝臓体積を１として各時点での肝臓の体積比を算出した．

## 結　　果

1．年齢, 性；年齢は60～74歳で, 平均67歳であった．性別は男性４, 女性１例で, 男性に多かった（**Table 1**）．

2．初診時の臨床症状および身体所見；主訴は５例全例上腹部痛である．身体所見として全例，中鎖骨線上肋骨弓下 3-5 横指に硬く腫大した肝臓を触知した．腹痛は肝臓の腫脹のためと考えられた（**Table 1**）．

3．入院時の肝臓機能検査；GOT は58～314IU/*l*，GPT は40～126IU/*l*，LDH は463～3,921IU/*l*，ALP は406～6,012IU/*l*そしてγ-GTPは267～912IU/*l*であった（**Table 1**）．

4．腫瘍マーカー；血清 NSE は18～170ng/ml と５例全例上昇を示していた．AFP は症例３，４，５で250～27,000ng/ml と上昇していた（**Table 1**）. CEA は症例１，３，５で7.1～1,700ng/ml と上昇していた．CA19-9 の上昇例は無かった．

5．初診時胃癌所見および生検所見；腫瘍の占居部位は C 中心２例，M 中心２例，A 中心１例であった．肉眼形態は２型１例，３型４例であった（**Table 2**）．生検所見は５例全例 por1であった．

6．手術；症例４以外の４例に胃切除術が施行された．症例１は胃全摘術，症例２，３，５は胃亜全摘術が

＜1999年６月22日受理＞別刷請求先：丸山　道生
〒160-8488　東京都新宿区歌舞伎町2―44―1　東京都立大久保病院外科

**Table 1** Cases of “ Gastric cancer with extraordinary liver metastasis ”

| | age/sex | liver swelling* | liver function | | | | | tumor marker | | | |
|---|---|---|---|---|---|---|---|---|---|---|---|
| | | | GOT | GPT | LDH | ALP | γ GTP | CEA | CA19-9 | AFP | NSE |
| case 1 | 74/F | 4fw | 58 | 40 | 615 | 405 | 267 | 21 | ＜6 | 9.6 | 140 |
| case 2 | 70/M | 3fw | 286 | 126 | 606 | 881 | 276 | 0.6 | 35 | 3.5 | 29 |
| case 3 | 60/M | 3fw | 173 | 116 | 705 | 2,024 | 992 | 7.1 | 14 | 27,000 | 18 |
| case 4 | 68/M | 5fw | 103 | 61 | 463 | 1,408 | 465 | 1.3 | 36 | 250 | 29 |
| case 5 | 67/M | 5fw | 314 | 81 | 3,921 | 6,012 | 403 | 1,700 | 22 | 7,200 | 170 |

＊；fw ＝ finger width under costal marfin in the mid-clavicular line
GOT，GPT，LDH，ALP，γ GTP(IU/*l*)，CEA(ng/ml)，CA19-9(U/ml)，AFP，NSE(ng/ml)

**Table 2** Pathology of the cases

| | biopsy | pathology of resected specimen | | | | | | | immunohistochemistry | | |
|---|---|---|---|---|---|---|---|---|---|---|---|
| | | location | gross type | size(cm) | depth | histology | growth pattern | n，ly，v | AFP | NSE | synaptophsin |
| case 1 | por 1 | C | Typ-3 | 7.4×4.2 | ss | por 1 | med | n2 ly2 v2 | － | ＋ | ＋ |
| case 2 | por 1 | M | Typ-3 | 5.5×4.5 | se | por 1 | med | n1 ly2 v3 | － | ＋ | － |
| case 3 | por 1 | A | Typ-2 | 5.0×4.0 | mp | por 1 | med | n2 ly2 v3 | ＋ | － | － |
| case 4 | por 1 | CM | Typ-3 | － | － | － | － | － | － | － | －(biopsy) |
| case 5 | por 1 | MA | Typ-3 | 5.0×4.0 | se | pap ＞ por 1 | med | n3 ly3 v3 | ＋ | ＋ | ＋ |

**Table 3** Effect of treatment and survival of the cases

| | gastrectomy | chemotherapy* | effect | survival | fatalmetastasis |
|---|---|---|---|---|---|
| case 1 | total | CDDP/5FU ihai×4<br>WHD | PR | 13M(died) | lung, brain |
| case 2 | subtotal | CDDP/5FU ihai×3<br>WHD | PR | 18M | － |
| case 3 | subtotal | CDDP/5FU ihai× 3<br>WHD | PR | 18M(died) | liver, peritoneum |
| case 4 | － | CDDP/5FU ihai×4<br>WHD | PR | 10M(died) | peritoneum |
| case 5 | subtotal | CDDP/5FU iv×4<br>CDDP/5FU ihai×1<br>WHD＋UFT | PR | 8M | － |

＊；ihai=intrahepatoarterial infusion, WHD=weekly high dose 5FU intrahepatoarterial infusion

施行された（**Table 3**）．リンパ節郭清はD2で，症例5のみ一部n3のリンパ節も郭清した．手術時の所見では肝転移以外には癌の遺残はないと判断された．

7．胃癌切除標本；症例3，5は術前に化学療法が施行された．症例3は肝動注化学療法であったため，胃癌原発巣の化学療法の効果はGrade 0であった．一方，症例5は静脈内化学療法であり，効果はGrade 2と診断された．切除標本の深達度はmp 1例，se 3例であった(**Table 2**)．組織型は3例がpor1，1例がpapであった．増殖様式は4例全例medullaryであった．リンパ管浸潤は3例がly2，1例がly3であり，血管浸潤は1例がv2，3例がv3であった．症例1，2は比較的小型の細胞が大きな胞巣を形成して増殖しており，carcinoidに類似した組織像を示し，神経内分泌細胞への分化が考えられた．症例1では腫瘍細胞にNSE，synaptophsinが陽性であり，症例2ではNSEは陽性であったが，synaptophsinは陰性であった．症例3，4，5は組織学的に大形の細胞が充実性に増殖し，PAS陽性の顆粒が胞体内に認められ，いわゆるhepatoid carcinomaの組織所見で，肝細胞への分化が考えられた．この3例の血清AFPも高値を示しており，症例3，5の切除標本のAFP免疫組織学的染色でも陽性を示し

**Fig. 1**　Reduction of liver volume with the chemotherapy for extraordinary liver metastasis

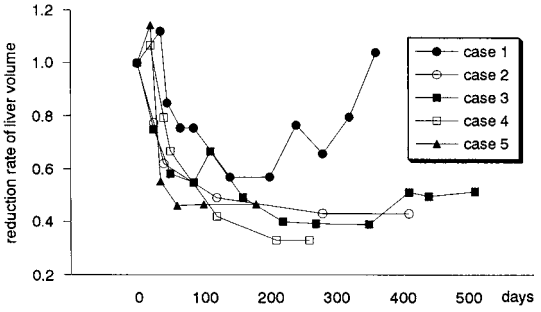


た．症例4の生検標本は陰性であった．

8．化学療法とその効果；5例全例にCDDP/5FU肝動注化学療法もしくは点滴静注が施行された（**Table 3**）．肝動注はCDDP 20mgを4時間，5FU 750mgを5時間かけて注入，4日間連続を1クールとした．点滴静注法は同様にCDDP 20mg，5FU 750mgを順に点滴溶液に溶解し，静脈内に投与，4日間連続を1クールとした．退院し，外来通院時は5FU 1,000～1,500mgを5時間で投与するweeklyもしくはbiweekly high doseの肝動注療法を施行した．症例1，4は肝動注4クール，症例2，3は3クール施行し，症例5は点滴静注法4クール，肝動注1クール施行した．症例5は外来で5FU 5時間肝動注に加えUFTの内服を加えた．

肝転移に対しての化学療法の効果は全例，CT上，著しい肝転移がほぼ消失し，PRと判定された．肝臓は触知されなくなり，GOT，GPTなどの肝機能も正常化した．また，肝臓の体積比も0.33～0.57（平均0.44）となった（**Fig. 1**）．

9．転帰；症例1，3，4は癌再燃しそれぞれ初回入院時より13，18および10か月で死亡した（**Table 3**）．症例1で，肺，脳転移，症例3は肝転移，腹膜転移，症例4では腹膜転移が出現，増悪し，死亡に至った．症例2，5は初回入院時より，18および8か月生存中で，肝転移の再燃，他の部位の新たな転移の出現は認めていない．

## 考　察

初診時すでに著しい肝転移のため肝臓が腫大し，肝機能異常が認められる初発の胃癌を「超肝転移胃癌」と定義してその特徴，治療を検討した．このような症例の多くは現在まで，発見時すでに癌の末期的状態とされ，治療の対象となっていないと考えられる．しかし，このような症例は化学療法に感受性が高く，積極的な治療の対象となりうるというのが我々の主張である．

今回の検討での「超肝転移胃癌」の5例は全例，充実性発育を示す低分化腺癌で，胃癌研究会の胃癌取扱い規約[2]でいうところのpor1に相当する組織型を示した．また，2例は神経内分泌細胞に分化を示し，残りの3例は組織学的に肝細胞癌に類似したAFP産生性腫瘍であったことは興味深い．組織学的に充実発育を示す低分化腺癌は予後の悪いsolid型，数が少ないが予後の良いacinar型の2つに大別される[3]．solid型はさらにsmall cell carcinoma-atypical carcinoid type，AFP producing type，large cell typeの3群に分類される[4)5]．Small cell carcinoma-atypical carcinoid typeは神経内分泌細胞に分化を示す腫瘍で，松坂は同様の組織像を示す腫瘍をoat cell type，carcinoid like type[6]，Chejefecら[7]はmalignant gastric endocrinoma，Sweenyら[8]はatypical carcinoidと呼んで報告している．胃上部に発生する頻度が高く，進展形式としては血行性転移が主体で，その40%は手術時すでに肝転移を認め，再発死亡時にはほぼ全例に著しい肝転移を認める[4]．症例1，2がこのsmall cell carcinoma-atypical carcinoid typeにあたる．AFP producing typeも充実性発育を示す低分化腺癌の1つのentityである[5]．AFP産生性胃癌は，乳頭状腺癌や高分化腺癌，もしくは充実性発育を示す低分化腺癌の組織像を示すことが多い[9]．その肝臓組織，肝細胞癌との組織学的類似性より，Ishikuraら[10]はhepatoid adenocarcinomaという概念を提唱している．転移形式はやはり血行性転移が中心で手術時すでに肝転移を認める症例が多い[4]．症例3，4，5がこのAFP producing typeにあたる．症例5は入院時の生検ではpor1で，術前化学療法後，胃切除をし，組織学的な効果がGrade 2の状態で，その時点では組織学的にpap>por1の状態となっていた．

「超肝転移胃癌」の腫瘍マーカーとしては，神経内分泌細胞への分化，肝細胞への分化という観点から，理論的にも，血清NSE，AFPが重要であることが容易に予想される．症例1，2はNSEが，症例3，4，5はAFPがその腫瘍の状態と臨床所見をよく反映していた．肝転移の著しい胃癌症例をみた場合，NSEとAFPは測定する必要がある．

「超肝転移胃癌」の化学療法に対して感受性が高いことは，「超肝転移胃癌」が神経内分泌細胞に分化を示す腫瘍とAFP産生性腫瘍であることから，十分予想される．肺における小細胞癌は神経内分泌細胞に分化を

示し，NSE が陽性を示す腫瘍で，その化学療法に対しての感受性は高い[11]．また，肺の非小細胞癌においても組織学的に神経内分泌細胞に分化を示す癌細胞の存在や血清 NSE の上昇は化学療法の効果がよいと報告されている[12)13]．著者らは食道癌でも同様の傾向があることを報告している[14]．胃癌においても血清 NSE が上昇している例，組織学的に神経内分泌細胞に分化を示す腫瘍は化学療法高感受性であることが予想され，実際本症例では化学療法に対して著しい効果を認めた．

一方，AFP 産生性腫瘍は肝転移を合併することが多く，悪性度が高いことが知られている[5]．現在まで胃癌肝転移に対しての化学療法で著効を示したとされた例を検討してみると，その多くが AFP 産生性腫瘍である．梶川ら[15]は 9 例の肝転移に対して肝動注化学療法を施行し，1 例 CR，2 例 PR となったと報告し，CR の 1 例，PR の 1 例が AFP 産生性腫瘍であったと報告している．小林ら[16]，小野ら[1]，植村ら[17]，星野ら[18]がそれぞれ，化学療法が著効を示した AFP 産生性胃癌の肝転移症例を報告している．特に，小野の報告した例は初診時すでに著しい肝転移のために肝腫大を示しており，「超肝転移胃癌」にあたる[1]．AFP 産生性胃癌は化学療法に感受性が高いと考えられ，今回の「超肝転移胃癌」の検討でも同様の結論となった．

「超肝転移胃癌」は著しい肝転移のため，治療しなければ予後は長くて 1，2 か月と考えられるが，化学療法により明らかに生存期間が延長された．しかし，延命効果はあるものの，その化学療法の著効にもかかわらず現在までに 3 例は癌の再燃により死亡している．症例 1 は肺，骨の転移，症例 3 は肝，腹膜転移，症例 4 は腹膜転移で死亡している．肝動注化学療法では肝転移はコントロール可能であるが，それ以外の部分の転移に対しての考慮が必要であると考えられる．そのため症例 5 ではまずは肝動注化学療法をせずに，静脈経路の化学療法を 4 クール施行し，肝転移は著しく縮小した．その後肝動注化学療法を外来で定期的に施行し，経口の fluorouracil 系の抗癌剤の内服も施行している．いずれにせよ「超肝転移胃癌」は化学療法に対して感受性も高く，肝臓以外の転移のコントロールも必要であるため，全身的な化学療法を肝動注化学療法に先行させるか，肝動注化学療法に全身的な化学療法を同時に施行する必要があると考えられる．

## 文　献


1）小野　剛，小松眞史，星野孝男ほか：UFT，CDDP，Etoposide 併用療法が奏効した肝転移合併進行胃癌の 1 例．癌と化療　**23**：1709―1712, 1996

2）胃癌研究会：胃癌取扱い規約．改訂12版．金原出版，東京，1995

3）丸山道生，羽生　丕，砂川正勝ほか：胃の髄様増殖性低分化腺癌の臨床病理学的検討．消外　**13**：1267―1272, 1990

4）丸山道生：胃の低分化腺癌の特性．Karkinos **4**：151―162, 1991

5）丸山道生，北村正次，荒井邦佳ほか：低分化型充実性胃癌の臨床病理学的検討．癌の臨　**35**：905―911, 1989

6）松坂俊充：胃未分化癌（充実癌）の組織発生に関する病理組織学的研究．福岡医誌　**67**：168―187, 1976

7）Chejefec G, Gould VE：Malignant gastric neuroendocrimomas. Hum Pathol **8**：433―440, 1977

8）Sweeny EC, McDonnell L：Atypical gastric carcinoid. Histopathology **4**：215―224, 1980

9）Koyama S, Ebihara T, Osuga T et al：Histologic and immunohistochemical studies of alphafetoprotein（AFP）producing gastric carcinoma. Gastroenterol Jpn **22**：419―423, 1987

10）Ishikura H, Kirimoto K, Shamoto M et al：Hepatoid adenocarcinoma of the stomach. An analysis of seven cases. Cancer **58**：119―126, 1986

11）小宮武文，高田　実：小細胞癌．癌と化療　**23**：1116―1123, 1996

12）Schleusener JT, Tazelaar HD, Jung S et al：Neuroendocrine differentiation is an independent prognostic factor in chemotherapy-treated non-small cell lung carcinoma. Cancer **77**：1284―1291, 1996

13）柴山卓夫，大井泰亮，上岡　博ほか：肺非小細胞癌における血清 NSE 値の検討．日胸疾患会誌　**30**：1097―1102, 1992

14）丸山道生，工藤敏文，桑原　博ほか：血清 NSE 上昇を伴う食道癌の一例―その化学療法高感受性に関して―．日癌治療会誌　**32**：85―90, 1997

15）梶川昌二，堀米直人，花崎和弘ほか：胃癌肝転移に対する治療法の検討．癌と化療　**19**：1529―1531, 1992

16）小林泰三，広瀬和郎，新本修一ほか：TAE が著効した AFP 産生胃癌肝転移再発の 1 例．癌と化療 **23**：1705―1708, 1996

17）植村忠廣，川崎誠治，河合　央：胃癌肝転移に対するリザーバー動注化学療法の検討．癌と化療 **23**：1787―1791, 1996

18）星野和義，川口広樹，宇奈手一司ほか：5FU および CDDP 少量連日持続静注による FEP 療法が著効を示した AFP 産生胃癌肝転移の 1 例．癌と化療 **23**：1197―1200, 1996

## 5 Cases of Gastric Cancers with Extraordinary Liver Metastasis

Michio Maruyama, Takeshi Nagahama, Norihito Kure, Tatsuya Yoshida,
Takumi Irie, Masakazu Ebuchi and Fukuji Yamada
Department of Surgery, Tokyo Metropolitan Ohkubo Hospital

We sometimes encounter gastric cancer patients whose initial symptoms and signs are enlargement of the liver and liver dysfunction. We, therefore, studied these primary gastric cancer cases with clinical liver swelling and dysfunction that was due to extensive liver metastases. (MATERIALS AND METHODS) We defined this kind of gastric cancer as " Gastric cancer with extraordinary liver metastasis ", and found 5 of these cases out of 215 primary gastric cancer cases in a 5 year period (1.9%). (RESULTS) The median age was 67 years and sex ratio (M/F) was 4/1. In these cases, the enlarged livers measured up to 3-5 f. w.under the costal margin. All cases showed high serum NSE (18-170 ng/ml), and 3 showed high serum AFP (250-27,000 ng/ml). Histological examination of biopsied specimens from all cases revealed poorly differentiated adenocarcinoma with medullary growth pattern. Four cases underwent resection of the stomach. 2 of these showed histological differentiation towards neuroendocrine tumor, 2 towards hepatocelluar carcinoma. All cases were given intrahepatoarterial infusion or intravenous infusion of CDDP and 5FU, and showed high sensitivity to chemotherapy (PR). The volume of liver which had enlarged due to severe liver metastases reduced to normal size. Liver volume reduction rate was 56% (43-67%). Three cases died of cancer after 10, 13 and 18 months from initial chemotherapy treatment, and 2 cases survived for 8 and 18 months. (CONCLUSION)" Gastric cancer with extraordinary liver metastasis " showed neuroendocrine differentiation or hepatocellular differentiation. Histological examination of biopsied specimen from original tumors revealed poorly differentiated adenocarcinoma with medullary growth pattern. NSE or AFP was the specific tumor marker for this type of gastric cancer. These tumors showed high chemosensitivity, which improved survival time. " Gastric carcinoma with extraordinary liver metastasis " exhibits unusual clinical and biological characteristics for a gastric cancer.

**Reprint requests**: Michio Maruyama　Department of Surgery, Tokyo Metropolitan Ohkubo Hospital
2-44-1 Kabuki-cho, Shinjuku-ku, Tokyo, 160-8488 JAPAN