日消外会誌　32（11）：2591～2595，1999年

症例報告

アレルギー性肉芽腫性血管炎（allergic granulomatous angiitis）による多発性小腸穿孔の１例

日本医科大学第１外科，同　第２病理*

谷合　信彦　　恩田　昌彦　　田尻　　孝　　古川　清憲
高崎　秀明　　小川　芳雄　　内藤　善哉*

症例は40歳の女性．30歳時に気管支喘息を発症．38歳時にアレルギー性肉芽腫性血管炎（allergic granulomatous angiitis, AGA）と診断され，その後ステロイド維持療法を施行していた．平成10年12月，右下腹部痛を主訴に来院．血液検査所見にて白血球は9,600/mm^3，CRP は11.3mg/dl と増加していた．しかし，アレルギーの活動性を示す好酸球は0.0%，IgE 240U/ml と正常であった．腹部所見にて筋性防御を認めたため，消化管穿孔による汎発性腹膜炎の診断にて緊急手術となった．回盲部より口側30，33，60cm の３か所に穿孔を認め，約50cm の小腸切除術施行した．AGA による小腸穿孔例は本邦において19例が報告されているにすぎない．報告例の大部分が血液検査上活動期に穿孔をきたしている．しかし，本症例は血液検査上活動期とは考えにくい時期に穿孔をきたしており，非常にまれな症例であると思われるため，若干の文献的考察を加えて報告する．

Key words：　allergic granulomatous angiitis, intestinal perforation

はじめに

アレルギー性肉芽腫性血管炎（allergic granulomatous angiitis ; AGA）は1951年 Churg と Strauss により提唱された壊死性血管炎と血管外肉芽腫性病変を特徴とする疾患で Churg-Strauss 症候群とも呼ばれている[1]．臨床症状は気管支喘息，多発性単神経炎，消化器症状，皮膚症状と多彩で，重篤となり死に至ることも多い[2)3)]．まれに消化管穿孔を認め，報告例の多くは小腸であるが，その小腸穿孔例の本邦における報告は現在までに19例にすぎない[4)~22)]．今回，我々は AGA による多発性小腸穿孔の１切除例を経験したので，若干の文献的考察を加えて報告する．

症　　例

患者：40歳，女性

主訴：右下腹部痛

家族歴：特記すべきことなし．

既往歴：20歳，急性虫垂炎にて手術．30歳より気管支喘息．

現病歴：平成６年11月，感冒様症状にて他院を受診．血液検査にて血中好酸球と血清 IgE 値の上昇を認めたため，好酸球増多性肺炎の診断にて入院となった．入院後腹痛，および両下肢の紫斑を認めたため，精査目的で平成７年１月，当院リウマチ外科に紹介となった．入院中施行した大腸内視鏡検査にて S 状結腸に線状潰瘍を認め，病理組織診より AGA と診断とされた．その後，リウマチ外科外来において prednisolone 10 mg の投与を受け，特記すべき症状を認めず経過していた．平成10年11月，四肢のしびれ感，紫斑，および眩暈を主訴に当院リウマチ外科に入院した．入院時血液検査にて，白血球は14,800/mm^3，CRP は11.3mg/dl，好酸球は27.6%，IgE は580U/ml と上昇していた．しかし，入院後，methylprednisolone sodium succinate 500 mg を３日間投与によるパルス療法にて，症状は改善された．さらに，血中好酸球および血清 IgE 値も正常化したため，prednisolone 10mg で外来通院となった．退院後１週間目の平成10年12月11日，右下腹痛出現し，当院リウマチ外科受診，腹部所見にて筋性防御を認めたため，消化管穿孔による汎発性腹膜炎の診断にて当科紹介入院となった．

入院時現症：身長155cm，体重38kg と痩せており，血圧は120/64，脈拍は100整で，体温は38.5℃と上昇していた．眼瞼結膜に軽度の貧血を認めるも，眼球結膜に黄染なかった．腹部は平坦であったが，臍右側を中

＜1999年６月22日受理＞別刷請求先：谷合　信彦
〒113-8603　東京都文京区千駄木1―1―5　日本医科大学第１外科

Table 1

WBC	10,800 /mm^3	GOT	26 IU/*l*
RBC	331×10^4 /mm^3	GPT	42 IU/*l*
Hb	9.5 g/dl	ALP	306 IU/*l*
Ht	29.0 %	LDH	125 IU/*l*
Plt	12.4×10^4 /mm^3	γ-GTP	45 IU/*l*
Neutrophil	89.5 %	TP	5.2 g/dl
Eosinophil	0.0 %	Alb	3.0 g/dl
Basophil	0.0 %	TB	0.4 mg/dl
Mono	2.5 %	TC	184 mg/dl
Lympho	8.0 %	BUN	13.8 mg/dl
		CRN	0.53 mg/dl
Na	139 mEq/*l*	CPK	238 IU/*l*
K	4.0 mEq/*l*	CRP	11.3 mg/dl
Cl	101 mEq/*l*	IgE	240 U/ml

Fig. 1　Abdomen X-ray showing intestinal gas in right abdominal region

心に広範囲の圧痛と反跳圧痛および筋性防御を認めた．また，腸雑音は減弱していた．

入院時血液検査所見：白血球は9,600/mm^3，CRP は11.3mg/dl と増加していた．また，赤血球は331×10^4/mm^3，Hb 9.5g/dl と貧血を認め，血小板も12.4/mm^{3}とやや低下していた．しかし，アレルギーの活動性を示す好酸球は0.0%, 血清 IgE 240U/ml と正常であった（**Table 1**）．

入院時腹部単純 X 線写真：小腸ガスを腹部右半全域に認め，鏡面像を呈していたが，free air は認めなかった（**Fig. 1**）．

Fig. 2　Macroscopic findings of the resected ileal segment showing a 10 mm-diameter perforation

以上より，AGA による穿孔性腹膜炎の診断にて開腹した．

手術所見：右傍腹直筋切開にて開腹した．回盲部を中心に膿性腹水を少量認めた．回腸末端より小腸を検索すると，回腸末端より30cm，33cm，さらに，60cm の回腸にそれぞれ直径10mm，3mm，3mm の穿孔を認めた．胃，結腸およびその他の小腸には穿孔を認めなかったため, 多発性小腸穿孔による腹膜炎を判断し，回腸を約50cm 部分切除を行った．

切除標本：切除回腸の粘膜面は一部欠損を認め，不整形の潰瘍が多発していた（**Fig. 2**）．

病理組織学的所見：漿膜面に好中球の集簇，fibrin 析出，fibroblast 増生などの二次的炎症性変化を認めた．さらに，粘膜下層の浮腫が著しく，小動静脈壁の粘膜変性，破壊，肥厚，血栓の付着，好酸球を含む炎症細胞浸潤を認めた（**Fig. 3,4**）．

術後経過は比較的良好で，第18病日に prednisolone 40mg の投与のまま，リウマチ外科に転科となった．

Fig. 3 Microscopic findings of ileum showing destructive vasculitis of mesenteric blood vessels with extravascular granulomatous reaction (H.E. original magnification, ×40)

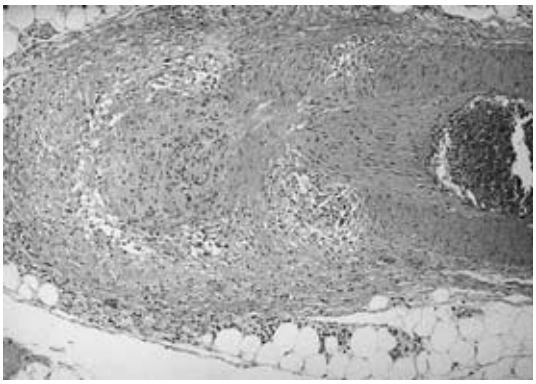

Fig. 4 Submucosal region of ulcer in ileum showings vasculitis with fresh thrombus and extravascular granuloma with neutrophil and epithelioid cell infiltration (H.E. original magnification, ×100)

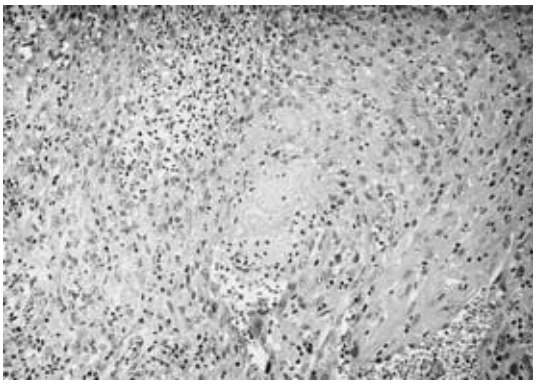

Table 2 Reported cases of AGA with perforation of the small intestine reported in Japan

Cases	Sex	Age	Operational method	PSL dose	PSL change	WBC (/mm³)	Eosino (%)	CRP (mg/dl)	IgE (U/ml)	Prognosis	Ref.
1	F	43	partial resection	?	?	?	18	?	?	Died	4
2	M	31	probe lapa	?	⇧	9,200	12	±	?	Died	5
3	M	26	partial resection	?	⇧	⇧	72	5＋	⇧	Alive	6
4	F	16	partial resection	30mg	⇧	27,700	47	＋	?	Alive	7
5	M	41	unknown	?	?	?	?	?	?	?	8
6	M	23	partial resection	25mg	Pulse	17,100	44.5	4.2	520	Alive	9
7	M	35	partial resection	50mg	⇩	13,800	0	2.7	1,100	Alive	10
8	M	46	suture of hole	30mg	⇧	15,500	48.6	?	2,000	Died	11
9	M	46	partial resection	5mg	⇨	19,300	43	2.3	3,000	Alive	12
10	M	57	partial resection	?	?	?	?	?	?	?	13
11	F	35	partial resection	?	⇧	25,800	30	14.2	2,300	Alive	14
12	F	31	partial resection	?	?	44,000	81	＋	1,930	Alive	15
13	M	52	partial resection	60mg	⇨	13,000	11.1	15.8	1,290	Alive	16
14	M	51	partial resection	?	?	?	?	?	?	Alive	17
15	?	?	partial resection	50mg	⇧	10,200	32	3.5	?	?	18
16	F	26	?	?	Pulse	?	?	?	?	?	19
17	M	68	partial resection	no thrapy	no thrapy	?	?	?	?	?	20
18	F	62	partial resection	?	?	11,600	5	0.8	1,312	Died	21
19	M	43	partial resection	60mg	⇨	?	?	?	?	?	22
20	F	40	partial resection	10mg	⇨	10,800	0	37.4	240	Alive	this case

PSL dose：Predonisolone dose at perforation
PSL change：Change of predonisolone dose befor perforation

考　察

AGAは①気管支喘息，②好酸球増多，③血管炎症候群を3主徴とする症候群である[1)23)]．我が国においても1987年，厚生省脈管障害調査研究班により臨床診断基準が提唱された[3)24)]．その参考事項に血管炎症候群の中で多発単神経炎はほぼ必発する．皮膚症状（紫斑，皮下出血など），消化器症状（出血，腹膜炎），循環器症状（心不全，心筋梗塞，心包炎），呼吸器症状（間質性肺炎，胸膜炎），筋炎，関節炎の頻度が高いとされ，症状は多岐にわたっている．AGAの治療はステロイドが有効で，気管支喘息および血管炎症状の寛解を認める[3)]．しかし，消化管穿孔を来した症例は，極めて予後不良となり，AGAの死亡率が全体では19%であるのに対して，消化管穿孔では55%にも及んでいる[20)]．本邦において消化管穿孔例は現在までに26例報告されているが，そのうち小腸穿孔は19例が報告されている（**Table 2**）．これによると，年齢16歳～68歳で平均年齢41.0歳，男12例，女6例，不明1例である．初発症状は全例気管支喘息であった．手術術式は小腸部分切除術15例，穿孔部閉鎖術1例，切除不能による試験開腹1例，不明2例であった．多発性に穿孔する症例が多いため大部分の症例が部分切除術施行されており，本症例も小腸部分切除術をおこなった．術後，再穿孔の報告は散見するが，縫合不全の報告はなくAGAによる小腸穿孔の術式は部分切除術でよいと思われる．穿孔時の白血球の平均は18,836/mm^3，CRPは6.23mg/dlと高値であった．そして，血中好酸球は34.2%，血清IgEは1,681U/mlとともに高値であり，血液検査上AGAの活動期に穿孔をきたしていた．また，AGAによる臨床症状の出現によりステロイドを増量時に穿孔例（不明例をのぞく12例中8例）が多く，パルス療法後に穿孔した症例も2例含んでいた．しかし，本症例は，血液検査上はCRPの上昇は認めたものの，白血球の増加も軽度であり，好酸球，IgEはともに正常であった．また，ステロイドもprednisolone 10mgの維持量であった．本症例のごとく長期間のステロイド投与症例においては，血管炎が活動性であっても，血液検査上正常の場合がある．本症例の摘出標本の病理組織検査所見において，AGAの活動性の所見を認め，血液検査のみでは血管炎の活動性は判断できないことが示唆された．今後の治療において消化管穿孔を予防する観点からも，たとえ血液検査上正常であっても，prednisoloneの投与量など十分な注意が必要であると思われた．

稿を終えるにあたり，本症例の治療にあたり懇切なる御指導を賜りましたリウマチ外科の吉野槇一教授，中島敦夫医局長に深謝いたします．

文　献

1）Churg J, Srauss L：Allergic granulo-matosis, allergic angiitis and periarteritis nodosa. Am J Pathol **27**：2771, 1951
2）久世文幸：アレルギー性肉芽腫性血管炎．日臨 **43**：2089―2094, 1985
3）長澤俊彦，吉田雅治：アレルギー性肉芽腫性血管炎の本邦症例の臨床像と臨床診断基準の提唱．日内会誌　**78**：352―356, 1989
4）小野　要，浅野太郎，中山雅都ほか：Allergic granulomatous angitis（Churg-Strauss）の2例．リウマチ　**16**：533―534, 1976
5）川口哲男，平山二郎，丸山彰彦ほか：pulmonary infiltration eosinophilia（PIE）症候群が先行した壊死性血管炎の1例．日内会誌　**67**：569, 1978
6）三好義光，岸本明比古，古山明夫ほか：小腸潰瘍穿孔を呈したアレルギー性肉芽腫性血管炎の1例．日内会誌　**69**：1146, 1980
7）日高紀子，滝沢　始，久富龍夫ほか：アレルギー性肉芽腫性血管炎の3例．日胸疾患会誌　**23**：837―841, 1985
8）小泉富美朝，若木邦彦，櫛渕統一ほか：ステロイド剤治療の減量中にChurg-Strauss症候群を呈した気管支喘息の1剖検例．厚生省特定疾患研1986年度研報系統的血管病変に関する調査研究．1987, p 50―55
9）金　良昌，星野　清，水島　豊ほか：消化管穿孔を合併したアレルギー性肉芽腫性血管炎（AGA）症例の臨床的検討―1　自験例と本邦報告例の集計―．アレルギー　**38**：1173―1179, 1989
10）松岡芳隆，西川律子，斉藤隆三：小腸穿孔をきたしたアレルギー性肉芽腫性血管炎―症例報告と本邦での消化管穿孔例の集計―．日皮会誌　**102**：1427―1433, 1992
11）岡田孝弘，小森山広幸，赤石　治ほか：消化管穿孔を伴う空腸虚血性変化を呈したアレルギー性肉芽腫性血管炎（Allergic granulomatous angiitis, AGA）の1治験例―本邦報告例12例の検討―．日消病会誌　**90**：804―808, 1993
12）天野　朗，宮城憲一，坂田師通ほか：腸管穿孔，眼球運動障害を来したアレルギー性肉芽腫性血管炎の1例．リウマチ　**33**：255―259, 1993
13）久保田昭彦，中山理一郎，小松和人ほか：末梢神経障害，心不全，小腸穿孔をおこしたアレルギー性肉芽腫性血管炎の1例．日内会関東会抄集　**4**：108, 1993
14）高畑統臣，佐藤玲美，藤田道雄ほか：小腸穿孔をきたしたChurg-Strauss症候群の一例．日農村医会

誌 **42**：716―717, 1993
15）Kurita M, Niwa Y, Hamada E et al：Churg-Strauss syndrome（allergic granulomatous angiitis）with multiple perforating ulcers of the small intestine, multiple ulcers of the colon, and monoreurititis multiplex. J Gastroenterol **29**：208―213, 1994
16）吉栖一生, 長畑洋司, 山口俊昌ほか：回腸穿孔を合併したアレルギー性肉芽腫性血管炎の1例．日外会誌 **95**：704―708, 1994
17）高月 誠, 鷲沢尚宏, 小池淳一ほか：サイトメガロウイルス感染により小腸穿孔をきたしたアレルギー性肉芽腫性血管炎の一例．日臨外医会誌 **55**：280, 1994
18）木ノ下義宏, 梶山美明, 鶴丸昌彦ほか：多発性小腸潰瘍穿孔をきたしたアレルギー性肉芽腫性血管炎の1例．日腹部救急医会誌 **16**：1337―1339, 1996
19）花岡直子, 羽生憲直, 田丸冬彦ほか：小腸穿孔を合併し大量のステロイド療法が必要であったChurg-Strauss症候群の一例．神経治療 **13**：458, 1996
20）森岡伸浩, 秋山芳伸, 島田 敦ほか：小腸穿孔を合併したアレルギー性肉芽腫性血管炎の一例．日臨外医会誌 **58**：322, 1997
21）近藤英樹, 青柳邦彦, 矢田親一朗ほか：消化管穿孔を来したChurg-Strauss群候群（アレルギー性肉芽腫性血管炎）の1例．胃と腸 **32**：1257―1264, 1997
22）野坂仁愛, 若月俊郎, 竹林正孝ほか：二度の回腸穿孔による汎発性腹膜炎を併発したアレルギー性肉芽腫性血管炎の1例．日消外会誌 **31**：801, 1998
23）Zeek M：Periarteritis nodosa―A critical review. Am J Clin Pathol **22**：777―790, 1952
24）長沢俊彦：アレルギー性肉芽腫性血管炎．アレルギー **40**：1―7, 1991

A Case Report of Allergic Granulomatous Angiitis with the Multiple Intestinal Perforation

Nobuhiko Taniai, Masahiko Onda, Takashi Tajiri, Kiyonori Furukawa,
Hideaki Takasaki, Yoshio Ogawa, and Zenya Naitou*
First Department of Surgery and Pathology*, Nippon Medical School

A case of allergic granulomatous angiitis（AGA）complicated with multiple perforation of the ileum is described. A 40-year-old woman had suffered from bronchial asthma for ten years, and had been treated for 2 years with steroid hormones under a diagnosis of AGA. She was admitted to our hospital complaining of right lower abdominal pain. Laboratory tests highlighted an increase in WBC（9,600/mm^3）and CRP（11.3ng/dl）, but eosinophil count（0.0%）and IgE（240U/ml）were at normal levels. She was diagnosed as having gastrointestinal perforation by abdominal physical findings and underwent an emergency operation. Three ileal perforations, which located 30, 33, and 60 cm from terminal ileum, were found intraoperatively and an ileotomy was carried out. Only 19 cases of AGA complicated with the intestinal perforations have ever been reported in Japan. Almost all cases were in the active stage on laboratory data at perforation. However, this is a rare case, because it perforated at the non-active stage.

Reprint requests：Nobuhiko Taniai First Department of Surgery, Nippon Medical School
1-1-5 Sendagi, Bunkyou-ku, Tokyo, 113-8603 JAPAN