日消外会誌　32（11）：2596～2600，1999年

症例報告

受傷後17年を経て発症したと思われる遅発性外傷性腹壁ヘルニアの１例

医療法人寺田病院外科，児玉胃腸科肛門科*
後藤田直人　　板野　　聡　　堀木　貞幸
寺田　紀彦　　児玉　雅治*

患者は72歳の女性．55歳の時に交通事故で骨盤を骨折．3年前よりときどき右下腹部痛，下痢がみられ，当院を受診．触診では右下腹部から側腹部にかけて圧痛を認めたが，腹膜刺激症状はなく，腫瘤も触知しなかった．その後も症状が続くため平成10年に注腸造影X線検査（以下，注腸Xp），Computed tomography（以下，CT）を施行し，上行結腸の腹腔内からの脱出を認めた．腰ヘルニアを疑い，手術を行うも胸腰筋膜のレベルで，外腹斜筋の中に腸骨稜を下端とした直径4cmの欠損部があり，上腰三角，下腰三角は脆弱でないため，腰ヘルニアではなく，17年前の外傷による腹壁ヘルニアと診断，周辺組織を縫合することで欠損部を閉鎖した．術後は良好に経過中である．外傷性腹壁ヘルニアは鈍的，鋭的損傷，または介達外力による損傷の結果生じるヘルニアである．受傷後まもなく発生する場合と遅発性に発生する場合があるが，後者はその中でもまれといわれている．自験例では注腸Xp，CTがヘルニアの存在診断に有用であると考えられた．

Key words：　traumatic abdominal wall hernia, lumbar hernia

緒　　言

外傷性腹壁ヘルニアは鈍的，鋭的損傷，または介達外力による損傷の結果生じるヘルニア[1]で，その報告はまれであり，特に，遅発性のものはさらにまれとなる．術前に，注腸XpとCT検査にて上行結腸の腹腔外への脱出を認め腰ヘルニアを疑い手術を行ったが，術中の所見より外傷性腹壁ヘルニアと診断され，既往歴より遅発性のものと考えられた１例を経験したので，若干の文献的考察を加えて報告する．

症　　例

患者：72歳，女性

主訴：右下腹部痛，下痢

家族歴：特記すべき事項なし．

既往歴：33歳のとき急性虫垂炎，卵管結紮．55歳のとき交通事故で骨盤骨折するも保存的加療にて軽快．

現病歴：平成７年よりときどき右下腹部痛，下痢が見られ，当院を受診した．触診では右下腹部から右側腹部にかけて圧痛を認めたが，腹膜刺激症状もなく，腫瘤も触知しなかった．平成９年に注腸Xpを行うも異常を認めず，経過をみていたが症状が続くため，平成10年７月７日当院再受診した．

入院時現症：身長145.5cm，体重55kgと肥満体型であった．腹部は平坦・軟．体表面の視触診では膨隆などは認めなかった．右下腹部から側腹部にかけて圧痛があるのみで，腹膜刺激症状もなく，腫瘤も触知しなかった．

検査成績：一般・生化学検査では特に異常を認めなかった．注腸Xpにて上行結腸の一部が外側へ屈曲し（**Fig. 1–A, B**），腹部CT検査においては内腹斜筋と腹横筋の欠損が見られ，同部位で上行結腸の一部が腹腔外に脱出しており（**Fig. 2**），これらから腰ヘルニアによる腸管の脱出が疑われた．腫瘤を触知しなかったのは肥満体型であったためと考えた．

手術所見：以上より手術適応がありと判断し，平成10年９月４日に全身麻酔下に手術を行った．左側臥位，横切開にて広く術野を展開したところ，腰ヘルニアが起こる上腰三角，下腰三角には脆弱な部位はなく，下腰三角よりさらに外側の外腹斜筋の中に腸骨稜を下端とした直径4cmの欠損部が認められた（**Fig. 3A**）．このため本症例は17年前の交通事故による骨盤骨折に起因した遅発性の外傷性腹壁ヘルニアと診断された．修復

＜1999年５月25日受理＞別刷請求先：後藤田直人
〒518-0441　名張市夏見3260―1　寺田病院外科

Fig. 1 Preoperative barium enema revealed prolapse of an ascending colon.

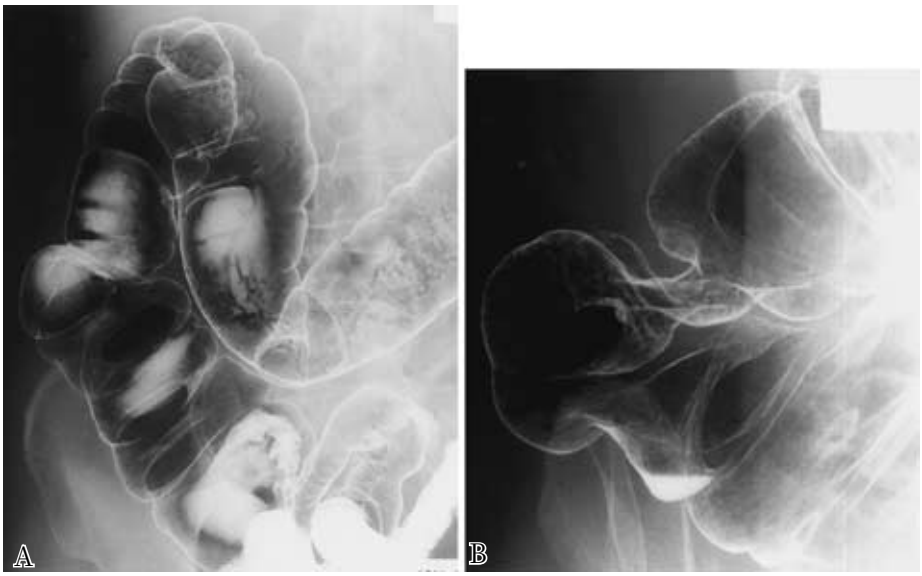

Fig. 2 Preoperative abdominal CT revealed an ascending colon extending through a defect in the muscle attachments at the right iliac crest.

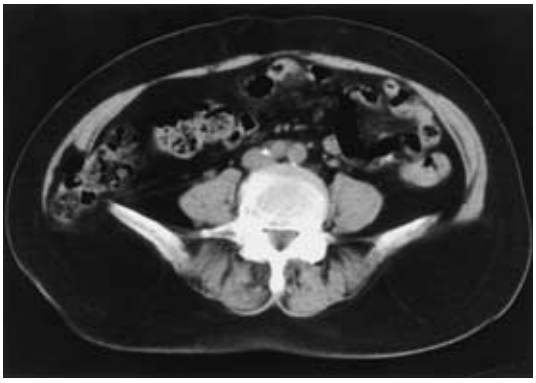

Fig. 3 Intraoperative photograph illustrated the 4-cm disruption of the external oblique muscle. The muscle layers were closed with interrupted sutures.

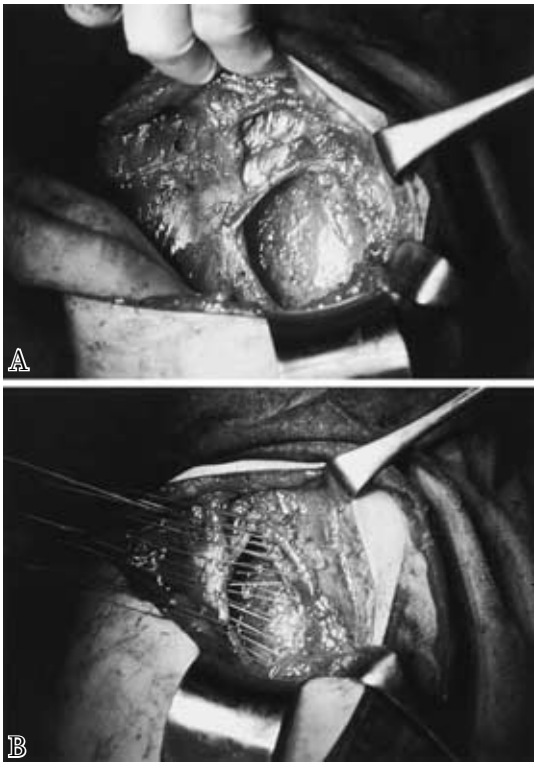

は周辺組織がしっかりしていたため，これを縫合することで欠損部を閉鎖した（**Fig. 3B**）.

術後検査所見：術前に腸管の脱出が認められた同部位において術後の注腸 Xp および腹部 CT 検査ではヘルニアの脱出を認めなかった（**Fig. 4,5**）.

術後経過：現在，下腹部痛も消失し，排便も良好で，ヘルニアの再発もなく外来にて経過観察中である.

考　察

外傷性腹壁ヘルニア（以下，本症）は1906年に Selby[1] によって初めて報告され，以後1964年に Clain[2] が16

Fig. 4　Postoperative barium enema revealed an ascending colon in the normal position.

Fig. 5　Postoperative abdominal CT revealed an ascending colon in the normal position.

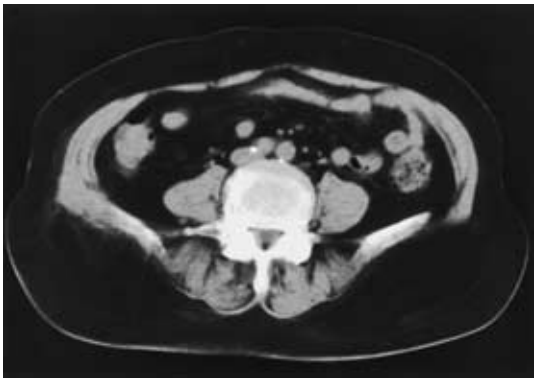

例報告している．1996年の段階においてもいまだ60例にも満たず[3)5)]，まれな疾患とされている．本邦においても，自験例を含めわずか9例の報告をみるにすぎない(**Table 1**)[6)~12)]．特に，自験例のような遅発性の中でも10年以上経過したものは例を見ない．

診断基準としてはClain[2)]は①外傷後すぐにヘルニアが出現すること，②外傷の徴候が医師により確認されていることの2つを挙げ，さらにMalangoniら[13)]はこれらに③ヘルニア嚢がないことを加えた．しかし，その後例外が数多く報告されるにつれ，Sahdevら[14)]は①過去にヘルニアの既往がないこと，②外傷の既往が明らかなこと，③遅発性に出現することもあること，④ヘルニア嚢が存在することもある，ということを新しい診断基準として提案している．自験例ではヘルニアの既往がなく，外傷の既往があり，遅発性であることからSahdevら[14)]の診断基準を満たしていると考えられた．

外傷の原因は**Table 1**に示したように交通事故がほとんどであり，その内容はハンドル外傷・シートベルト外傷・轢過などであった．

発生機序としては①局所的直達または介達鈍的外力と，②腹圧の急激な上昇，の2つによって筋肉が断裂し，腹壁ヘルニアが発生するとされる．自験例のように外傷から10年以上経過してから遅発性に腹壁ヘルニアが発生したのは，外傷直後はヘルニアを起こす程の筋肉の断裂・損傷はなかったものの，わずかな損傷は受けており，その損傷部に徐々に腹圧がかかって損傷部が拡大しついには腹腔内臓器が脱出，症状の出現になったと考える．また自験例はかなりの肥満であり，

Table 1　Cases of traumatic abdominal wall hernial in Japan.

No.	Author	Age	Sex	Location of Hernia	Cause	Time of Operation	Operative Method
1	Yada[6)]	7	M	Lt. Upper abd.	Abd. Contusion	Immediately	Suture
2	Sakaguchi[7)]	61	M	Rt. Lateral abd.	Abd. Contusion	Immediately	Suture
3	Kuwahara[8)]	50	M	Rt. Lower abd.	Traffic Accident	6 months after	Mesh
4	Kuwahara[8)]	70	M	Rt. Lower abd.	Traffic Accident	Immediately	Mesh
5	Gushimiyagi[9)]	49	F	Rt. Lateral abd.	Traffic Accident	4 months after	Mesh
6	Sago[10)]	70	M	Rt. Lateral abd.	Abd. Contusion	Immediately	Mesh
7	Ogawa[11)]	52	M	Rt. Lateral abd.	Traffic Accident	18 months after	Suture
8	Ueyama[12)]	68	F	Rt. Upper abd.	Traffic Accident	3 months after	Mesh
9	Gotohda	72	F	Rt. Lateral abd.	Traffic Accident	17 years after	Suture

皮下脂肪が多かったことも遅発となった原因の一つと考えられる．

好発部位は下腹部腹直筋外側と鼠径部に多く，筋肉内・腱移行部を貫いて出現したり，筋肉骨付着部の剝離によって出現するとされている．

症状は腫瘤と同部位での圧痛で，診断としても病歴の聴取と理学的所見が重要かつ不可欠であるが，腫瘤が小さい場合や皮下脂肪が厚い場合には明らかにならないことがあり，画像診断としてCT検査やUS検査が有用となる．特に，CT検査は低侵襲であり，ヘルニアの存在とともにヘルニア内容の質的量的診断が可能であり，非常に有効である．しかし，腰ヘルニアと本症との鑑別診断はヘルニアの部位によっては，外傷の既往もはっきりしないときは困難であると考える．自験例においては，外傷の既往が10年以上前であったことに加え，かなりの肥満が原因でヘルニアを触診することができず，部位が特定できなかったことから，その鑑別は困難であった．その際も注腸XpとCT検査はヘルニアの存在診断には非常に有効であり，鑑別は困難であったが，治療に直結させることができた．

治療は手術が第1選択である．手術方法はヘルニア門が小さい場合には直接縫合を行うが，ヘルニア門が大きい場合には人工物(メッシュなど)が必要になる．自験例では欠損部は小さく，周囲組織がしっかりしていたため，直接縫合することにより欠損部を閉鎖した．

なお，この論文の要旨は第53回日本消化器外科学会総会（京都）にて発表した．

文　献

1）Selby CD：Direct abdominal hernia of traumatic origin. JAMA **47**：1485—1486, 1906

2）Clain A：Traumatic hernia. Br J Surg **51**：549—550, 1964

3）Damschen DD, Landercasper J, Cogbill TH et al：Acute traumatic abdominal hernia：Case reports. J Trauma **36**：273, 1994

4）Gill IS, Toursarkissian B, Johnson S et al：Traumatic ventral abdominal hernia associated with small bowel gangrene：Case report. J Trauma **35**：145, 1993

5）Ganchi PA, Orgill DP：Autopenetrating hernia：A novel form of traumatic abdominal wall hernia-Case report and review of the literature. J Trauma **41**：1064—1066, 1996

6）矢田清吾, 松村長生, 大塩猛人ほか：外傷性ヘルニアを伴った空腸穿孔の1例と小児腹部外傷23例の検討．日小児外会誌　**21**：151—155, 1985

7）坂口敏夫，斉藤　滉，宮司　勝ほか：腸管破裂を伴った外傷性腹壁ヘルニアの1例．腹部救急診療の進歩　**5**：335—338, 1985

8）桑原一彰, 本竹秀光, 罕宮城正典ほか：外傷性腹壁ヘルニアの2例. 沖縄医会誌　**29**：222—223, 1992

9）罕宮城正典, 武田圭佐, 大嶺　稔ほか：外傷性腹壁ヘルニアの1症例. 沖縄医会誌　**31**：70—72, 1993

10）左合　哲, 日野晃紹, 立山健一郎ほか：外傷性側腹壁ヘルニアの1例．下呂病院年報　**20**：11—15, 1993

11）小川吾一, 光吉　貢, 内田隆寿ほか：外傷性腹壁ヘルニアの1例. 腹部画像診断　**15**：980—984, 1995

12）上山裕二, 土廣典之, 鷹村和人：外傷を契機に右上腹部に発症した真性腹壁ヘルニアの1例．日腹部救急医会誌　**17**：443—445, 1997

13）Malangoni MA, Condon RE：Traumatic abdominal wall hernia. J Trauma **23**：356—357, 1983

14）Sahdev P, Garramone RR, Desani B et al：Traumatic abdominal hernia. Report of three cases and review of the literature. Am J Emerg Med **10**：237—241, 1992

A Case of Delayed Traumatic Abdominal Wall Hernia that Occurred 17 Years after a Traffic Accident

Naoto Gotohda, Satoshi, Itano, Sadayuki Horiki,
Norihiko Terade and Masaharu Kodama
Department of Surgery, Terada Hospital

We report a rare case of traumatic abdominal wall hernia. The case was a 72-year-old female. 17 years ago she underwent conservative treatment for a fracture of the pelvis following the traffic accident. Physical examination was hindered by obesity, but the abdominal wall was tender in the right lower quadrant. Abdominal CT and barium enema revealed that the ascending colon was apparent in the hernia. She was diagnosed as having a lumber hernia, and operated on. Interaoperative findings failed to reveal any evidence of a lumbar hernia, but found instead a 4-cm disruption of the external oblique muscle. The defect in the abdominal wall was repaired in layers. She was diagnosed as having delayed traumatic abdominal wall hernia that occurred 17 years after the traffic accident. This diagnosis is usually made at the time of injury, and repair is undertaken at that time. Our delayed traumatic abdominal wall hernia was rare. The diagnosis had been on the basis of careful history and clinical examination. A computed tomographic scan and barium enema were particularly useful for diagnosis of our case.

Reprint requests：Naoto Gotohda　Department of Surgery, Terada Hospital
3260-1 Natsumi, Nabari, 518-0441 JAPAN