日消外会誌　32（11）：2611～2614，1999年

症例報告

腹壁再発を来した直腸癌の2症例

国立呉病院外科，同　病理*

荒木　邦夫　　橋本　　創　　中場　寛行　　砂田　祥司
赤松　大樹　　伊藤　　章　　寺本　成一　　山根　哲実*

直腸癌術後の腹壁再発はまれである．今回，腹壁再発を来した2症例を経験したので報告する．症例1は72歳の男性．直腸癌（Rs）の診断でハルトマン手術を施行した．組織型は中分化型腺癌 se，n 1，ly3，v1，P0，H0，M（－）で病期は stage IIIa であった．1年8か月後，孤立性の肺転移とともに腹部正中瘢痕創の左側腹壁に再発を来し，肺切除と共に腹壁再発部を切除した．症例2は53歳の男性．直腸癌（Rb）の診断にて直腸切断術を施行した．組織型は中分化型腺癌，a1，n1，ly2，v0，P0，H 0，M（－）で病期は stage IIIa であった．4年6か月後，腹部正中瘢痕創の左側腹壁に再発を来し，膀胱壁を一部含め腫瘍を切除した．再発の原因としては両症例とも手術創への癌の implantation が疑われた．両症例とも術後約1年半経過し再発を認めていない．

Key words：　rectal cancer, recurrence to operative wound scar

はじめに

直腸癌の再発形式としては約半数は局所再発であり，約8％に腹膜転移あるいは鼠径部リンパ節再発がみられるとされている[1]．一方，腹壁のみへの再発は結腸癌も含めて文献上，本邦では安村らの腹壁瘢痕部再発の報告があるのみであり非常にまれな再発形式である[2]．今回，直腸癌治癒切除術後に腹壁創瘢痕部近傍の腹壁に再発を来した2例に対し外科的に切除しえたので報告する．

症　　例

症例1：72歳，男性

主訴：左腹壁腫瘤

現病歴：1995年7月，直腸癌（Rs）の診断で当科でハルトマン手術＋D2郭清を施行した．肉眼的所見は径7cm 大の腫瘍で，病理学的所見は中分化型腺癌，aw（－），ow（－），ly3，v1，n1，se，P0，H0，M（－）で組織学的病期見は stage IIIa，組織学的根治度は A であった．1996年4月 carcinoembryonic antigen（以下，CEA）が12.8ng/ml と上昇するも画像上は再発を確認しえなかった．1997年3月（術後1年8か月）になり CEA は97.3ng/ml とさらに上昇するとともに，左肺上葉の径 2cm の孤立性の腫瘤陰影と左腹壁に腫瘤の出現を認めた．

腹部局所所見：腹壁創瘢痕部より1cm 左側，人工肛門より4cm 頭側の腹壁内に径 3cm 大の弾性硬で可動性不良の腫瘤を触知した．

腫瘤の穿刺細胞診で classV adenocarcinoma と判定され直腸癌の腹壁再発と診断した．

腹部 CT 所見：腹壁創瘢痕部左側の腹直筋内に径 3 cm 大の造影剤により enhance される腫瘤を認めた．腹腔内への浸潤はないと考えられた（**Fig. 1**）．

肺転移は孤立性であり，腹壁再発も限局性であったため両病巣とも切除可能であると判断した．まず，1997年4月1日に左肺上葉部分切除術を施行した．肺切除後の CEA は79.4ng/ml であった．引き続き4月30日に

Fig. 1　Enhanced computed tomography showed a high density area（3cm in diameter）in left rectus abdominis muscle.

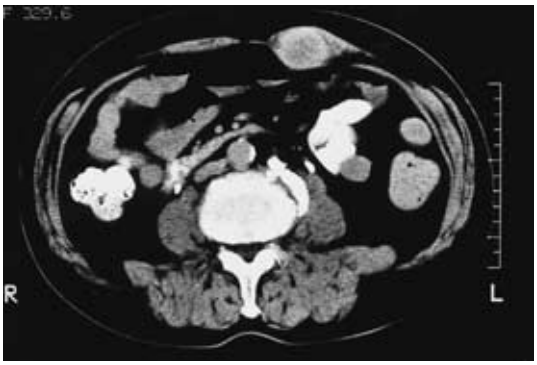

＜1999年5月25日受理＞別刷請求先：荒木　邦夫
〒737-0023　呉市青山町3－1　国立呉病院外科

Fig. 2　Microscopic finding showed moderately differentiated adenocarcinoma in rectus abdominis muscle.（H. E ×20）

腹壁再発部の切除を施行した．上腹部正中切開を行うと，腫瘤は前回の開腹創より左方へ1cm離れた腹直筋内に存在し大きさは3cmであり腹腔内とは交通を認めなかった．腫瘤を含め腹直筋と腹膜を10×6cm切除した．腹膜は直接縫合し筋膜および筋肉欠損部はマーレックスメッシュを用いて再建した．

病理組織標本：腹直筋内に中分化型直腸癌の再発を認めた．腹膜への浸潤は認めなかった（**Fig. 2**）．

腹壁再発切除術後のCEAは17.9ng/mlと低下し，2か月後には4.4ng/mlと正常化した．現在，約2年経過しCEAは3.7ng/mlであり，画像診断上も胸腹部に再発を認めていない．

症例2：52歳，男性

主訴：左腹壁腫瘤

現病歴：1992年7月，直腸癌（Rb）の診断で他医にて腹会陰式直腸切断術を施行した．病理学的所見は中分化型腺癌，aw（－），ow（－），ly2，v0，a1，n1，P0，H0，M（－）で組織学的病期はstage IIIa，組織学的根治度はAであった．1996年8月，CEAが7.0ng/mlと上昇し，1997年1月（術後4年1か月）になると左下腹部に腫瘤が出現，精査加療のため当科を紹介された．入院時のCEAは12.7ng/mlであった．

局所所見：左下腹部に人工肛門と腹壁瘢痕創に接して径6cm大の弾性硬で可動性に乏しい腫瘤が触知された．人工肛門への直接浸潤は認められなかった．腫瘤の穿刺細胞診はclass V adenocarcinomaであり直腸癌の腹壁再発と診断した．

CT所見：左下腹壁の腹直筋内に径10cm大の腫瘤を認め，一部小腸への浸潤が疑われた．

MRI所見：同部位に10cm大のT1WIでlow intensity，T2WIでhigh intensityに映る腫瘤を認め，一部膀胱への浸潤が疑われた（**Fig. 3**）．

Fig. 3　Plain magnetic resonance imaging showed a high signal tumor in the abdominal wall, involving the bladder.

1997年3月4日，手術を施行した．腫瘍は人工肛門周囲の腹壁から左腹直筋を貫き，腹膜を破ることなく膀胱左上壁に浸潤し一塊となっていた．腫瘍は腹腔外にあり小腸への浸潤は認めなかった．人工肛門を含む大腸，腹壁ならびに膀胱壁の一部を切除し，腫瘍を摘出した．筋膜および筋肉欠損部は大網で被覆しその上をマーレックスメッシュを用いて再建，人工肛門も再造設した．

病理組織標本：腹直筋内に中分化型腺癌を認め（**Fig. 4**），筋膜を貫き膀胱壁へ浸潤していた．一方，人工肛門への浸潤は認めなかった．また標本内にリンパ節構造は認めなかった．

腹壁再発切除後のCEAは0.5ng/mlと正常化し，その後約2年経過し，CEAは0.9ng/mlであり画像診断上再発を認めていない．

考　　察

直腸癌術後の腹壁再発は非常にまれな病態であり報告例も少ない．本邦では安村ら[2)]がS状結腸癌術後1

Fig. 4 Tumor involved the rectus abdominis muscle (H. E ×20)

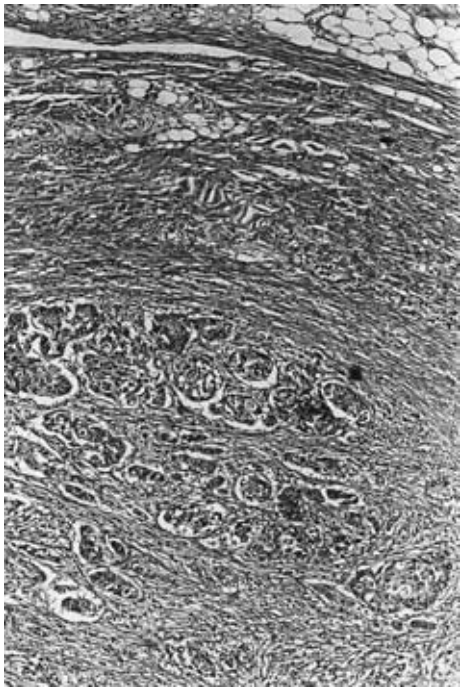

年7か月目に腹壁創瘢痕部に再発した1例を報告している．また欧米ではLedesmaら[3]が22例の腹壁再発を13例の腹壁瘢痕部再発と9例の孤立性の腹壁再発に大別して報告している．自験例は共に再発部位が初回手術時の創瘢痕部と近接していることから腹壁瘢痕部再発と診断した．

腹壁再発の原因として，腹直筋への血行性転移，腹膜転移の腹壁への浸潤，人工肛門腸間膜のリンパ節再発あるいは人工肛門の断端再発，癌細胞の開腹創へのimplantation等が指摘される．安村らの報告例は手術瘢痕創に再発していることより再発の原因として手術野から脱落した癌細胞が術中に直接あるいは手や手術器具を介して腹直筋へimplantationされたのではないかと述べている．また，腹腔鏡下の大腸癌切除術に伴うport site recurrenceは，trocar挿入部への癌のimplantationが原因となった特殊な再発形式として注目されている[4)5)]．一方，孤立性腹壁再発についてはLedesmaらは再発腫瘍はすべて原発部に近い場所に生じたとしているが，その再発の原因については言及していない[3]．住永ら[6]は上行結腸癌術後10年目に右下腹部に孤立性に再発した1例を報告しており，これは原発部位と離れた結腸に再発した腫瘍が壁側腹膜を介し腹壁に浸潤したものであったが，その再発原因は初回の手術操作による遊離腫瘍細胞のimplantationによるものとしている．その他に喜安ら[7]は胆嚢癌術後1年9か月後に腹壁瘢痕部に再発した1例を報告しているが，この再発原因については，単発性であったことと再発腫瘍切除後4年3か月再発を認めていないことから血行性転移よりも術中のimplantationの可能性が高いと述べている．このように癌の腹壁再発の原因として文献的にはsurgical implantationという概念が多数を占めている．

自験例における腹壁再発の原因としては，症例1では深達度a2であり，腹壁再発が単発性で創部に近接していることと，他に転移は認めていないことなどから，やはり直腸周囲の手術操作の際に脱落した癌細胞が腹直筋筋鞘を縫合する際にimplantationした可能性が考えられる．一方，初回手術時の脈管侵襲がv1であったこと，腹壁再発時に同時に血行性肺転移を伴っていることからも腹直筋への血行性転移の可能性も否定できない．しかし，直腸癌の腹直筋血行性転移の報告例は我々が検索しうるかぎりでは認められなかった．症例2では腹壁再発が初回手術から4年6か月後に発生しているが，住永ら[6]の例にもあるようにimplantationが原因であればこの再発期間を説明できると思われる．しかし，深達度がa1で癌の主座が腹膜翻転部以下であるため手術操作中に腹直筋へimplantationした可能性は低い．その他の原因としては，リンパ節転移が陽性であったことより，人工肛門に用いた結腸間膜のリンパ節転移による再発の可能性が考えられるが，人工肛門への直接浸潤はなく，病理組織上も腫瘍内にリンパ節構造が認められなかったことよりその可能性は低いと考えられる．血行性転移も症例1と同じく，文献的には考えにくい．しかるに臨床的には症例1と同様に，腹壁再発が単発性であり創部に近接していることと，他には転移を認めておらず，再発腫瘍切除術後2年間再発を認めていないことを考えると，やはり何らかの機序で腫瘍細胞が腹壁へimplantationした可能性も否定できない．

腹壁再発に対する治療は局所再発と同じく切除可能であれば積極的に切除することにより良好な予後が期待される[8]．自験例についても症例1は肺転移を伴っていたが腹壁再発巣も単発性で限局していたため両病巣とも根治可能であった．症例2は膀胱浸潤を認めたが膀胱壁を合併切除することにより根治可能となり得

た．手術後，腹壁を含む他臓器に再発は認められず積極的な外科的治療の有用性が示唆された．

文　献

1）池　秀之，大木繁男，大見良裕ほか：大腸癌再発例の臨床的検討．日消外会誌　**20**：1723―1731, 1987
2）安村幹央，平井　孝，加藤知行ほか：結腸癌腹壁創瘢痕再発の一切除例．日消外会誌　**30**：1018―1022, 1997
3）Ledesma EJ, Tseng M, Mittelman M et al：Surgical treatment of isolated abdominal wall metastasis in colorectal cancer. Cancer **50**：1884―1887, 1982
4）Wu JS, Brasfield EB, Guo BS Li-Wu et al：Implantation of colon cancer at trocar sites is increased by low pressure pneumoperitoneum. Surgery **122**：1―7, 1997
5）Jacquetet P, Jacquet N：Abdominal wall metastasis and peritoneal carcinomatosis after laparoscopic-assisted colectomy for colon cancer. Euro J Surg Oncol **21**：568―570, 1995
6）住永佳久，佐藤知行，宮田道夫ほか：術後10年目を経過して興味ある再発形式を呈した大腸癌の一切除例．日外会誌　**88**：349―352, 1992
7）喜安佳人，榊原幸雄，加州保明ほか：開腹創瘢痕部に再発した胆嚢癌の一例．胆と膵　**13**：465―469, 1992
8）土屋周二，大木繁男，大見良裕ほか：再発形式からみた再発大腸癌の治療方針．消外　**8**：1207―1210, 1985

Two Case of the Recurrent Abdominal Wall following Resection of Rectal Cancer

Kunio Araki, Tsukuru Hashimoto, Hiroyuki Nakaba, Syouji Sunada, Hiroki Akamatsu, Akira Itou, Seiichi Teramoto and Tetsumi Yamane*
Department of Surgery and Patholpgy*, Kure National Hospital

Recurrence in the abdominal wall is rare after resection for rectal cancer. Here we report two such recurrence cases. Case 1：A 72-year-old man underwent Hartmann's procedure for rectal cancer. The histological findings of the tumor showed moderately differentiated adenocarcinoma（se, n1, ly3, v1, P0, H0, M（―）, stage IIIa). Nineteen months after resection, recurrence in the operative wound scar and lung metastasis（solitary）were found. Recurrence in the abdominal wall and lnug metastasis were resected. Case 2：A 53-year-old man unederwent resection of the rectum for rectal cancer. The histopathological findings of the tumor showed moderately differentiated adenocarcinoma（a1, n1, ly2, v0, P0, H0, M(―), stage IIIa). Fifty-two months after resection, recurrence in the operative wound scar was found, and resections of the abdominal wall and part of the bladder wall were carried out. We thought the recurrences were caused by implantations of the cancer cells when the operative woudns were closed. These two cases are the first evidence of recurrent rectal cancer in operative wound scars.

Reprint requests：Kunio Araki　Department of Surgery, Kure National Hospital
3-1 Aoyamacho, Kure city, 737-0023 JAPAN