日消外会誌　32（12）：2654～2658，1999年

症例報告

術後補助療法により5年生存の得られた肝転移，大動脈周囲リンパ節転移陽性胃癌の1例

福井医科大学第1外科，市立敦賀病院外科*

広瀬　和郎　　石田　　誠　　藤田　邦博
前田　浩幸　　五井　孝憲　　飯田　　敦
片山　寛次　　山口　明夫　　中川原儀三*

患者は72歳の男性．大動脈周囲リンパ節転移と肝転移H2を伴う2型進行胃癌に対し，胃全摘・膵脾合併切除，肝転移巣切除，D4リンパ節郭清を行ったが，大動脈周囲リンパ節が完全摘除できず，非治癒切除となった．術後化学療法として，5-FU，adriamycin，mitomycin C（MMC）の肝動注，doxifluridineの内服，および，cisplatin，MMC，etoposide，pirarubicinの静注を行い，外来でtegafur内服とlentinan静注を継続した．遺残した大動脈周囲リンパ節転移は術後1年6か月の腹部CTスキャンで消失し，complete responseが5か月間得られた．患者の状態は良好に保たれ，血清CEAとimmunosuppressive acidic proteinは術後4年6か月まで正常値を維持した．術後5年2か月に縦隔リンパ節再発により死亡したが，肝再発は認めなかった．本症例の長期生存には，減量手術と術後早期の導入化学療法が奏効したことに加え，長期の維持免疫化学療法が寄与したことが示唆された．

Key words：　gastric cancer, liver metastasis, para-aortic lymph node metastasis

はじめに

肝転移，あるいは，大動脈周囲リンパ節（以下，No. 16リンパ節）に転移を有する胃癌は予後不良である．胃切除が行われても，ほとんどが術後2年以内に死亡し，5年以上の長期生存例はまれである．われわれは，肝転移とNo. 16リンパ節転移を伴う胃癌に対し，肝転移巣切除，および，No. 16リンパ節を含むD4リンパ節郭清を伴う減量手術の後，肝動注と全身免疫化学療法を行い，術後5年生存が得られた1例を経験したので報告する．

症　　例

患者：72歳，男性

主訴：心窩部の重圧感

既往歴：34歳時，虫垂切除術

家族歴：姉（82歳），胆管癌（膵頭十二指腸切除術）

現病歴：1989年4月上旬より食後の心窩部重圧感を認め，5月下旬に近医で精査を受け胃癌と診断され，6月8日，当科へ紹介され入院した．体重減少－3kg/2か月．

＜1999年7月28日受理＞別刷請求先：広瀬　和郎
〒910-1193　福井県吉田郡松岡町下合月23―3　福井医科大学第1外科

入院時現症：身長156cm，体重45kg．眼瞼結膜は軽度貧血様で，眼球結膜に黄疸を認めず．表在リンパ節は触知せず．腹部は平坦・軟で，腹水を認めず，心窩部に軽い圧痛を認めたが，肝，脾，腫瘤は触知せず，直腸指診では異常を認めなかった．

入院時検査成績：RBC 395×10^4/mm^3，Hb 11.0g/dl，Ht 35.0%と軽度貧血を認めた．血液生化学，尿検査に異常を認めず．血清CEA値は1.0ng/ml（正常値，＜2.5），CA19-9値は6.8ng/ml（＜37），AFP値は10.5ng/ml（＜20）と正常であった．

上部消化管X線・内視鏡検査：噴門から胃体下部の小彎から前後壁に長径約8cmの2型腫瘍を認め，食道に約1cm浸潤していた．生検で充実型低分化腺癌（por1）と診断された．

腹部CT：腹水はなく，肝転移は指摘できなかった．胃小彎と腹腔動脈周囲のリンパ節のみならず，No. 16 a2およびb1リンパ節に明らかな腫大を認めた（**Fig. 1**）．

T3N4P0H0，Stage IVと診断し，術前化学療法は行わず，7月3日に手術を行った．

手術所見：原発巣に漿膜面浸潤を認めたが，腹膜播種は認めず．肝の右葉前区域S5と左葉外側区域S2の

Fig. 1 Abdominal computed tomography before the operation showed large paraaortic lymph nodes (arrow head) between the abdominal aorta and inferior vena cava.

Fig. 2 Histological finding of the metastatic liver tumor showed moderately differentiated tubular adenocarcinoma (H. E. stain ; original magnification, ×25).

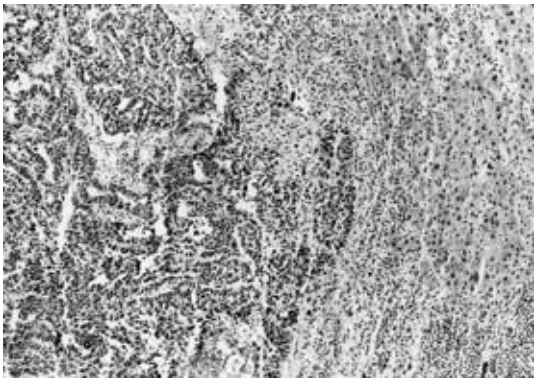

被膜直下に，それぞれ1個，数mm大の硬い腫瘍を触知した．2個の肝腫瘍を局所切除し，術中迅速凍結病理検査により肝転移（中分化型管状腺癌，tub2）と診断された（**Fig. 2**）．小彎，大彎，腹腔動脈周囲のリンパ節，および，No. 16リンパ節（No. 16a2の外側大動脈，および，16b1の大動静脈間リンパ節）に転移を認め，T3N4P0H2と診断した．胃全摘，膵脾・左副腎合併切除，No. 16a2，b1リンパ節に対する重点的D4郭清を行ったが，大動脈後面のNo. 16転移巣は完全摘出できず，絶対非治癒切除となった．胃十二指腸動脈より固有肝動脈内にtubingし，肝動注用リザーバーを留置した．

Fig. 3 Histological finding of the metastatic paraaortic lymph node showed pooly differentiated adenocarcinoma (H. E. stain ; original magnification, ×25).

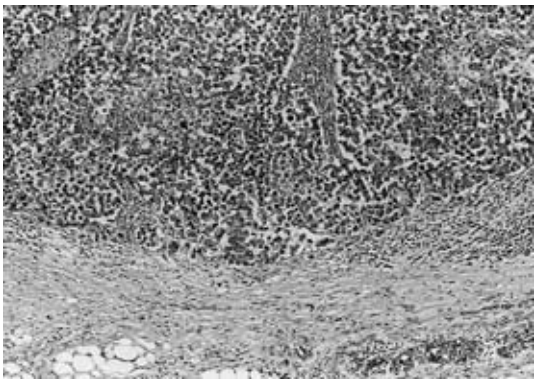

切除標本の病理所見：胃体上部小彎を中心に噴門部，胃体中下部に広がる9.5×8.5cm大の2型癌で，食道へ1cm浸潤していた．組織学的に，原発巣はpor1（一部，tub2混在），深達度ssγ，intermediate type，INFβ，ly3，v1，ow（－），aw（－）で，郭清リンパ節82個のうち19個（No. 3，4，6，9，11，および，16）に転移を認めた．No. 16リンパ節8個のうち6個（No. 16a2，b1）に高度の転移を認めた（**Fig. 3**）．切除したS2，S5の肝転移巣の長径は，それぞれ4mm，5mmであったが，S2病巣の切除断端が癌陽性であった．

術後の治療と経過（**Fig. 4**）：術当日より肝動注を開始し，5-FU（250mg×3回），Mitomycin C（MMC，4～10mg×4回，計26mg），Adriamycin（ADM，10mg×1回）を週1回，間歇投与した．術後5週目にMMC 8mgを静脈内投与し，5'-deoxy-5-flurouridine（5'-DFUR）の内服（600mg/日）を開始した．6週目にCDDP（100mg），MMC（10mg），Etoposide（50mg×3回）を静脈内投与した．その結果，術前に853μg/mlと高値を示した血清immunosuppressive acidic protein（IAP：正常値，＜500）は，術後8週目には421μg/mlに正常化した．しかし，強い嘔気と嘔吐を生じ，食事摂取不能となり，5'-DFURを中止した．術後9週目に白血球減少（700/mm^3）と血小板減少（53,000/mm^3）を認め，肝動注リザーバー留置創に感染を生じ，リザーバーを摘除した．術後第11週より5'-DFUR内服を再開し，第12週で退院した．

外来でlentinan（2mg/2W）の静脈内投与を開始した．5'-DFURの副作用と推測される下痢を生じたた

Fig. 4　The treatment course of the patient after the operation, including the changes in laboratory data and in findings of the para-aortic lymph node metastasis on abdominal computed tomography. MMC, mitomycin C；ADM, adriamycin；IAP, immunosuppressive acidic protein；LN16, para-aortic lymph node metastasis；abd. CT, abdominal computed tomography；Virchow, left supraclavicular lymph node metastases

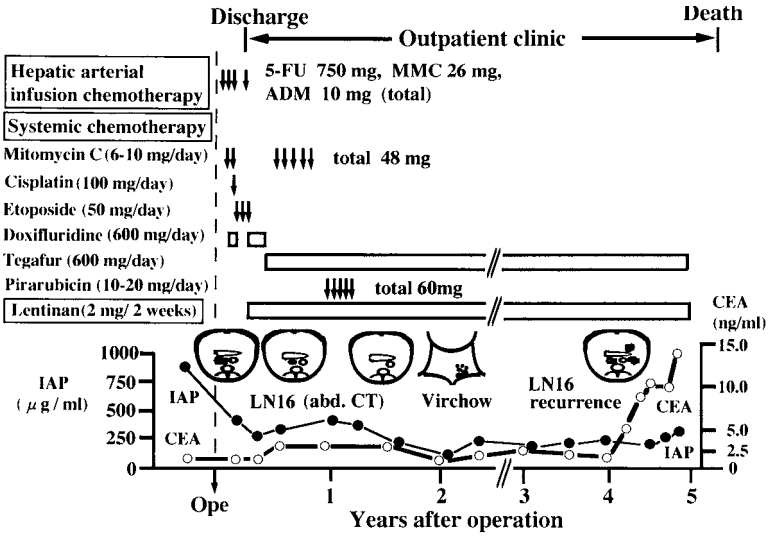

め，術後約５か月より tegafur 内服（600～400mg/日）に変更した．術後１年まで MMC の静脈内投与（1回６mg，２～４週ごと，計30mg）を併用した．その結果，術後１か月目に腹部 CT で左腎静脈後面に認められた3.5×1.6cm 大の No. 16リンパ節（**Fig. 5上段**）は，術後７か月目には2.8×0.8cm 大に縮小した．しかし，以後，有意な縮小を認めなかったため，MMC に対する耐性が生じたと推測し，術後１年より pirarubicin の静脈内投与（1回10～20mg，２～４週ごと）に変更し，４か月間に60mg 投与した．その結果，術後１年６か月の腹部 CT で No. 16リンパ節は消失した（**Fig. 5下段**）．その後も tegafur と lentinan の投与を継続した．術後２年１か月，左鎖骨上窩に多発性リンパ節腫大を認めたため，可及的に摘除し，組織学的に胃癌の Virchow 転移（por 1, 5/9個）と診断された．術後３年８か月，CT で No. 16a2，b1リンパ節の再燃を認めたが，症状はなく全身状態は良好で，血清の CEA と IAP は正常であった．術後４年６か月に血清 CEA 値が8.1ng/ml に上昇し，Virchow 転移が再燃し，CT で No. 16リンパ節が急速に増大し，後縦隔，上縦隔にもリンパ節再発を認めた．しかし，tegafur と lentinan の継続により全身状態は良好に保たれ，IAP 値は正常値を維持した．術後４年10か月，CEA 値は13.6ng/ml に上昇し，食欲不振と呼吸困難が増強し，全身状態が悪化した．1994年７月，近医に入院し，9月10日（術後５年２か月）に原病死した．剖検は行われなかったが，腹部 CT と超音波検査では肝転移再発を認めなかった．

考　察

全国胃がん登録調査報告[1]によると，H2症例，n4症例の５年生存率は，それぞれ5.9%，8.2%である．国内外の文献では，本症例のように肝転移と No. 16リンパ節転移の両方を伴う胃癌の長期生存例は，和田らの報告（S3P0H2N4症例，9年９か月生存）[2]を認めるのみで，きわめてまれである．本症例では，術前より No. 16リンパ節転移を認め，術中に２個の肝転移が確認されたため，D4郭清や肝切除の適応の決定は容易ではなかった．一般的に，肉眼的に明らかな No. 16リンパ節転移を伴う胃癌では D4郭清による有意な延命効果はない[3]．また，胃癌の肝転移は多発性で，腹膜播種，高度のリンパ節転移，あるいは他臓器浸潤を伴うことが多いため，肝切除の適応症例は少ない．すなわち，肝切除は，主に，腹膜播種がなく，原発巣とリンパ節転移巣が根治的に切除でき，かつ，肝転移自体が単発，あるいは，2～3個程度にとどまる一部の症例にのみ行われ

Fig. 5 Changes in findings of the para-aortic lymph node metastasis on abdominal computed tomography before and after the postoperative immunochemotherapy. Top：The large para-aortic lymph node（3.5×1.5cm in size, arrow head）was detected between the abdominal aorta and inferior vena cava 1 month after the operation（August 1989). Bottom：The para-aortic lymph node was not detected 1 year and 6 months after the operation（December 1990).

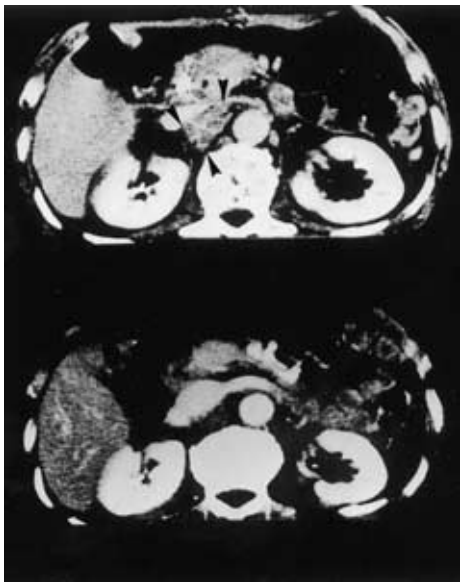

る[4)5)]．したがって，常識的には，本症例はD4郭清や肝切除の適応にならないであろう．非治癒切除例といえども，非治癒因子が単独の場合には長期生存の可能性もあり，積極的な減量手術を推奨する報告もある[6)]．しかし，減量手術をどの程度まで行うかについての指針は明らかではない．一般的には，術後の患者の免疫能を低下させ，重篤な合併症のリスクを高めるような過大侵襲となる拡大手術は避け，重点的な切除を心がけるべきであろう．本症例では，2個の肝転移巣は局所切除にとどめ，D4郭清は，比較的容易に行いうる大動脈，大静脈の前面，側面のNo. 16a2，b1リンパ節に対し重点的に行うことにより，非治癒因子としてのNo. 16リンパ節転移の遺残をできるだけ減量することに努めた．

胃癌肝転移に対する肝切除例の予後は良好ではない．単発転移例（H1）では長期生存がしばしば報告されているが[4)5)]，多発転移例での長期生存はまれである．胃癌肝転移に対する肝切除の遠隔成績が不良である原因の1つは，残肝に微小転移巣が多数遺残するため，残肝再発を生じやすいことである[7)]．したがって，肝切除後には，抗癌剤の肝動注や門脈注を併用して残肝再発を防ぐことが望ましいが，胃癌については，多数例について検討した報告はなく，その意義は不明である．本症例では肝転移巣の切除断端が癌陽性で，残肝に病巣が遺残した可能性が高いが，残肝再発が生じなかったことより，肝動注が肝再発の防止に有効であったと推察される．

胃癌肝転移例に対し肝切除と肝動注を行い残肝再発を防止しえても，腹膜やリンパ節など肝臓以外の臓器に再発を生じ，必ずしも長期生存が得られない[8)]．したがって，長期予後の改善のためには，肝転移のコントロールのみならず，肝臓以外の臓器再発に対する予防や治療が重要である．本症例では，No. 16リンパ節の遺残病巣に対して，Preusserら[9)]のEAP療法を修飾したCDDP，MMC，etoposide併用による導入全身化学療法を術後早期に行い，さらに外来でtegafurとMMC，pirarubicineの併用を継続した．その結果，No. 16リンパ節転移巣は術後約1年6か月で消失し，Virchow転移の出現までの5か月間，complete responseが得られた．患者の免疫能については，術前には強力な免疫抑制物質であるIAPが高値を示し，患者が免疫不全状態にあったと推測されたが，術後化学療法後にIAPは正常化した．これは，減量手術と術後補助化学療法により，患者の免疫状態が回復したことを示唆している．

患者は，術後2年1か月にVirchow再発を生じた．Virchow転移例では1年以上の生存はまれとされるが[10)]，患者は，その後3年1か月間生存した．この間，tegafurとlentinanによる免疫化学療法を継続した．太田[11)]は，進行胃癌非切除または姑息切除例に対する化学療法による5年以上長期生存例22例のうち，10例に免疫賦活剤が併用されていることに注目し，免疫療法の意義を示唆している．Lentinanは，natural killer cellやhelper T cellなどの抗腫瘍免疫エフェクター系の活性化に加え，癌細胞が産生する免疫抑制性の炎症性サイトカインの産生を阻止し，宿主の免疫抑制状態を解除する[12)]．患者は死亡前約3か月まで良好なquality of lifeを維持し，自宅で日常生活を享受できた．本症例の長期生存には，減量手術と術後化学療法の効果に加えて，lentinanの継続投与による免疫賦活が寄与した可能性が示唆された．

文　献

1）胃癌研究会，三輪胃がん登録研究所：全国胃がん登録調査報告　第46号，昭和58・59・60・61年度症例の治療成績．三田村印刷所，東京，1996, p19―p55
2）和田富雄，岩永　剛，小山博記ほか：Mitomycin C+Tegafur 療法による胃癌肝転移の長期寛解の１例．癌と化療　**15**：353―356, 1988
3）太田惠一朗, 西　満正, 大山繁和ほか：進行胃癌に対する大動脈周囲リンパ節郭清の功罪．日消外会誌　**28**：918―922, 1995
4）Ochiai T, Sasako M, Mizuno S et al：Hepatic resection for metastatic tumours from gastric cancer：analysis of prognostic factors. Br J Surg **81**：1175―1178, 1994
5）Miyazaki M, Itoh H, Nakagawa K et al：Hepatic resection of liver metastases from gastric carcinoma. Am J Gastroenterol **92**：490―493, 1997
6）山村義孝, 小寺泰弘, 清水泰博ほか：長期生存からみた根治度Ｃ胃癌症例の問題点．日臨外会誌　**59**：1977―1983, 1998
7）磯野敏夫, 宮崎　勝, 宇田川郁夫ほか：転移性肝癌における肝内微小転移巣の臨床病理学的検討―胃癌肝転移例と大腸癌肝転移例との比較を中心に―．日癌治療会誌　**27**：893―899, 1992
8）小泉貴弘, 森紀久朗, 大作昌義ほか：肝動注療法による転移性肝癌奏効例の転帰について．癌と化療　**22**：1573―1576, 1995
9）Preusser P, Wilke H, Achterrath W et al：Phase II study with the combination of etposide, doxorubicin and cisplatin in advanced measurable gastric cancer. J Clin Oncol **7**：1310―1317, 1989
10）鈴木孝雄, 落合武徳, 永田松夫ほか：胃癌における左鎖骨上窩リンパ節転移陽性切除例の検討．日消外会誌　**25**：2963―2967, 1992
11）太田和雄：進行胃癌の化学療法による長期生存例の検討．癌治療・今日と明日　**15**：13―18, 1993
12）須賀哲也，羽室淳爾：レンチナンの最近の研究動向と新しい適用法．塚越　茂, 栗原　稔編．これからの癌免疫療法～21世紀に向かって～．医薬ジャーナル社，大阪，1998, p122―142

A Gastric Cancer Patient with Metastases in the Liver and Para-aortic Lymph Nodes Who Survived for 5 Years with Postoperative Adjuvant Immunochemotherapy

Kazuo Hirose, Makoto Ishida, Kunihiro Fujita, Hiroyuki Maeda,
Takanori Goi, Atsushi Iida, Kanji Katayama,
Akio Yamaguchi and Gizo Nakagawara*

First Department of Surgery, School of Medicine, Fukui Medical University, Tsuruga Municipal Hospital*

A 72-year-old man who exhibited Borrmann type 2 gastric cancer with metastases in the liver and para-aortic lymph nodes underwent total gastrectomy with D4 lymph node dissection, distal pancreaticosplenectomy, and partial resection of the two metastatic liver tumors. The para-aortic nodal metastases were not completely dissected, and resulted in noncurative resection. However, a catheter for hepatic arterial infusion was inserted. The resected cancer was histologically diagnosed as poorly differentiated adenocarcinoma, ssγ, ly3, v1, and n4. For early postoperative chemotherapy, the patient was treated with hepatic arterial infusion (750mg of 5-FU, 10mg of adriamycin, and 26mg of mitomycin C), oral doxifluridine (600mg/day), and intravenous infusion of cisplatin (100mg), mitomycin C (48mg), etoposide (150mg) and pirarubicin (60mg). Administrations of oral tegafur (600mg/day) and intravenous lentinan (2mg/2 weeks) were continued at an outpatient clinic. At 1 year and 6 months after the operation, residual metastases in the para-aortic lymph node were not detected by abdominal computed tomography, and complete response continued for 5 months. Therafter, the tegafur-lentinan therapy was continued, the patient remained in good general condition, and the values of both carcinoembryonic antigen and immunosuppressive acidic protein in the serum normal until 4 years and 6 months after the operation. He died of mediastinal lymph node recurrence 5 years and 2 months after the operation, but no hepatic recurrence was detected. Thus, the patient was successfully treated by the maintaining immunochemotherapy, as well as cytoreductive surgery and early postoperative induction chemotherapy, which resulted in long-term survival.

Reprint requests：Kazuo Hirose　The First Department of Surgery, School of Medicine, Fukui Medical University
23-3 Shimoaizuki, Matsuoka-machi, Yoshida-gun, Fukui, 910-1193 JAPAN