日消外会誌　32（12）：2659～2663，1999年

症例報告

十二指腸潰瘍穿孔に対する胃切除 B-II 再建後の胃空腸横行結腸瘻の１例

市立川西病院外科，大阪大学第２外科*，県立西宮病院外科**

打出　啓二　　柏崎　正樹*　　間狩　洋一　　土居　貞幸
田中　伸生　　直井　正紀　　丸山　博英　　藤本　高義**

胃切除後の吻合部潰瘍による胃空腸横行結腸瘻は比較的まれで，吻合部潰瘍の重篤な合併症の１つであり，本邦では1931年から1998年まで71例の報告しかない．十二指腸潰瘍穿孔に対して，幽門側胃切除術（結腸後 B-II 法）後，13年を経過して診断された胃空腸横行結腸瘻を経験したので報告する．

症例は37歳の男性．慢性下痢，るいそう，臀部痛を主訴に入院．13年前，十二指腸潰瘍穿孔に対して，幽門側胃切除術（結腸後 B-II 法）の既往がある．注腸 X 線検査，小腸二重造影検査などの結果，胃空腸吻合部と横行結腸の間に内瘻を認めた．残胃亜全摘，横行結腸部分切除術，全幹迷切術，胃空腸 Roux-en Y 吻合術を行った．術後，慢性の下痢は改善し，3か月で体重が18kg 増加した．十二指腸潰瘍に対する胃切除後の持続する下痢に対しては，本症の存在を念頭におき，早急な診断，治療が必要である．

Key words：　gastrojejunocolic fistula, stomal ulcer

はじめに

胃空腸横行結腸瘻は，おもに胃十二指腸手術後に発生する吻合部潰瘍によって引き起こされる比較的まれな合併症である．欧米では多くの報告例があるが，本邦では1931年福地の報告[1]以来1998年まで，自験例を含めて71例の報告が認められるのみである[2)～18)]．今回，十二指腸潰瘍穿孔に対して幽門側胃切除術後13年目に，下痢とるいそうを主訴とした胃空腸横行結腸瘻の１例を経験したので，文献的考察を加えて報告する．

症　　例

患者：37歳，男性

主訴：下痢，るいそう，臀部痛

既往歴：24歳時，幽門側胃切除術（十二指腸潰瘍穿孔）．33歳時，右肺上葉ブラ切除術．

家族歴：特記すべき事なし．

現病歴：平成４年７月頃より１日10行程度の水様性下痢が出現した．近医で投薬を受けたが，下痢は緩解，増悪を繰り返していた．平成９年12月８日下痢，るいそう，臀部痛のため当院内科に入院．平成９年12月22日臀部膿瘍治療のため，外科に転科した．

転科時現症：身長171cm，体重36.5kg（4年間で9kgの減少）で，体温37.1℃，血圧98/60mmHg．栄養状態不良で，強度のるいそうを認め，皮膚は乾燥，眼瞼結膜に軽度貧血を認めた．腹部は上腹部正中に手術創を認めるも，平坦，軟．臀部は，肛門を中心に広範囲に発赤，腫脹を認めた（**Fig. 1**）．

転科時検査成績：糞便の性状は黄色水様性下痢の不消化便であった．末梢血では軽度の貧血と白血球28,820/mm^{3}と高値を，生化学的検査では TP 4.5g/dl，Alb 2.2g/dl，K 2.4mEq/*l*，ChE 0.7IU/ml，T-Cho 34 mg/dl，TG 24mg/dl と，いずれも低下を認めた．CRP は7.35mg/dl と上昇していた．

転科時（平成９年12月22日），臀部膿瘍に対し，腰椎麻酔下にて，膿瘍部掻爬，ドレナージ術を行った．術後，創部は強酸性水にて洗浄を行い，治癒傾向を示したので平成10年１月に下痢の原因検索のため画像検査を施行した．

小腸 X 線造影検査：バリウムが吻合部を通過し，小腸と同時に下行結腸も造影された（**Fig. 2**）．

＜1999年７月28日受理＞別刷請求先：打出　啓二
〒666-0195　川西市東畦野5―21―1　市立川西病院外科

Fig. 1　Buttock was reddish and swelled, and ready to rupture. A right thin thigh shows systemic malnutrition.

Fig. 2　Radiologic examination for small intestine. Descending colon was shown as well as small intestine.

胃内視鏡検査：胃大彎吻合部に 3 方向の管腔が観察された．内視鏡を結腸，空腸に挿入でき，空腸輸出脚，輸入脚，結腸それぞれを確認できた（**Fig. 3**）．

大腸内視鏡検査：横行結腸から内視鏡を胃内に挿入でき，空腸の管腔も観察できた．

注腸 X 線検査：瘻孔部より口側の横行結腸が描出された後，遅れて切除胃も造影されてきた（**Fig. 4**）．

Fig. 3　Gastrointestinal fiberscopy revealed that the upper was afferent loop, the right was efferent loop, and left was colon.

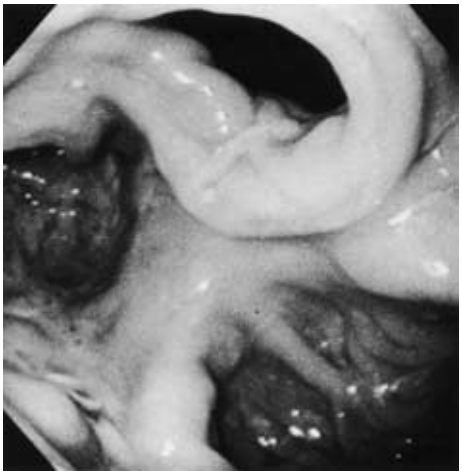

Fig. 4　The barium enema demonstrated the fistula from the transverse colon to the remnant stomach.

以上の検査所見より，十二指腸穿孔に対する胃切除後に発生した胃空腸横行結腸瘻と診断し，平成10年 2 月 9 日手術を施行した．

手術所見：前回手術創に沿って上腹部正中切開にて開腹した．**Fig. 5**のように空腸は著しく拡張し，胃・空腸吻合部と横行結腸後壁とが密に癒着しており，この部位に瘻孔が形成されていた．結腸後経路で Billroth II 法が施行されていることを確認した．瘻孔を含めて残胃亜全摘（残胃の約2/3切除），空腸部分切除，横行結腸部分切除を行い，結腸前経路で胃・空腸 Roux-en Y 吻合で再建した．切除標本（**Fig. 6**）では，横行結腸

Fig. 5 Operative findings.

Fig. 6 Macroscopic view of the resected specimen.

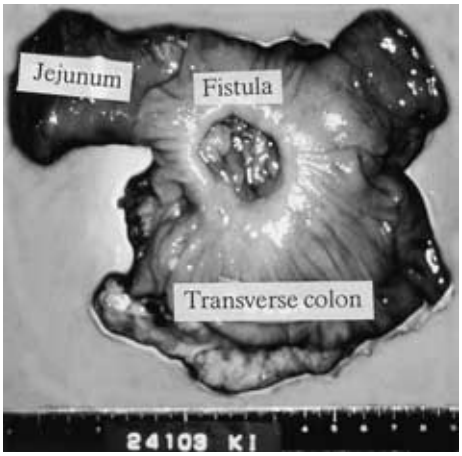

と吻合部の空腸側とに直径2.5cm の大きい瘻孔が観察できた．病理所見では active な炎症はなく，慢性化した fistula とのことで，特殊な所見は認められなかった．術後経過は良好で，下痢は改善し，臀部膿瘍も治癒し，平成10年 2 月27日退院した．術後 3 か月で18kg の体重増加を認めた．

考　察

胃空腸横行結腸瘻は，本邦では1931年福地の報告[1]以来1998年まで，自験例を含めて71例の報告[2)~18)]がある．それらの初回手術の原疾患は十二指腸潰瘍44例，胃潰瘍13例，大腸癌 4 例，良性幽門狭窄 3 例，胃ポリープ1例，胃下垂 1 例，胃癌 1 例，不明 4 例で，消化性潰瘍の手術後に発生する吻合部潰瘍によるものが大部分で，なかでも酸度の高い十二指腸潰瘍に多い．外国の報告例[19)20)]でも，ほとんどが十二指腸潰瘍である．また，本症の多くは，結腸後経路の胃空腸吻合の術後に発生しており，結腸前再建に比べると約 2 倍の報告例がある．しかし，一般に結腸後再建を用いる場合が多いため，そのような傾向が出たのではないかとの北ら[21)]の報告もある．

吻合部潰瘍の頻度は，本邦では0.4～0.6%と報告[2)]されており，胃酸との関連が明らかにされている．長尾ら[22)]は，その成因の 1 つに不十分な胃切除範囲と，不完全な迷走神経切離とによる減酸効果の不十分をあげている．このことより，初回の消化性潰瘍に対する手術の減酸効果の不足と吻合部の解剖学的位置関係が本症発生の重要な要因と考えられている．

本症例も，初回手術において胃の十分な切除が行われなかったことと，Billroth II 法の結腸後再建が要因になって発生したと考えられる．

本症の症状として，下痢，るいそう，吐糞・糞臭曖気が三主症状として報告[2)18)]されているが，自験例を含めた本邦71例の集計では，下痢68%，るいそう61%，吐糞・糞臭曖気38%で，糞臭曖気は他の症状に比べてその発現頻度が低かった．本症例でも吐糞・糞臭曖気を認めなかったが，慢性の下痢とるいそうを主訴とした．

瘻孔の存在は，欧米では上部消化管 X 線造影検査で26～64%，下部消化管 X 線検査で91～100%診断可能であったと報告[19)23)]されている．本邦では上部消化管 X 線検査で40～77%，注腸 X 線検査で81～95%，胃内視鏡検査で72～74%，大腸内視鏡検査で100%診断できたと報告[2)8)24)]されている．本症例は小腸 X 線検査で瘻孔の存在が診断されたが，大きな瘻孔が存在したので，

既往歴，症状を考慮するといずれの消化管検査でも診断ができたと考えられる．

大きい瘻孔のため長期間の持続する下痢をきたし，外科転科時には著しい脱水，るいそう，低蛋白血症，低K血症，低コレステロール血症などがみられた．これらは食物，胆汁が小腸を通らずに直接結腸に流入することと同時に，結腸内容が小腸に逆流することにより，小腸内の胆汁酸濃度の低下による脂肪の吸収障害[25]や細菌の増殖による吸収不良[25]を生じるためと考えられている．

この症例では入院時に臀部膿瘍が認められたが，この原因としては，頻回の下痢により肛門周囲の粘膜または皮膚が爛れ，そこより細菌感染を起こしたものと考えている．明らかに痔瘻を形成している所見は，認められなかった．

治療は瘻孔を含めた胃，空腸，横行結腸の切除，再建で根治を得ることができるが，本症が消化性潰瘍術後の吻合部潰瘍に起因することを考えると胃酸分泌領域，ガストリン分泌領域を考慮した胃切除が必要である．本症例には，胃亜全摘，横行結腸部分切除に全幹迷切を併せて施行した．全幹迷切に関しては広範囲胃切除で十分との意見もあるが，中山ら[26]も報告しているように，吻合部潰瘍に対しては減酸を確実にするため全幹迷切を併せて施行する方がよいと考えられる．

胃空腸横行結腸瘻には，低栄養状態からの死亡例の報告[22]もある．本症例も，慢性下痢，るいそうのため社会生活に支障を来す状態に至っており，十二指腸潰瘍に対する胃切除後の持続する下痢に対しては，つねに本症の存在を念頭に置いてできるだけ早急に診断，治療することが必要である．

文　献

1）福地省吾：後胃腸吻合後に発生せる胃結腸糞瘻の1例に就て．実地医家と臨　**8**：363―365, 1931
2）加藤　昇, 西脇英樹, 梅山　馨：胃切除後にみられた胃空腸横行結腸瘻の1例．日臨外医会誌　**47**：74―79, 1986
3）山下　巖, 清水哲朗, 吉田　徹ほか：空腸および横行結腸に瘻孔形成を認めた超高齢者胃癌の1例．日消外会誌　**31**：1532, 1988
4）真岸克明, 林　秀雄, 山口修史ほか：胃潰瘍術後23年目に発症した胃空腸吻合部横行結腸瘻の1例．北海道外科誌　**42**：186―189, 1997
5）田中守義, 真坂　彰, 奥田桂子ほか：吻合部潰瘍穿通による胃・空腸・大腸瘻の1例．Prog Dig Endosc **50**：288―289, 1997
6）石濱　智, 貝瀬　満, 鈴木伸明ほか：胃空腸吻合部潰瘍をくりかえし空腸横行結腸瘻をきたした一例．消内視鏡の進歩　**50**：351, 1997
7）鰺坂秀之, 月岡雄治, 正司政夫ほか：胃結腸瘻および空腸結腸瘻形成を認めた横行結腸癌の1例．日臨外医会誌　**58**：2094―2098, 1997
8）吉窪誠司, 小畑伸一郎, 本多　恵ほか：内視鏡で確認できた吻合部潰瘍穿孔が原因と思われる胃空腸横行結腸瘻の1例．消内視鏡　**8**：127―131, 1996
9）玉井　修, 古川正人, 中田俊則ほか：十二指腸潰瘍術後生じた吻合部潰瘍による胃空腸横行結腸瘻の2例．医療　**49**：149―152, 1995
10）轟　　信：横行結腸癌により胃横行結腸瘻，空腸横行結腸瘻を来した1症例．日消病会誌　**89**：2322, 1992
11）安永　昭, 柴田興彦, 久保宣彦ほか：胃・空腸へ内瘻を形成した横行結腸癌の1例．消外　**9**：1433―1439, 1991
12）餅　忠雄, 高見史朗, 北方一成ほか：胃切除後にみられた胃・空腸・横行結腸瘻の1例．Gastroenterol Endosc **32**：1034―1035, 1990
13）児玉礼二, 久保田利博, 西宮　実ほか：便臭を契機に発見された胃―空腸―横行結腸瘻を形成した大腸癌の1例．Gastroenterol Endosc **32**：985, 1990
14）野村栄治, 岡島邦雄, 冨士原彰ほか：胃外発育型胃癌の1例．日臨外医会誌　**50**：739―744, 1989
15）岸　悦夫, 松田至晃, 樋口　誠ほか：胃切除後にみられた胃空腸横行結腸瘻の1例．日消病会誌　**85**：317, 1988
16）堀江泰夫, 島　　仁, 長崎明男ほか：吻合部潰瘍による胃空腸横行結腸瘻の1例．Gastroenterol Endosc **29**：1765―1770, 1988
17）島貫公義, 宮田道夫, 青柳　豊ほか：胃・空腸・結腸瘻の1例．日臨外医会誌　**45**：751―756, 1984
18）山北宜由, 石塚達夫, 五島英一ほか：十二指腸潰瘍術後11年経過して発症した胃・空腸・横行結腸瘻の1症例．Gastroenterol Endosc **25**：1268―1273, 1983
19）Lowdon AGR：Gastrojejunocolic fistula. Br J Surg **41**：113―128, 1953
20）Marshall SF, Hansen KJ：Gastrojejunocolic fistula. Ann Surg **145**：770―782, 1957
21）北　陸平, 蒲原博義, 余田洋右ほか：吻合部潰瘍による胃空腸横行結腸瘻の1例．手術　**35**：709, 1981
22）長尾房大, 青木照明：術後消化性潰瘍の手術．木本誠二編．現代外科手術学体系．12．胃十二指腸の手術．中山書店，東京，1979, p149―164
23）Thoeny RH, Hodgson JR, Scudamore HH：The roentgenologic diagnosis of gastrocolic and gastrojejunocolic fistulas. Am J Roentgenol Radium Ther Nucl Med **83**：876―881, 1960

24) 田代充生, 村田育夫, 芳川一郎ほか：大腸内視鏡検査で診断した吻合部潰瘍による胃結腸瘻の1例. Gastroenterol Endosc **39**：2415—2419, 1997
25) Wilson FA, Dietschy JM：Differential diagnostic approach to clinical problems of malabsorption. Gastroenterology **61**：911—931, 1971
26) 中山康夫, 裏川公章, 香川修司ほか：消化性潰瘍手術後の潰瘍手術後の潰瘍再発例について. 日臨外医会誌 **45**：1282—1290, 1984

Development of a Gastrojejunocolic Fistula after Gastrectomy for Duodenal Ulcer Perforation

Keiji Uchide, Masaki Kashiwazaki*, Youichi Makari, Sadayuki Doi, Nobuo Tanaka, Masanori Naoi, Hirohide Maruyama and Takayoshi Fujimoto**
Department of Surgery, Kawanishi City Hospital
Department of Surgery II, Osaka University*
Department of Surgery, Nishinomiya Prefecture Hospital**

Seventy-one cases of gastrojejunocolic fistula, a rare and serious complication of marginal ulcers after surgery for gastric or duodenal ulcers, have been reported in the Japanese literature from 1931 to 1998. Recently, we experienced a case of gastrojejunocolic fistula which had developed 13 years after distal gastrectomy for duodenal ulcer perforation. Surgical procedures were successfully performed on this case. A 37-year-old man was admitted to our hospital with complaints of severe diarrhea, weight loss, and buttock pain. He had undergone distal partial gastrectomy with Billroth II and retrocolic anastomosis for duodenal ulcer perforation 13 years before. Radiologic and endoscopic examinations revealed a gastrojejunocolic fistula. Thus, subtotal gastrectomy with partial resection of the jejunum and transverse colon was successfully performed. There was a weight gain of 18 kg three months after surgery.

Reprint requests：Keiji Uchide Department of Surgery, Kawanishi City Hospital
5-21-1 Higashiuneno, Kawanishi, 666-0195 JAPAN