日消外会誌　32（12）：2664～2668，1999年

症例報告

十二指腸静脈瘤に結紮術および術中硬化療法が有用であった１例

横浜市立大学医学部第２外科
牧野　洋知　　国崎　主税　　舛井　秀宣
渡会　伸治　　嶋田　　紘

症例は65歳の男性で，肝硬変の診断で他院にて加療中，下血を認め，Hb 4.9g/dl の貧血を呈し精査目的で入院となった．上部消化管内視鏡検査で十二指腸下行脚に静脈瘤を認めた．低緊張性十二指腸造影検査では，同部位に境界明瞭，表面平滑な陰影欠損として描出された．経皮経肝門脈造影で，後下膵十二指腸静脈が主たる流入路，精巣静脈が流出路で下大静脈とのシャントを認めたため，後下膵十二指腸静脈に対し経皮経肝門脈塞栓術を施行した．いったん軽快退院となったが，術後約２か月後に下血・貧血が再度認められたため，再入院となった．精巣静脈造影検査で，十二指腸静脈瘤が残存していたため，開腹下に静脈瘤を結紮切除後，残存した静脈瘤内にエタノールアミンオレイトを注入し，術中硬化療法を施行した．術後２年経過した現在再発なく経過良好である．

十二指腸静脈瘤に結紮術および術中硬化療法は安全かつ確実で有用な治療法であった．

Key words： duodenal varices, gastrointestinal bleeding, portal hypertention

はじめに

十二指腸静脈瘤は食道・胃静脈瘤に比べまれである．今回，われわれは経皮経肝門脈塞栓術により一時，静脈瘤の消失を見たが，再出血を来したため，十二指腸静脈瘤の安全かつ確実な塞栓を目的として結紮術および術中硬化療法を施行し，有用であった症例を経験したので報告する．

症　　例

症例：65歳，男性

主訴：下血，貧血

家族歴：母，悪性リンパ腫

既往歴：27歳肺結核，41歳Ｃ型慢性肝炎，64歳肝硬変．輸血歴はなし．

現病歴：平成８年１月初旬から下血を自覚したが，1月16日某院で，Hb 4.9g/dl の貧血を指摘された．上部消化管内視鏡検査，小腸造影検査により小腸腫瘍を疑われ，2月21日精査加療目的で当科に入院した．

入院時現症：意識清明，血圧126/72mmHg，脈拍78/分，整．眼球結膜に黄疸を認めず，眼瞼結膜に貧血を認めた．その他，身体学的異常所見は認めなかった．

入院時検査成績：Hb 10.9g/dl と貧血を認めた．血液生化学検査上肝機能障害を認め，ICG R15値23%であった（**Table 1**）．

Table 1　Labolatory data on admission

Peripheral blood		Biochemistry	
WBC	3,000 /mm^3	TP	5.2 g/dl
RBC	365 × 10^4 /mm^3	Alb	2.6 g/dl
Hb	10.9 g/dl	T.Bil	0.9 mg/dl
Ht	32.7 %	D.Bil	0.3 mg/dl
PLT	6.9 × 10^4 /mm^3	GOT	52 IU/*l*
		GPT	38 IU/*l*
Coagulation & Fibrinolysis		LDH	393 IU/*l*
PT	1.23 INR	ALP	157 IU/*l*
APTT	30.1 sec	γ-GTP	23 IU/*l*
		BUN	25 mg/dl
Serological test		Cr	0.65 mg/dl
HBsAg	(－)	Na	139 mEq/*l*
HBsAb	(－)	K	4.2 mEq/*l*
HCVAb	(＋)	Cl	110 mEq/*l*
AFP	32 ng/ml		
$ICGR_{15}$	23 %		

上部消化管内視鏡検査所見：食道にCwF1LiRC（－）[1]の静脈瘤，十二指腸下行脚に表面平滑な屈曲蛇行，連珠状を呈するCwF2RC（－）の静脈瘤を認めた（**Fig. 1**）．

低緊張性十二指腸造影検査所見：静脈瘤は十二指腸

＜1999年７月28日受理＞別刷請求先：牧野　洋知
〒245-8575　横浜市戸塚区原宿町252　国立横浜病院外科

Fig. 1 Upper gastrointestinal endoscopy revealed an enlarged and tortuous varices in the descending portion of the duodenum (arrow).

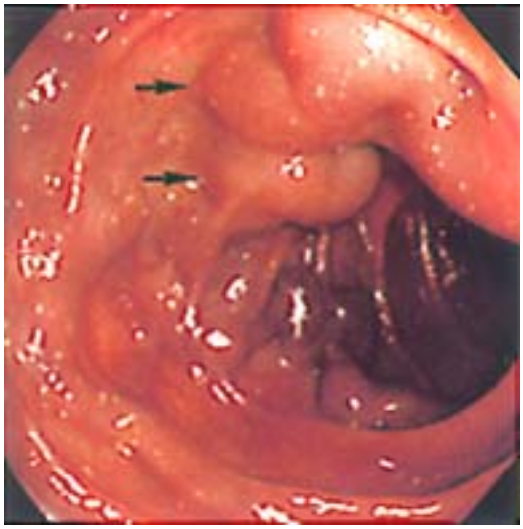

Fig. 2 Hypotonic duodenogram revealed a filling defect (arrow) with well-defined margins and smooth surfaces in the descending portion of the duodenum.

下行脚に境界明瞭，表面平滑な陰影欠損像として描出された（**Fig. 2**）.

Fig. 3 A percutaneous transhepatic portogram revealed duodenal varices (large arrow) that were mainly supplied via the posterior inferior pancreaticoduodenal vein (arrow head) that drained to the testicular vein (small arrow).

消化管出血の出血源検索のため小腸造影検査，上部小腸内視鏡検査，下部消化管造影検査，下部消化管内視鏡検査，出血シンチグラフィーを施行したが，出血源は同定できなかった．そのため十二指腸静脈瘤を出血源と診断し，3月27日経皮経肝門脈塞栓術を施行した．

経皮経肝門脈造影検査所見：後下膵十二指腸静脈が主たる流入路，精巣静脈が流出路となっている静脈瘤を認めた（**Fig. 3**），後下膵十二指腸静脈をコイル2個で塞栓，静脈瘤への血行はほぼ消失した．下血は消失し，貧血の進行は消失したため5月2日退院となった．

退院1か月後，外来での経過観察中，Hb 5.6g/dl の貧血を認め，下血も出現したため6月12日再入院となった．精巣静脈造影では静脈瘤は再出現していた．後下膵十二指腸静脈のコイリングのみでは塞栓効果が不十分で再開通したと診断した（**Fig. 4**）.

平成8年7月9日術中硬化療法を施行した．

手術所見：十二指腸と連続し連珠状に屈曲蛇行する静脈瘤が認められ，精巣静脈に流出していた（**Fig. 5**）．肝表面は凹凸不整で，萎縮しており肝硬変の所見が著明であった．また，その他の部位には明らかな拡張した静脈は認めなかった．術中硬化療法は塞栓物質の流出を防止するため，静脈瘤・精巣動静脈を結紮切離後，膵頭十二指腸部を腸鉗子でクランプし，残存する静脈瘤に色素を注入し，静脈瘤が十分に緊満する色素量とほぼ同量の5ml のエタノールアミンオレイトを注入

Fig. 4　Testiculovenogram after readmission revealed the recurrence of duodenal varices (arrow) that had been treated by percutaneous transhepatic portal obliteration using the stainless steel coil (arrow head).

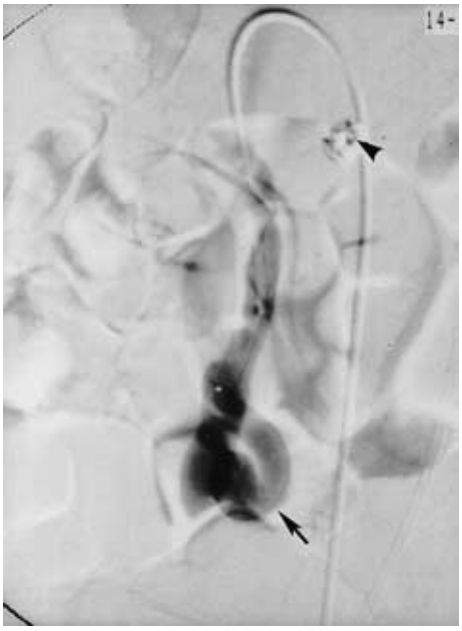

Fig. 5　Exploration of the abdomen showed an enlarged and tortuous varices (large arrow) in the descending duodenum (small arrow). Duodenal varices were drained to the testicular vein (arrow head).

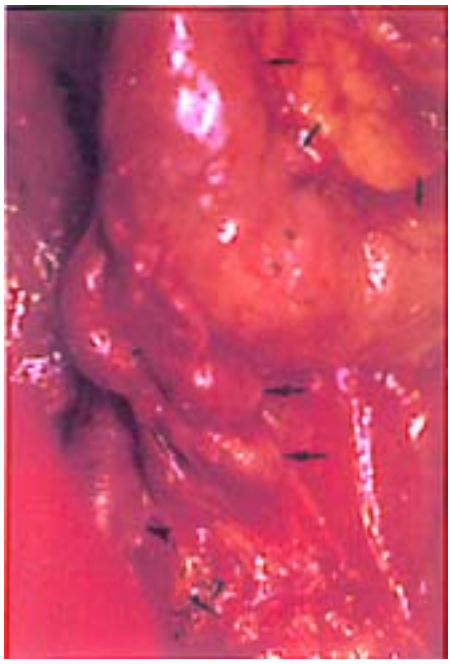

し，10分後に硬化剤を回収した（**Fig. 6**）.

なお，術中門脈圧測定では静脈瘤切除前19.6cmH_2O，切除後19.2cmH_2Oとほとんど変化は認められなかった.

術後，十二指腸に潰瘍形成を認めたが，治癒し，出血なく貧血も改善した．8月31日退院となり，現在まで再発なく経過良好である.

考　察

十二指腸静脈瘤は，1931年にAlbertiに[2]よって初めて報告され，本邦では1968年に西岡ら[3]が報告して以来，われわれが医学中央雑誌（1966～1998年12月）で検索しえた範囲では，自験例を含め153例の報告がある．食道では粘膜下層で側副血行路の吻合が存在するため，食道静脈瘤発生が多いとされているが，十二指腸では後腹膜の静脈との吻合が壁外性のため十二指腸静脈瘤の発生頻度が少ないと考えられている[4].

年齢は5歳[5]から85歳[6]に分布し，平均年齢は52.8歳であった．男・女比は1：0.9であり，主訴は吐血・下血が最も多く，81.1%であった．存在部位は下行脚が64.7%と最も多く認められた.

基礎疾患は肝硬変が65.0%と最多であった（**Table 2**）．腹部手術の既往を持つものは37例報告されている．Moncureら[7]は小腸静脈瘤6例の全例に，Lebrecら[8]は十二指腸静脈瘤出血例28例中11例に腹部手術の既往があり癒着による血流変化が静脈瘤形成を促している可能性を指摘している．また，食道静脈瘤硬化療法後の症例もあり[9]，硬化療法の急速な食道への側副血行路の遮断による他の門脈血行路の血流増加のためと考えられている[10]．また，十二指腸静脈瘤のうち66%が食道静脈瘤を合併していた.

門脈系側副血行路にはRetzius静脈[11]という側副枝があり，腸管静脈と下大静脈の経後腹膜的な交通枝とされる．自験例は肝硬変はあるが，食道静脈瘤は軽度で門脈圧も19.6cmH_2Oと門脈圧亢進もなくRetzius静脈の先天的発達のため十二指腸静脈瘤が発生したと考えられた.

十二指腸静脈瘤に対しては内視鏡的硬化療法[12]，内視鏡的結紮術[13]などが多く行われてきた．最近ではinterventional radiologyを用いた経皮経肝門脈塞栓

Fig. 6 Duodenal varices were supplied via the anterior and posterior inferior pancreaticoduodenal vein (AIPDV and PIPDV). PIPDV was obliterated by two stainless steel coils (large arrow head). Residual duodenal varices (small arrow) were injected 5ml of ethanolaminoleate intravariceally (small arrow head) after ligation and resection of varices, the testicular artery (TA ; large arrow) and vein (TV ; middle arrow head). SMV ; superior mesenteric vein.

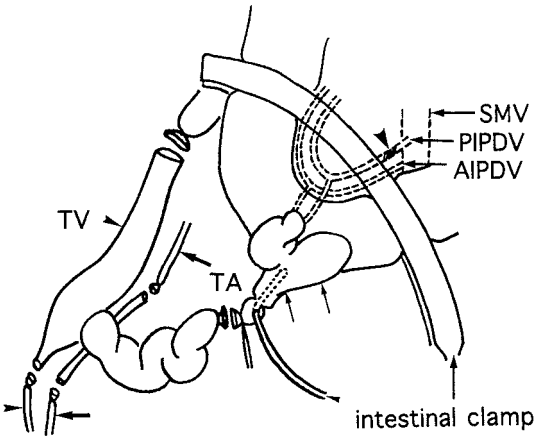

術[14]，バルーン下逆行性経静脈的塞栓術[15]などの報告例も増加している．

治療後の再出血は内視鏡的硬化療法43.9%，内視鏡的結紮術22.2%，経皮経肝塞栓術は30.0%となっており，外科的治療のほうが確実な止血が可能とされている．しかし，静脈瘤結紮のみでは5.4%に再出血が生じている(**Table 3**)．本症例では，経皮経肝門脈塞栓術施行するも門脈からの遠肝性側副血行が速く，豊富で，前下膵十二指腸静脈などの他の流入路からの静脈瘤への血流が生じたため再発したと考えられた．

食道胃静脈瘤に対する術中硬化療法の報告は塩崎ら[16]が行っている．また，十二指腸静脈瘤に対する術中硬化療法の報告は1例あるが，これは，十二指腸静脈瘤を純エタノールで塞栓した後，流入路をコイルで塞栓する方法であった[17]．それとは異なり，われわれの考案した術中硬化療法は，静脈瘤の流出路の結紮切離に加え，膵頭十二指腸部をクランプし塞栓物質の門脈などの他の部位への流出を極力防いだため，肺塞栓，腎障害などの合併症を防止でき，十分量の塞栓物質の注入が可能であり，十二指腸静脈瘤に対し安全かつ確実な方法と考えられた．しかし，自験例では術後硬化剤注入部位に一部潰瘍形成を認めた．今後，硬化剤の投与量，クランプ時間などに検討が必要と考えられた．

十二指腸静脈瘤に起因した消化管出血に対し結紮術に加えて術中硬化療法が有効であった1例を経験したので報告した．

Table 2 153 cases of duodenal varices reported in Japanese literature

Age	Range	5—85 yrs
	Mean	52.8 yrs
Sex	Male 79 Female 71 Unknown 3	
Etiology	LC	93 (65.0%)
	IPH	18 (12.6%)
	EPO	9 (6.3%)
	Malformation	6 (4.2%)
	Pancreatic cancer	3
	Cholangiocarcinoma	2
	Miscellaneous	12
	Unknown	10
Chief complaints	Gastrointestinal bleeding	107 (81.1%)
	General fatigue	6
	Abdominal discomfort	5
	Disturbance of consciousness	3
	No symptom	5
	Miscellaneous	6
	Unknown	21
Location	Second portion	90 (64.7%)
	Third portion	16 (11.5%)
	First portion	15 (10.8%)
	Second-third portion	10 (7.2%)
	First-second portion	7 (5.0%)
	Fourth portion	1 (0.7%)
	Unknown	14

LC: Liver cirrhosis, IPH: Idiopathic portal hypertention, EPO: Extra hepatic portal obstruction, Location: Portion of the duodenum

Table 3 Rate of rebleeding

EIS	43.9%	(18/41)
EVL	22.2%	(2/9)
PTO	30.0%	(3/10)
TIO	0%	(0/6)
Ligation and/ or devascularization	5.4%	(2/37)
Partial resection	0%	(0/10)

EIS: Endoscopic injection sclerotherapy
EVL: Endoscopic varix ligation
PTO: Percutaneous transhepatic obliteration
TIO: Transileocolic vein obliteration

文　献

1) 日本門脈圧亢進症研究会：食道静脈瘤内視鏡所見記載基準．肝臓　**21**：779―783, 1980
2) Alberti W：Über den rontgenologishen Nachweis von Varizen im Bulbus duodeni. Fortschr Geb Roentgenstr Nuklearmed Erganzungsbd **43**：60―65, 1931
3) 西岡清春, 金武喜子, 松井栄介ほか：十二指腸静脈瘤と思われる1例．臨放線　**13**：302―305, 1968
4) Bastenson EM：Duodenal and antral varices. Br J Radiol **42**：744―747, 1969
5) 小宅泰郎, 滝沢鷹太郎, 豊島喜美子ほか：小児における上部消化管内視鏡検査の経験．八戸赤十字病紀　**2**：17―22, 1995
6) 島田英雄, 幕内博康, 町村貴郎ほか：十二指腸静脈瘤破裂の2症例. 熊谷義也, 幕内博康, 大森　泰編. 稀な消化管静脈瘤. 東京医学社, 東京, 1995, p54―57
7) Moncure AC, Waltman AC, Vandersalm TJ：Gastrointestinal hemorrhage from adhesion-related mesenteric varices. Ann Surg **183**：24―29, 1976
8) Lebrec D, Benhamou JP：Ectopic varices in portal hypertension. Cli Gastroenterol **14**：105―121, 1985
9) 後藤研一郎, 幕内博康, 田中　豊ほか：十二指腸静脈瘤破裂の1治験例．日消外会誌　**21**：2152―2155, 1988
10) Sauerbrush T, Weinzeil M, Dietrich HP et al：Sclerotherapy of a bleeding duodenal varix. Endoscopy **14**：187―189, 1982
11) ステッドマン医学大事典編集委員会編：ステッドマン医学大事典. 第3版. メジカルビュー社, 東京, 1992, p1597
12) Tuji H, Okamoto H, Fuino H et al：A case of endoscopic injection sclerotherapy for a bleeding duodenal varix. Gastroenterol Jpn **24**：60―64, 1989
13) 小山　博, 石原　学, 西野　執ほか：内視鏡的静脈瘤結紮術が有効であった十二指腸静脈瘤の1例. 消内視鏡の進歩　**46**：104―107, 1995
14) 吉川正人, 中田俊則, 山田隆平ほか：十二指腸静脈瘤破裂の1治験例．医療　**40**：245―248, 1986
15) 鎌田　実, 井藤隆太, 川上光一ほか：当院におけるバルーン下逆行性経静脈的塞栓術（B-RTO）の治療成績―選択的硬化療法の試みと十二指腸静脈瘤への応用．豊岡病紀　**6**：99―105, 1994
16) 塩崎　均, 岡　博史, 井上雅智ほか：食道胃静脈瘤に対する脾摘・術中硬化療法. 消内視鏡　**7**：87―92, 1995
17) 菊池俊樹, 浅沼義博, 小玉雅志ほか：肝硬変に合併した十二指腸静脈瘤の1症例. 肝胆膵　**28**：271―276, 1994

A Case of Duodenal Varices Successfully Treated by Intraoperative Ligation and Injection Sclerotherapy

Hirochika Makino, Chikara Kunisaki, Hidenori Masui,
Shinji Togo and Hiroshi Shimada
The Second Department of Surgery, Yokohama City University School of Medicine

A 65-year-old male who was followed-up for liver cirrhosis by another hospital, was admitted to our hospital for melena and anemia. Upper gastrointestinal endoscopy revealed enlarged and tortuous varices in the descending portion of the duodenum. Hypotonic duodenogram demonstrated a filling defect with well-defined margins and smooth surfaces in the descending portion of the duodenum. A percutaneous transhepatic portogram revealed duodenal varices that were mainly supplied via the posterior inferior pancreaticoduodenal vein that drained to the testicular vein. Duodenal varices were treated by percutaneous transhepatic portal obliteration. His symptoms temporaily were relieved, but two months later, during a regular checkup at our outpatient the melena and anemia recurred. So, he was readmitted to our hospital. After readmission, a testiculovenogram revealed that the duodenal varices remained. Intraoperative injection sclerotherapy was selected as a safe treatment. We injected 5 ml of ethanolaminoleate intravariceally after ligation and resection of the varices. The postoperative course progressed favorably, even through a duodenal ulcer developed. No recurrence of the duodenal varices has been detected during the follow-up period of two years after intraoperative injection sclerotherapy. In conclusion, intraoperative ligation and injection sclerotherapy is a safe, sure, and useful method for treatment of duodenal varices.

Reprint requests：Hirochika Makino　Department of Surgery, Yokohama National Hospital
252 Harajuku-cho, Totsuka-ku, Yokohama-city, 245-8575 JAPAN