日消外会誌　32（12）：2669～2673，1999年

症例報告

膵管狭細型慢性膵炎と診断した閉塞性黄疸の１例

京都大学消化器外科，同　消化器内科*
待本　貴文　　中村　　肇　　坂井　義治
岡崎　和一*　　山岡　義生

膵管狭細型慢性膵炎と診断し，ステロイド治療により改善した閉塞性黄疸の１例を経験した．症例は37歳の男性．特に誘因なく心窩部痛を訴え，急性膵炎の診断にて入院．血清アミラーゼは345IU/Lと上昇，腹部CTでは膵はび慢性に腫大するも腫瘤，主膵管拡張は認めなかった．徐々に肝胆道系酵素が上昇，CTでも総胆管の拡張を認め，落下結石に伴う膵炎，胆管炎を疑ったが，ERCPにて総胆管結石は認めず，下部胆管，主膵管に平滑な狭窄を認めた．膵管狭細型慢性膵炎を疑い，自己免疫疾患との関連を検索，抗Lactoferrin抗体が陽性であったため，プレドニン投与を開始，２週間後，さらに６か月後のERCPにて下部胆管，主膵管の狭窄は著明に改善した．最近，自己免疫の関与が考えられるステロイド治療が有効な膵管狭細型慢性膵炎という概念が注目されている．こういった病態を認識し，ステロイド投与による軽快の可能性を探ったうえで手術適応を検討すべきである．

Key words：　chronic pancreatitis, autoimmune disease, glucocorticoid therapy

はじめに

膵内胆管の狭窄を示す閉塞性黄疸症例では，腫瘤形成性慢性膵炎と膵癌の鑑別診断が困難なものが少なくなく，診断的治療を兼ねてしばしば膵切除が行われてきた．しかし，これらの中には，自己免疫の関与が疑われ，ステロイド治療の奏功する症例がまれながら含まれることが報告され，その画像形態上の特徴より膵管狭細型慢性膵炎という概念として注目されている．今回，我々は膵管の狭細像，血中抗ラクトフェリン抗体陽性，ステロイド治療の奏功により本疾患と診断した閉塞性黄疸の１例を経験したので報告する．

症　　例

患者：37歳，男性

主訴：心窩部痛

現病歴：平成９年７月13日より，特に誘因なく心窩部痛出現し，近医受診．腹部エコー，腹部CT検査にて急性膵炎と診断された．内服薬の投薬を受けたが，心窩部痛改善せず，膵腫瘍も疑われたため，7月29日当科受診し，精査加療目的にて同日入院となった．

入院時検査：白血球は正常，CRP 2.4mg/dlと軽度上昇していたが，炎症所見に乏しかった．しかし，血清アミラーゼ（以後，AMYと略記）は345IU/Lと著明に高値を示し，また，T-Bil以外の肝，胆道系酵素に上昇を認めた．腫瘍マーカーではCEAは1.0ng/ml以下と陰性であったが，CA19-9は97U/ml，Elastase-1は2,210ng/dlといずれも高値であった．入院時腹部CT検査では膵はび慢性に腫大するも主膵管の拡張はなく，腫瘤を疑わせるlow density areaも認めなかった

Fig. 1　Enhanced CT image
Diffuse swelling of pancreas was observed. Neither pancreatic tumor nor dilatation of major pancreatic duct was observed. Common bile duct was slightly dilated and its wall was thickened.

＜1999年７月28日受理＞別刷請求先：待本　貴文
〒420－8630　静岡市追手町10－93　静岡市立静岡病院外科

Fig. 2　ERC
Smooth circular stricture of lower bile duct was found.

Fig. 3　ERP
From Vater papilla to pancreatic body, smooth narrowing of major pancreatic duct was observed. The pancreatic duct in pancreatic tail was not dilated.

（**Fig. 1**）．総胆管はやや拡張し，壁は肥厚していた．

治療経過：入院後，急性膵炎を疑い，絶食，保存的治療を開始したところ，3 日後には腹痛消失し，AMY も正常域まで低下した．ところが，徐々に胆道系酵素が上昇し，8月11日には T-Bil 7.0mg/dl，GOT 260IU/L，GPT 541IU/L，ALP 1,881IU/L，γ-GTP 1,341IU/L，LAP 419IU/L となった．腹部 CT，腹部エコー検査にて総胆管の拡張を認め，また，臨床経過からも落下結石に伴う膵炎，胆管炎を疑った．しかし，8月11日施行の内視鏡的逆行性胆管膵管造影（endoscopic retrograde cholangiopancreato-graphy：以後，ERCP と略記）にて総胆管結石は認めず，下部胆管に乳頭部より約4cm の平滑な狭窄，また，末梢膵管の拡張をともなわない平滑な主膵管の狭細像を認めた．管腔内超音波診断検査（intraductal ultrasono-graphy：以後，IDUS と略記）では狭窄部周囲に明らかな腫瘤は認められなかった（**Fig. 2，3**）．この際，内視鏡的逆行性胆道ドレナージチューブ（endoscopic retrograde biliary drainage tube：以後，ERBD tube と略記）を挿入した．この時点でその形態より膵管狭細型慢性膵炎を疑い，Sjögren 症候群などの自己免疫疾患との関連を調べたところ，血中 γ-globulin 値は正常，抗核抗体，抗平滑筋抗体，抗 SS-A 抗体，SS-B 抗体，抗 Carbonic anhydrase

Fig. 4　Western blotting for anti-carbonic anhydrase II and anti-Lactoferrin antibodies in the sera of normal control and the patient.



Fig. 5 ERC
Stricture of lower bile duct and dilatation of upper bile duct were improved manifestly.

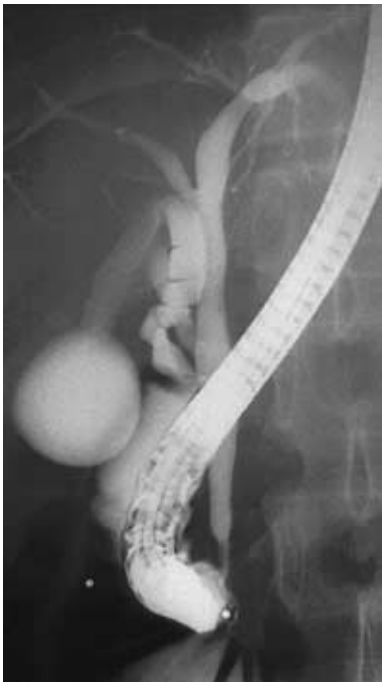

Fig. 6 ERP
Narrowing of major pancreatic duct was improved manifestly and the third branch of pancreatic duct could be contrasted clearly.

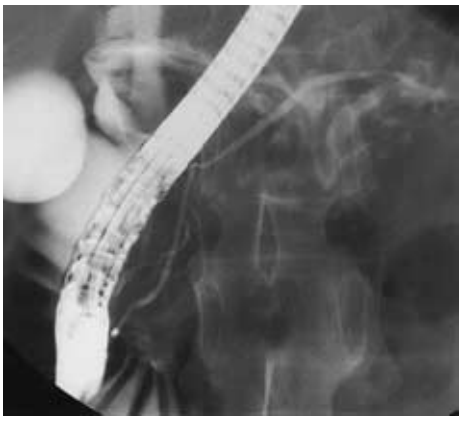

Fig. 7 CT
Diffuse swelling of pancreas disappeared completely and dilatation of common bile duct was not found.

抗体は陰性であったが，抗 Lactoferrin 抗体は陽性（**Fig. 4**），また，Schirmer test についても陽性であった．膵管狭細型慢性膵炎にはステロイド有効例が認められることから，プレドニン30mg/日投与を開始，以後，20mg，10mg，5mg と毎週漸減し，4 週間投与した．投与開始後 2 週間目の ERCP にて総胆管の狭窄は軽快，ERBD tube を再度留置し，外来にて経過観察とした．平成10年 1 月13日 ERCP 再施行，下部胆管，主膵管の狭窄はともに著明に改善，ERBD tube を抜去した（**Fig. 5，6**）．また，1月20日の CT では，膵のび慢性腫大は軽快し，治療前高値であった CA19-9，Elastase-1についても正常域まで低下した（**Fig. 7**）．

考　察

いわゆる膠原病などの自己免疫疾患の一部に膵炎の合併しうることは1965年, Sarles ら[1]の高グロブリン血症を呈した特異な膵炎例の報告により始まる．本邦でも1979年, 佐野ら[2]がリーデル型慢性甲状腺炎の組織に類似の慢性膵炎症例を最初に報告した．しかし，その頻度のまれなことに加え，膵病変の発生には，薬剤などの影響や偶然の合併も否定できないこともあり，必ずしも自己免疫に関連するものとして受け入れられていたわけではなかった. 近年, 同様の膵炎の報告が徐々に集積され注目されるようになり，日本膵臓病学会慢性膵炎診断基準[3]では特殊型としての膵管狭細型慢性膵炎が提示された．この膵管狭細型慢性膵炎は従来の診断基準による慢性膵炎と違い，画像診断における形態はもちろんのことその概念をも異にするものである．すなわち，急性膵炎を思わせる症状の欠如，自己免疫疾患の合併, 自己抗体の存在, 血中γグロブリン値の高値，膵のびまん性腫大，ERP 上主膵管のびまん性不整狭窄，時に膵頭部に腫瘤を形成し総胆管を狭窄，膵石灰化，嚢胞の欠如，組織学的にリンパ球浸潤を伴う線維化，ステロイドに対する良好な反応などをその

臨床的特徴とする[4)〜6)]．自験例では高γグロブリン血症は認めないものの，自己抗体の一種である抗ラクトフェリン抗体の存在，CT によるびまん性膵腫大，ERP 上主膵管の不整狭窄，総胆管狭窄を認めた．さらに，診断的治療としてのステロイド療法を施行し，膵管胆管狭窄の改善を認めたことより，本疾患の存在は確実と考えられる．膵管狭細像という特異な形態学的な特徴に関して，Ohana ら[7)]は組織学的には膵腺房よりも膵管周囲の線維化，炎症性変化が強いことより，この変化は膵管周囲の炎症性変化を反映する可能性を報告している．自己免疫疾患の合併に関しては，Sjögren 症候群，原発性硬化性胆管炎，原発性胆汁性肝硬変などが散見されるが，今回，自験例ではその他の全身性自己免疫疾患の合併は認めなかった．膵管狭細型膵炎の発症機序は不明であるが，臨床的特徴より何らかの自己免疫学的機序が推定されている．膵に対する細胞性免疫異常の観点より，Kanno ら[8)]はマウス（MRL/MP）において CD4陽性細胞による自己免疫学的機序による膵炎自然発生の存在を報告した．また，Bovo ら[9)]は1987年，慢性膵炎12例中 6 例（50%）において膵管上皮の30〜95%に HLA-DR の強い発現を認めるとともにその周辺には活性化 T-細胞の浸潤を認めた．本邦でも1990年，Saeki ら[10)]が膵管上皮に HLA-DR 抗原の発現と活性化 T-細胞の浸潤を認めた甲状腺炎を合併した慢性膵炎の剖検例を報告した．さらに，Ohana ら[7)]は膵管および腺房中心細胞に HLA-DR 抗原の発現とともに膵管周囲の浸潤細胞は CD4陽性 T 細胞が主体であることを報告した．これらはいずれも炎症に伴った 2 次的な変化を完全に否定はできないものの，細胞性免疫を介する何らかの自己免疫学的機序が膵管上皮の破壊-膵炎の原因となりうることを示唆すると思われる．その発生機序における抗原エピトープは不詳であるものの，体液性免疫の異常より自己抗体を検索し，いくつかの候補の存在する可能性が示唆されている．Okazaki らは，唾液腺，膵管など外分泌導管を認識するモノクローナル抗体（SP3-1）より分離した導管抗原（PA-3）に対する自己抗体と細胞性免疫応答を検討し，Sjögren 症候群の27%と特発性慢性膵炎の27%に抗導管 PA-3抗体を，また，Sjögren 症候群の67%，特発性慢性膵炎の25%に導管抗原（PA-3）に対する細胞性免疫応答を認めた[11)12)]．その後，導管抗原（PA-3）は膵管や唾液腺に分布する Carbonic anhydrase II との分子相同性と抗 Carbonic anhydrase II 抗体の存在が明らかにされた[13)]．同様に Itoh ら[14)]は Sjögren 症候群などの全身性自己免疫疾患の一部にも抗 Carbonic anhydrase II 抗体が検出されることを報告した．さらに，Okazaki ら[15)]は膵管狭細型膵炎では高γグロブリン血症，抗 Carbonic anhydrase II 抗体とともに抗 Lactoferrin 抗体も高率に認める一方，PBC に特異的な抗ミトコンドリア抗体は認めなかったことを報告した．また，Uchida ら[16)]は Carbonic anhydrase II，Lactoferrin を免疫した胸線摘出では高率に唾液腺，膵にリンパ球浸潤や細胞変性を認め，これらの抗原系に対する自己免疫学的機序の関与する可能性を示唆した．

我々外科医は，膵内胆管の狭穿を示す閉塞性黄疸症例において腫瘤形成性慢性膵炎と膵癌の鑑別診断が困難であるため，しばしば膵切除を行ってきた．しかし，従来，腫瘤形成性慢性膵炎とされてきたものの中にも，自己免疫が関与し，ステロイド投与により軽快しえたものがあった可能性もある．今後，こういった臨床症状，画像的特徴を有する症例では，γ-globulin，各種自己抗体も検索し，ステロイド投与による軽快の可能性も探ってみたうえで手術適応を検討すべきである．

文　献

1）Sarles H, Sarles JC, Cammatte R et al：Observations on 205 confirmed cases of acute pancreatitis, recurring pancreatitis, and chronic pancreatitis. Gut **6**：545—559, 1965

2）佐野　博，中澤三郎，内藤靖夫ほか：特異な胆管像を呈し膵癌と鑑別困難であった慢性膵炎の 2 例．日膵臓病研究会プロシーディングス　**9**：317—318, 1979

3）日本膵臓病学会：慢性膵炎診断基準検討委員会最終報告．膵臓　**10**：23—25, 1995

4）岡崎和一，大花正也，内田一茂ほか：膵管狭細型慢性膵炎の発生機序—自己免疫との関与—．胆と膵　**15**：421—427, 1997

5）Yoshida K, Toki F, Takeuchi T et al：Chronic pancreatitis caused by an autoimmune abnormality. Proposal of the concept of auto-immune pancreatitis. Dig Dis Sci **40**：1561—1568, 1995

6）Ito T, Nakano I, Koyanagi S et al：Autoimmune pancreatitis as a new clinical entity. Dig Dis Sci **42**：1458—1468, 1997

7）Ohana M, Okazaki K, Hajiro K et al：Multiple pancreatic masses associated with autoimmunity. Am J Gastroenterol **93**：99—102, 1998

8）Kanno H, Nosc M, Itoh J et al：Spontaneous development of pancreatitis in the MRL/Mp strain of mice in autoimmune mechanism. Clin Exp Immunol **89**：68—73, 1992

9）Bovo P, Mirakian R, Merigo F et al：HLA mole-

cule expression on chronic pancreatitis specimens：Is there a role for autoimmunity? A preliminary study. Pancreas **2**：350—356, 1989
10) Saeki K, Kawano K, Kamino K et al：Expression of histocompati-bility antggen HLA-DR on the epithelial cells of the pancreatic duct and thyroid follicle. An autopsy case. Acta Pathol Jpn **40**：422—447, 1990
11) Okazaki K, Tamura S, Morita M et al：Interspecies crossreactive antigen of the pancreatic duct cell prepared by monoclonal antibody. Int J Pancreatol **5**：359—377, 1989
12) Nishimori I, Okazaki K, Yamamoto Y et al：Identification of an auto-antibody to pancreas in patients with idiopathic chronic pancreatitis and Sjögren's disease. Pancreas **9**：374—381, 1994
13) Kino-Ohsaki J, Nishimori I, Okazaki K et al：Serum antibodies to carbonic anhydrase I and II in patients with idiopathic chronic pancreatitis and Sjögren's syndrome. Gastroenterology **110**：1579—1586, 1996
14) Itoh Y, Reichlin M：Antibodies to carbonic anhydrase in systemic lupus erythematosus and other rheumatic diseases. Arthritis Rheum **35**：73—82, 1992
15) Okazaki K, Uchida K, Chiba T et al：A clinical study of autoimmune-related chronic pancreatitis. Gastroenterology **144**：A488, 1988
16) Uchida K, Okazaki K, Chiba T et al：An animal model of autoimmune pancreatitis using neonatal thymectomized mice. Gastroenterology **144**：A 805, 1988

A Case of Obstructive Jaundice Diagnosed as Chronic Pancreatitis with Narrowing of the Major Pancreatic Duct

Takafumi Machimoto, Hajime Nakamura, Yoshiharu Sakai,
Kazuichi Okazaki* and Yoshio Yamaoka
Department of Gastroenterological Surgery, Graduate School of Medicine, Kyoto University
Department of Gastroenterological Medicine, Graduate School of Medicine, Kyoto University*

We report a case of autoimmune-related chronic pancreatitis with narrowing of the major pancreatic duct. A 37-year-old man was admitted with complaints of epigastralgia. On admission, an abdominal CT showed diffuse swelling of the pancreas without any dilatation of the main pancreatic duct. Serum amylase level was elevated to 345IU/L and the diagnosis of acute pancreatitis was made. However, obstructive jaundice appeared thereafter and abdominal CT and US revealed dilatation of the common bile duct. ERCP showed no choledocolithiasis and smooth narrowing of the lower bile duct and the major pancreatic duct. A tentative diagnosis of chronic pancreatitis with narrowing of the major pancreatic duct was made, and we investigated the relation with autoimmune disease. Anti-Lactoferrin antibody was positive, and then glucocorticoid therapy was started. Two weeks later and six months later, ERCP showed improvement in the narrowing of the common bile duct and the major pancreatic duct. Recently, a new disease entity of“ chronic pancreatitis with narrowing of the major pancreatic duct ” was reported. This is a kind of autoimmune disease and treated effectively by glucocorticoids. We surgeons should be well aware of this kind of disease entity, and when we encounter such cases, we should consider the indication of surgery after examining the possibility of improvement by means of glucocorticoid therapy

Reprint requests：Takafumi Machimoto Department of Surgery, Shizuoka Municipal Hospital
10-93 Oite-machi, Shizuoka, 420-8630 JAPAN