日消外会誌　32（12）：2674～2678，1999年

**症例報告**

# 幽門輪温存膵頭十二指腸切除後胆管炎の再建変更が奏功した１例

近畿大学第１外科
中居　卓也　　白石　　治　　川辺　高史　　船井　貞往
香山　仁志　　康　　謙三　　安富　正幸

症例は56歳の女性．発熱と腹痛を主訴に来院した．前医で，下部胆管癌に幽門輪温存膵頭十二指腸切除術が今永式（I 型再建法）で再建され，術後繰り返す胆管炎と肝膿瘍に膿瘍ドレナージが行われていた．血清 ALP などの胆道酵素や上部消化管造影検査では異常を認めず，$^{99m}$Tc-PMT 胆道シンチグラフィーからも胆管空腸の吻合部狭窄や胆汁うっ滞所見はなかった．食事摂取で発熱などの胆管炎症状が現れ，抗生剤動注療法も奏効しなかった．胆管炎の原因が食物の胆道内への逆流と考えられ再開腹後，再建法をＩ型からII 型に変更した．術後，6か月経過した現在，胆管炎の再燃は認めない．

**Key words：** pylorus-preserving pancreatoduodenectomy, postoperative cholangitis, reconstruction

## はじめに

膵頭十二指腸切除術（PD）は術後早期に縫合不全や消化管出血が経験され，晩期には胆道感染の頻度が高い．今回，下部胆管癌に対して幽門輪温存膵頭十二指腸切除術（PPPD）が施行され，再建を胃膵胆配列（I 型再建法）の今永式（PPPD-III）で行ったところ，術後４か月目より胆管炎や肝膿瘍が現れ，再開腹後膵胆胃配列（II 型再建法）に再建変更した結果，胆管炎が軽快した１症例を経験したので報告する．

## 症　　例

患者：56歳，女性

主訴：発熱，腹痛

既往歴：特記すべきことなし．

家族歴：特記すべきことなし．

現病歴：前医で下部胆管癌に対する PPPD が1997年９月２日施行された．手術所見は結節浸潤型，$S_2$，$Hinf_0$，$H_0$，$Ginf_0$，$Panc_1$，$D_2$，$V_0$，$P_0$，N（－），M（－），Stage III で R1郭清，絶対治癒切除，組織学的には tubullar adenocarcinoma であった．再建は PPPD-III で行われ，術後十二指腸空腸吻合で minor leakage が認めたが，保存的に軽快し11月30日退院となった．1998年１月中旬より発熱，腹痛などの胆管炎症状が出現し，1月27日には腹部超音波（US）で肝右葉に膿瘍が認められた．再入院後，１回目の膿瘍ドレナージが行われ一時軽快するも，３月13日より肝膿瘍が再発し２回目の膿瘍ドレナージ後，７週間に渡ってドレーン洗浄が行われた．５月９日前医より退院したが，食事摂取とともに胆管炎症状を発症するため５月11日当科入院となった．

**Table 1**　Laboratory date on admission

| | | | |
|---|---|---|---|
| WBC | 14,200 /mm$^3$ | GOT | 44 IU/*l* |
| RBC | 423 × 10$^4$ /mm$^3$ | GPT | 46 IU/*l* |
| Hb | 12.7 g/dl | LDH | 200 IU/*l* |
| Ht | 35.7 % | ALP | 267 IU/*l* |
| Plt | 18.3 × 10$^4$ /mm$^3$ | T.Cho | 267 mg/dl |
| | | BUN | 20 mg/dl |
| T.P | 7.0 g/dl | Cr | 0.7 mg/dl |
| Alb | 4.1 g/dl | | |
| T.Bil | 1.0 mg/dl | CRP | 17.3 mg/dl |
| D.Bil | 0.4 mg/dl | | |
| | | CA19-9 | 4 U/ml |
| | | CEA | 2.8 ng/ml |

入院時現症：血圧100/60mmHg，体温38.3℃，栄養状態良好．貧血黄疸なく，体表リンパ節腫大なし．腹部は平坦で肝腫大はなかったが，左上腹部に限局した圧痛を認めた．

入院時検査所見：血液一般検査で，白血球数14,200/mm$^3$，CRP 17.3mg/dl と上昇し，GOT 44IU/*l*，GPT 46IU/*l* と軽度異常を認めた．ALP は正常値を示し，腎機能，電解質にも異常はなかった．CEA 2.8ng/ml，CA 19-9U/ml であった（**Table 1**）．

＜1999年７月28日受理＞別刷請求先：中居　卓也
〒589-8511　大阪狭山市大野東377―2　近畿大学第１外科

**Fig. 1** Abdominal enhanced computed tomography revealed pneumobilia at the left lobe of the liver and a low density area measuring 3cm in size at S3.

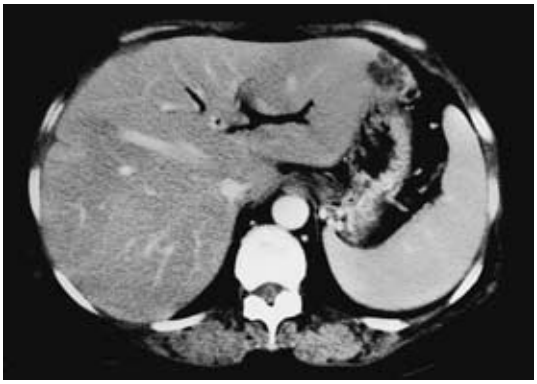

**Fig. 2** Upper gastrointestinal rentogenography did not show stricture at the site of duodenojejunostmy. There was no pooling of contrast medium in the intrahepatic bile duct.

腹部 CT 検査所見：肝左葉に pneumobilia を，肝 $S_3$ には径3cm 大の低吸収領域を認めた．また，中等度の脾腫も認めた（**Fig. 1**）．

まず，胆管炎からの肝膿瘍と診断し 5 月19日 US ガイド下に肝 $S_3$にドレナージチューブを留置した．

排液を細菌培養した結果，Klebsiella pneumoniae が同定された．解熱，血液検査の正常化にともない，経口摂取を開始したところ再度発熱と CRP の上昇が認められ以下の検査，処置を追加した．

**Fig. 3** Findings of hepatobiliary scinti-graphy. $^{99m}$Tc flowed from the biliary tree into the proximal jejunum loop in 15 minutes without stasis.

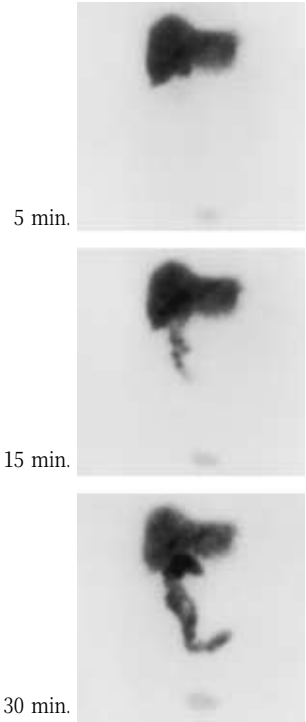


上部消化管造影検査所見：十二指腸空腸吻合部に狭窄は認められず，挙上空腸内に造影剤の停滞もなく，造影剤の胆管空腸吻合部から胆管への逆流もなかった（**Fig. 2**）．

腹部血管造影所見：腹部血管，肝動脈に損傷はなく，異常な血管像もなかった．抗生剤動注投与を考え右大腿動脈経由で総肝動脈に動注用カテーテルを置き，右大腿部にリザーバーとして留置した．

$^{99m}$Tc-PMT 胆道シンチグラフィー：胆道シンチ像は，腸管内に15分で胆汁排泄が認められ，胆汁の腸管内動態はきわめて円滑であった（**Fig. 3**）．

関心領域が挙上空腸の time activity curve から peak time は29分，T1/2 time（time from injection to 50% of peak time）は37分であった（**Fig. 4**）．

リザーバーより抗生剤（Cefozopran 1g×2/day 7日間）を投与したが効果なく，経口摂取を中止したところ解熱した．これ以上の保存的治療は無効と考えられ 6 月25日開腹手術を施行した．

手術所見：上腹部切開にて開腹する．各吻合部を中

**Fig. 4**　Time activity curve of hepatobiliary scintigraphy. Position of the three regions of interest. 1：liver, 2：proximal jejunum loop, 3：upper jejunum. The peak time for the proximal jejunum loop was 29 minutes while T1/2 time（time from injection to 50% of peak time）was 37 minutes.

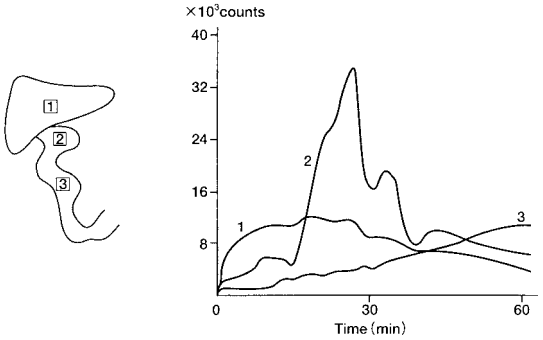


心に高度の癒着が存在するも，腹水，腹膜播種，肝転移，局所再発は認めなかった．十二指腸空腸吻合部は狭窄もなく，挙上空腸の捻れや拡張も認めなかった．胆管空腸吻合部は触診不能であった．挙上空腸を空置化すべく，十二指腸空腸吻合部の切離を試みたが剝離困難であったため，幽門輪温存を断念し幽門輪直上で胃を切離，両端を閉鎖した．次に結腸固定部から30cm肛側の空腸を結腸前に持ち上げ胃前壁と吻合，10cm肛側に Brawn 吻合を置いた（**Fig. 5**）．

術後経過：経口摂取後，一時嘔吐を認めるも発熱なく２週間後より食事の全量摂取可能となり，８月１日退院した．1999年２月現在，胆管炎症状なく血清 ALP 値129IU/*l* と異常を認めず，退院時より5kg の体重増加を得た．

## 考　察

PD 術後の胆管炎は5%～30%と高頻度に認められる[1)~3)]．軽症では原因がはっきりしない発熱程度のものから，重症となれば高熱，黄疸，腹痛をきたし肝膿瘍を合併することもある．一般的に胆道再建術後の胆道感染症の原因は，吻合部の狭窄，吻合部より肝側胆管の形態異常，再建腸管の障害，食物の胆道内の逆流が考えられている．吻合部狭窄は術後の胆汁瘻に起因することが多く，胆汁瘻自体の治療は保存的治療で可能となったが遠隔時に胆管炎となる．肝側胆管の形態異常は PD が対象となる疾患とはあまり関係なく PD 術後の胆管炎の原因とはなりにくい．再建腸管の障害は挙上空腸の癒着による通過障害と腸管機能不全による腸管内胆汁うっ滞が原因となり胆管炎を引き起こす．特に，PD 術後で今永法と Child 法を比較したところ，I 型再建法の今永法で腸管内胆汁輸送は良好であったが，II 型再建法の Child 法は挙上空腸内で胆汁うっ滞が強く認められたと報告されている[4)]．実際，I 型再建法より II 型再建法で胆道感染率が高く[4)5)]，鈴木ら[6)]は胆管炎によって発熱し，胆汁うっ滞が証明された症例に II 型から I 型に再建法を変更することによって胆管炎治療に成功したと述べた．一方，食物が胆道内に逆流し胆道感染が発症するとも考えられ，食餌と胆管の隔絶から挙上空腸を空置する II 型再建法が過去には推奨されていた．しかし，最近では胆道内に食物が逆流しても吻合部に狭窄がなければ胆管炎は発症しないとの報告[7)8)]があいつぎ，現在では多くの施設で I 型再建法が採用されている．

**Fig. 5**　Schema on the left shows findings at laparotomy；Imanaga reconstruction was performed with no dilation at the proximal jejunum loop. Schema on the right shows gastrojejunostomy after separating above the pylorus ring.

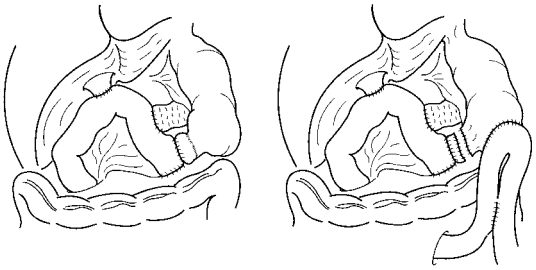

胆管炎の予測には血清 ALP 値が最も適切なマーカー[1)]と言われ，血清 ALP 値の変動の激しいものや，高値であるものは胆管炎が発症しやすいと考えられている．また，胆汁うっ滞を直接証明するには$^{99m}$Tc-PMT を用いた胆道シンチグラフィーが有用と言われ[9)10)]，肝内胆管の拡張，胆管空腸の吻合部狭窄や挙上空腸の機能低下による拡張などの形態的変化のみならず，肝内や腸管内での胆汁うっ滞，空腸への排泄遅延などの機能的変化を確認でき，非侵襲性の優れた検査と考えられる．鈴木ら[6)]の報告で Time activity curve の解析から胆管炎による周期的発熱例は非発熱例と比較して T1/2 time や RI 消失時間の延長が示されている．自験例では血清 ALP 値などの胆道系酵素には異常は認められず，胆道シンチグラフィーでも明らかな吻合部狭窄像は認めなかった．また，T1/2 time 値の37分は，鈴木ら[6)]の非発熱例と近似値を示し，胆汁うっ滞の所見は

なかったと考えられる．

当科入院後，肝膿瘍に対して膿瘍ドレナージを行い膿瘍消失後，食事開始したが胆管炎が再燃し弛張熱が現れた．PD 術後の肝膿瘍に対する抗生剤動注療法が効果的であったとの報告[11]から，動注を 1 週間行うも軽快しなかった．小松ら[12]によると動注療法は 2 週間程度の投与期間が必要と述べている．しかし，自験例では抗生剤投与後も血液検査で胆管炎の増悪傾向が認められ，抗生剤動注療法を断念し，再度絶食したところ解熱した．

今永式再建が行われた本例では生理機能面や胆道感染に有利であり，事実血液検査や胆道シンチグラフィーの諸検査でも胆汁うっ滞や胆管空腸の吻合部狭窄は否定されていた．しかし，食事摂取させると胆管炎を再燃することから，胆管炎の原因は胆道内への食物の逆流と考えられ，挙上空腸の空置化を目的に再開腹後再建を変更した．前述したように再建法を II 型から I 型にしたものは報告されている[6]が，自験例のように I 型から II 型に変更した例はない．

PD（胃切除）と PPPD を比較した場合，術後の QOL は I，II 型再建問わず PPPD が優れ[13]，本例においても幽門輪温存のまま全胃での再建変更を試みたが，初回手術で十二指腸空腸吻合が minor leakage し，その部の切離，再吻合が困難であったため可及的に全胃と空腸を側々吻合した．その後，食事摂取させても胆管炎症状はなく，術後 6 か月経過中に一度の発熱もなく，食指良好となり，体重増加も認め QOL に寄与しているところから全胃温存を含めたこの再建術式の変更は満足できうると考える．

長期的にみて再建法を I 型から II 型に変更したため，挙上空腸の胆汁うっ滞から胆管炎の再燃の可能性は残っており，今後は胆管炎症状のみならず血清 ALP 値など胆道系酵素の注意深い観察が必要と考える．

## 文　献


1）石田英文, 山本正博, 大橋　修ほか：膵頭十二指腸切除術後遠隔時合併症．日消外会誌　**31**：1850—1856, 1998

2）塩田昌明, 鈴木　敞, 戸部隆吉：再建術式と胆道感染．外科　**49**：780—785, 1987

3）Yeo CJ, Cameron JL, Shhn TA et al：Six hundred fifty consecutive pancreatico-duodenectomies in the 1990 s-Pathology, Complications, and Outcomes. Ann Surg **226**：248—260, 1997

4）鈴木　敞，丹黒　章，足立　淳：今永法の位置づけ—生理機能からみて—．宮崎逸夫，高田忠敬編．膵頭十二指腸切除術．医学図書出版，東京，1989, 391—399

5）Kotoura Y, Takahashi T, Ishikawa Y et al：Hepatobiliary and gastrointestinal imaging after pancreaticoduodenectomy—A comparative study on Billroth I and Billroth II reconstructions. Jpn J Surg **20**：294—299, 1990

6）鈴木　衛, 羽生富士夫, 中村光司ほか：長期生存例からみた膵頭十二指腸切除術後の消化管再建法の問題点．日消外会誌　**20**：914—918, 1987

7）Morgenstern L, Shore JM：Selection of an optinal procedure for decompression of the obstructive common bile duct-Experimental and clinical obstruction. Am J Surg **119**：38—44, 1970

8）Madden JL, Chun JY, Kandalaft S et al：Choledochoduodenostomy—An unjustly maligned surgical procedure? Am J Surg **119**：45—54, 1970

9）安田秀喜, 高田忠敬, 内山勝弘ほか：肝胆道シンチグラフィ．腹部画像診断　**101**：669—675, 1990

10）秋山高儀, 瀬戸啓太郎, 斉藤人志ほか：肝胆道シンチグラフィーを用いた胃癌切除後の胆汁流出動態の解析．日消外会誌　**27**：1758—1764, 1994

11）福永亮朗, 子野日政昭, 原　敬志ほか：抗生剤肝動注療法が著効した膵頭十二指腸切除後の多発肝膿瘍の 1 例．北海道外科誌　**42**：102—105, 1997

12）小松永二, 磯部義典, 今泉俊秀ほか：肝膿瘍に対する穿刺ドレナージ法と経カテーテル的肝動脈内抗生剤注入療法の適応と成績．日消外会誌　**28**：1013—1019, 1995

13）孫　永喚, 康　謙三, 香山仁志：消化管運動機能からみた膵頭十二指腸切除術における再建法の評価．J Smooth Muscle Res（Jpn Section）8：1—12, 1997

## A Case of Postoperative Cholangitis after Pylorus-preserving Pancreatoduodenectomy Successfully Treated by the Change of Reconstruction

Takuya Nakai, Osamu Shiraishi, Takashi Kawabe, Sadao Funai,
Histoshi Kayama, Kenzo Koh and Masayuki Yasutomi
First Department of Surgery, Kinki University School of Medicine

The case study is a 56-year-old woman who had come to hospital complaining of fever and abdominal pain. She underwent pylorus-preserving pancreatoduodenectomy using Imanaga（Billroth I）reconstruction for the treatment of lower bile duct carcinoma. Because of postoperative recurrences of cholangitis and hepatophyma, abscess drainage was provided. There was nothing remarkable with the serum ALP levels nor with the upper gastrointestinal rentogenography；in addition, $^{99m}$Tc-PMT hepatobiliary scintigraphy failed to demonstrate any stricture at the site of the choledocho-jejunostomy or bile stasis in the proximal jejunum loop. The patient began to take meals, only to manifest symptoms of cholangitis, for which intra-arterial infusion of antibiotics was ineffective. We assumed that the cholangitis was probably due to reflux of food into the biliary tract, and so the reconstruction was changed from Billroth I to Billroth II. No recurrences of cholangitis have occurred for the last six months after the re-operation.

**Reprint requests**：Takuya Nakai　First Department of Surgery, Kinki University School of Medicine
377−2 Ohno-Higashi, Osaka-Sayama, 589−8511 JAPAN