日消外会誌　32（12）：2679～2683，1999年

症例報告

大腸内視鏡検査により発症した脾損傷の１例

南勢町立病院外科，同　内科*
菅　谷　義　範　　齋　木　浩　士*

大腸内視鏡検査（colonoscopy，colonfiberscopy：以下，CF と略す）により，脾損傷を発症した１例を経験した．症例は72歳の男性で，腸閉塞により当院内科に入院した．20年前に胃潰瘍にて幽門側胃切除術を受けている．保存的治療で腸閉塞は改善したが，入院前より便秘傾向であったため，入院10日目に大腸内視鏡検査を行った．大腸内視鏡の挿入はスムーズで，大腸内にも異常は見られなかった．検査終了後４時間経過した頃より左上腹部に疼痛が出現し圧痛も認められた．また，血圧が低下しショック状態となった．血液一般検査にても赤血球数の減少と，血色素の低下が認められたので，出血によるショックと考えられた．腹部 CT 検査を行ったところ脾損傷が認められたので，緊急手術を行った．CF の合併症としての脾損傷は極めてまれであるが，左上腹部痛や，ショック症状があった場合には，脾損傷を念頭に置くべきである．

Key words：　complication of colonoscopy, splenic injury, splenectomy

はじめに

大腸内視鏡検査（colonoscopy，colonfiberscopy：以下，CF と略す）は経験を積んだ術者が行えば比較的安全な検査である．大腸疾患の増加とともに CF の件数は増加しているが，それに伴う検査数の増加により，合併症も増加している[1)2)]．CF の合併症としては，穿孔，出血が大部分を占めている[3)]．今回，CF 後に脾損傷を来した極めてまれな１例を経験したので文献的考察を加えて報告する．

症　　例

患者：72歳，男性

家族歴：特記すべきことなし．

既往歴：42歳，胃潰瘍で幽門側胃切除術．42歳，虫垂切除術．62歳，腸閉塞にて入院，保存的治療にて改善．

現病歴：平成10年９月19日昼頃より臍周囲に間欠的な痛みがあったため来院した．理学的所見および腹部単純 X 線写真により腸閉塞と診断され内科に入院した（**Fig. 1**）．症状が軽度であったため，イレウスチューブは挿入せず絶食および点滴にて保存的治療を行い軽快した．入院前より便秘傾向であったため，腸閉塞の改善を待って，9月28日に CF を行った．

CF は，オリンパス製 CF2401を使用し，前処置は前日の就寝時にプルゼニド®を２錠服用し，当日はニフレック®を使用した．前投薬は用いず，鎮痛を目的として塩酸ペチジンを検査前に1ml 静注した．盲腸までの到達時間は15分でスムーズに挿入しえた．また，観察時間は15分であった．術者の CF の経験年数は13年で，既に1,000例以上を行っている．結腸・直腸ともに粘膜

Fig. 1　Abdominal plain roentgenogram showed dilated small intestinal loops, niveau and Kerckring's folds.

＜1999年７月28日受理＞別刷請求先：菅谷　義範
〒516-0101　三重県度会郡南勢町五ケ所浦2959　南勢町立病院外科

Fig. 2　Endoscopic picture showed normal findings at the splenic flexure of the colon.

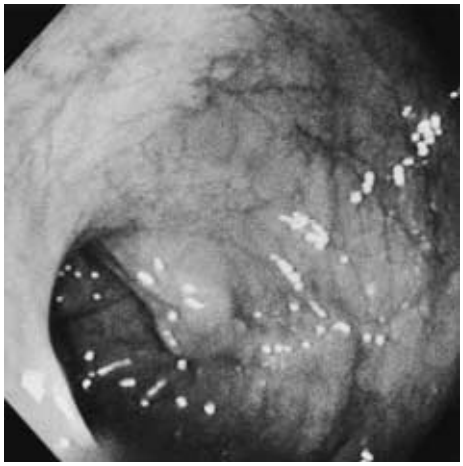

Table 1　Laboratory data on admisson and on pre-operation

	9/19	9/29	
RBC	375	202	$\times 10^4/mm^3$
Hb	13.2	7.2	g/dl
Hct	39.1	20.8	%
Plt	19.1	12.6	$\times 10^4/mm^3$

面は正常で，脾彎曲部にも異常は認められなかった（**Fig. 2**）．CF 後４時間経過した頃より左上腹部に疼痛が出現した．疼痛は次第に増強し，圧痛も強くなり筋性防御も認められた．血圧は110/60mmHg と保たれていたが，意識が次第に混濁し，顔色不良となり四肢に冷汗も出現してきた．血液一般検査では，入院時に比べ高度の貧血が認められた（**Table 1**）．また，血圧も60/30mmHg まで低下し，意識もさらに混濁してきた．消化管穿孔も考慮し，胸部および腹部単純 X 線撮影を行ったが，腹腔内にはフリーエアーは認められなかった．緊急腹部 CT（computed tomography）検査を行ったところ，脾損傷と腹腔内の液体の貯留が認められた（**Fig. 3**）．これより，脾損傷による腹腔内出血と判断し緊急手術を行った．

手術所見：全身麻酔下に，胃潰瘍の手術瘢痕に沿って上腹部正中切開にて開腹したが，幽門側胃切除による癒着が高度で，腹腔内に達するのが難しく術野の展開も困難であった．このため臍上方約5cm で左横切開

Fig. 3　Abdominal CT showed splenic laceration（white arrow），perisplenic and intraperitoneal fluid collection.

Fig. 4　Macroscopic findings of the resected spleen showed parenchymal laceration at the lateral lower pole of the spleen.

を追加した．横行結腸は肝下面に癒着し，大網は腹壁および小腸に癒着していた．腹腔内には凝血塊を含む血液が大量に貯留していた（約2,000ml）．可及的に癒着を剝離し凝血塊を除去して脾臓に達した．脾には内側から下極にかけて大網が高度に癒着し，脾彎曲部での結腸との癒着は無かったが，脾結腸間膜は肥厚し硬かった．この癒着を剝離し，凝血塊を除去後脾動静脈を結紮切断して脾臓を摘出した．摘出した脾は下極および左外側の実質に裂傷が認められた（**Fig. 4**）．輸血は濃厚赤血球（MAP）を10単位行った．

術後経過は順調であった．

Table 2 Splenic injury following colonoscopy: review of the literature and this case.

Year	Referance	Age	Sex	Proc	Symptoms	Diagnosis	Onset	Delay in DX	Prior Surg.	Treatment
1974	Hedberg	—	—	C/P	—	—	—	—	—	—
1976	Smith	—	—	C	—	—	—	—	—	—
1977	Telmos	53	F	C/P	LUQ pain	Angio	<24 h	3 days	Unknown	Splenectomy
1979	Ellis	33	F	C	Abd. pain	Lap	4 h	3 days	Unknown	Splenectomy
1986	Castelli	71	F	C	Abd. pain	Lap	24 h	1.5 days	Unknown	Splenectomy
	Reynolds	76	M	C	Abd. pain	Lap	14 h	<1 day	Unknown	Splenectomy
1987	Doctor	70	F	C/P	Never	Lap	Never	<1 day	Unknown	Splenectomy
	Lerone	—	—	C/P	—	CT	6 h	1 day	Yes	Splenectomy
	Tuso	45	F	C	Abd. pain	Lap	<24 h	<1 day	No	Splenectomy
	Levine	62	F	C/P	Abd. pain	CT	—	1 day	Yes	Splenectomy
1988	Cohen	—	—	—	—	—	—	—	—	Splenectomy
	Cohen	—	—	—	—	—	—	—	—	Splenic salvage
1989	Gores	60	F	C/P	LUQ pain	Lap	6 h	<1 day	No	Splenectomy
	Taylor	62	F	C	LUQ pain	CT	<6 h	10 days	Yes	Transfusion
1990	Viamonte	63	M	C	Abd pain	Lap	3 h	—	No	Splenectomy
	Merchent	—	—	C	—	CT	2.5 days	5 dyas	No	Splenectomy
	Rockey	74	F	C	LUQ pain	CT	<1 day	8 days	Unknown	Observation
	Rockey	90	M	C/EGD	LUQ pain	CT	6 h	36 h	Yes	Transfusion
1991	Colarian	82	M	C/P	—	Autopsy	8 h	N/A	No	ACLS
	Ong	59	F	C/P	LUQ pain	US	<24 h	6 days	Unknown	Splenectomy
1994	Espinal	57	F	C	—	CT	8 h	34 h	Yes	Splenectomy
	Espinal	60	F	C/P	—	CT	8 h	<24 h	No	Splenectomy
	Heath	66	M	C/P	—	CT	36 h	6 days	Unknown	Transfusion
1997	Coughlin	55	F	C	LUQ pain	CT	72 h	4 days	No	Splenectomy
1999	Sugenoya	72	M	C	LUQ pain	CT	4 h	8 h	Yes	Splenectomy

Surg: Surgery, C: Colonoscopy, P: Polypectomy, EGD: Esophagogastroduodenoscopy, LUQ: Left upper quadrant, Abd: abdominal, Angio: Angiography, Lap: Laparotomy, CT: CT scan, US: Ultrasound, ACLS: Advanced cardiac life suppoet, Dx: Diagnosis,

考　察

近年，本邦においても大腸疾患の増加とともに大腸内視鏡検査は増加している．内視鏡機器の進歩により初心者でも容易に行える検査となってきたが，大腸は上部消化管と比べ走行が複雑で，しかも長いためスムーズな挿入には手技の習熟が必要で，このために偶発症も挿入に関連した症例が多い[1]．内視鏡による治療などの処置を行わずに，観察のみで起こった偶発症は，上部消化管で0.0017%であるのに比べCFでは0.0319%と約20倍となっている[1]．

CFによる偶発症は，金子ら[1]の第2回全国集計では，穿孔が最も多く701例中433例（61.8%）で，次いで出血144例（20.5%），ショック18例（2.6%），その他106例（15.1%）と報告されている．並木は[3]，穿孔を起こした162例中120例（74%）は観察のみの場合であり，出血例では86例中67例（77.9%）がポリペクトミーにより発症したと報告している．

CFを原因として発症した脾損傷については，調べえた限りでは本邦では文献上の報告は無かった．海外では，1974年にHedbergが報告して以来，それぞれが自験例を含め，Ongら[4]が1991年に12例を集計し報告し，Viamonteら[5]が1992年に14例，Espinalら[6]は1997年に17例を集計して報告しているのみである．この他には，1997年にCoughlinら[7]が1例を報告しているにすぎない．以上より文献上検索出来たのは24例で，本症例は25例目に数えられる（**Table 2**）．

年齢は33～90歳で女性が多かった[5)～7)]．

初発症状は，本症例では左上腹部の疝痛であり，他の症例でも不快感，圧痛を含めこの部位での痛みが多く，また，左肩への放散痛が見られるものもあった[4)6)～10)]．Viamonteら[5]の報告では，腹部全体に疼痛が認められたものが14例中7例あった．これに対して，Doctorら[11]は，CF後全く無症状で，待期手術の時に開腹して初めて脾損傷が判明した症例を報告している．

Colarianら[12]は，疼痛よりも，血圧低下とヘモグロビン値の急激な低下を呈しショック状態を主症状とした例を報告した．本例は左上腹部の疼痛に引き続きショック状態となったが，血圧低下とヘモグロビン値，ヘマトクリット値の低下などのショック症状は，ほとんどの症例で腹痛の後に出現している[4)〜7)9)13)]．

初発症状の発現時期は，CF後さまざまであるが，最短で3時間，最長で2.5日であった[5)6)]．しかし，確定診断までの時間は最も短い例では4時間であったが[5)]，1日以上を要した例がEspinalら[6)]が報告した17例中で11例（64.7%）もあり，最も長いもので10日後に診断されたものもあった．CF後4時間で確定診断された症例は，S状結腸に穿孔を合併していたので胸部X線で腹腔内にフリーエアーを認め，しかもショック症状を呈していたため，急性腹症として緊急手術が行われたものである[5)]．これより，症状が腹痛のみの場合ではCFの合併症として脾損傷が念頭に無ければ確定診断が遅れる危険があることを示している[8)10)]．

診断には，臨床症状の他にCT検査が有用である[7)9)10)12)]．特に造影CTは出血の有無を容易に判別できるため，可能な限り施行すべきである．また，CTは手術を施行すべきかどうかを決定する上でも有用である[10)]．Espinalら[6)]は17例中8例にCTが行われ，他の6例で試験開腹により診断されたと報告しているが，腹部超音波検査は17例中1例で行われたにすぎなかった．腹部超音波検査は，脾損傷の存在診断は十分可能であるが，患者の体型に左右され出血量の予測がつけがたい場合も多く，また，内視鏡検査による腸管ガスのために正確な評価が行えない場合もあり，手術の決定ではCTに比べ正確さが劣ると言える[12)]．CF後に発症した急性腹症では，特に穿孔，消化管内出血などが否定できる場合には，必ず腹部CTを緊急に施行することが必要であると考える．

CF後に発症する脾損傷の原因としては，無理な内視鏡の操作など手技に関するもの，過去の腹部手術の既往，炎症性腸疾患あるいは結腸脾彎曲部の病変の存在などが考えられる[5)6)9)12)]．本例は胃潰瘍による胃切除後であり，Rockeyら[9)]の例もビルロートII法による再建を行った胃切除後である．上腹部の手術後では，脾と結腸が癒着している場合が多く，内視鏡操作中に過度の緊張がかかり損傷を来す可能性は高い[7)]．また，手術の既往がない場合にも脾結腸間膜の過度の伸展により損傷を生ずることもある．しかし，Tusoら[13)]の例では，手術の既往が無く，しかも内視鏡操作も特に困難がなかったにも関わらず発症している．手術の既往や，内視鏡挿入時脾彎曲部の通過に困難を感じた場合はもちろんであるが，通常の操作・処置を行っても脾損傷が生じる場合があること念頭に置くことが必要である．

処置は，Viamonteら[5)]の集計では14例中10例（71.4%）に脾摘術が行われ，2例（14.3%，他の2例は不明）は保存的に治療された．また，Espinalら[6)]の集計では，17例中12（70.6%）に脾摘術が行われ，他の5例（29.4%）は保存的に治療された．5例の内1例は出血が持続し死亡している．保存的に治療された症例は，症状が比較的安定しており，ショック症状が無かったため輸血などの処置により治療しえたものである．ただ，1例は慢性閉塞性肺疾患と冠動脈病変を合併していたので手術適応がなかった症例であった[8)〜10)]．保存的に治療した場合にはCTによる継時的な観察が必要である．

CFを原因とする脾損傷を防止するために術前に注腸造影を行ったとしても，手術による癒着を原因とした明らかな走行異常が認められることは少ない．胃切除後であったRockeyら[9)]の例でもCF施行前には注腸検査は行われていない．

CFの手技上の注意点としては，術前に腹部手術の既往を必ず確認し，CF中は急激な操作を避け，過度の緊張を腸管にかけないなどの注意を払うことが必要である．CFの手技に不安が有る場合には熟練者にアドバイスを受けながら施行することが偶発症を減少させることになる．また，生検，ポリペクトミーなどの処置では，まず的確な視野を確保してから鉗子を挿入することが必要であり，病変部を視野の中心に置き処置を行う[14)]．さらに患者に一時的な息止めや体位変換などの協力を求めることである[14)]．

CF習得のためには多くの症例を経験することが必要であるが，漫然と操作するのではなく，挿入時や処置時に困難を生じた場合は必ずその原因を1例1例検討し記録して次の症例に生かすことが大切である．また術中に熟練者のアドバイスを受けたり，あるいは自ら進んでコンサルトすることも必要である．

文　献

1）金子榮蔵：偶発症の実態―全国集計から．臨消内科　**11**：1667―1672, 1996
2）金子榮蔵, 原田英雄, 春日井達造ほか：消化器内視鏡関連の偶発症に関する第2回全国調査報告―1988年より1992年までの5年間―．Gastroenterol

Endosc **37**：642—652, 1995
3）並木正義：消化器内視鏡検査（治療を含む）の偶発症—その現況と予防対策．Gastroenterol Endosc **26**：2439—2455, 1984
4）Ong E, Bohmler U, Wurbs D：Splenic injury as a complication of endoscopy：two case reports and a literature review. Endoscopy **23**：302—304, 1991
5）Viamonte M, Wulkan M, Irani H：Splenic trauma as a complication of colonoscopy. Surg Laparosc Endosc **2**：154—157, 1992
6）Espinal EA, Hoak T, Porter JA et al：Splenic rupture from colonoscopy. A report of two cases and review of the literature. Surg Endosc **11**：71—73, 1997
7）Coughlin F, Aanning HL：Delayed presentation of splenic trauma following colonoscopy. SDJ Med **50**：325—326, 1997
8）Heath B, Rogers A, Taylor A et al：Splenic rupture：an unusual complication of colonoscopy. Am J Gastroenterol **89**：449—450, 1994
9）Rockey DC, Weber JR, Wright TL et al：Splenic injury following colonoscopy. Gastrointest Endosc **36**：306—309, 1990
10）Taylor FC, Frankl HD, Riemer KD：Late presentation of splenic trauma after routine colonoscopy. Am J Gastroenterol **84**：442—443, 1989
11）Doctor NM, Monteleone F, Zarmakoupis C et al：Splenic injury as a complication of colonoscopy and polypectomy. Report of a case and review of the literature. Dis Colon Rectum **30**：967—968, 1987
12）Colarian J, Alousi M, Calzada R：Splenic trauma during colonoscopy. Endoscopy **23**：48—49, 1991
13）Tuso P, McElligott J, Marignani P：Splenic rupture at colonoscopy. J Clin Gastroenterol **9**：559—562, 1987
14）鈴木典子，北野厚生：生検施行上の注意点．臨消内科 **11**：1723—1727, 1996

A Case of Splenic Injury following Colonoscopy

Yoshinori Sugenoya and Hiroshi Saiki*
Department of Surgery, *Department of Internal Medicine Nansei Town Hospital

A rare case of splenic injury was caused by colonoscopy. A 72-year-old man was admitted with a small-bowel obstruction. Distal gastorectomy had been performed due to a gastric ulcer twenty years ago. The small-bowel obstruction was improved with conservative therapy. A few days later, colonoscopy was performed because he had been suffering from constipation. The procedure was uncomplicated and endoscopic findings were normal. Approximately 4 hours after colonoscopy, the patient complained of left upper quadrant pain without peritoneal signs. Hypotension, and decreases in red blood cell count and in hemoglobin were also noted. A CT scan was obtained, which demonstrated a laceration of the spleen, and splenectomy was performed. Splenic injury following colonoscopy is very rare. But if left upper quadrant pain or shock are observed after colonoscopy, physicians should be aware of this unusual colonoscopic complication.

Reprint requests：Yoshinori Sugenoya Department of Surgery, Nansei Town Hospital
2959 Gokashoura, Nanseicho, Wataraigun, Mie 516-0101 JAPAN