日消外会誌　32（12）：2684～2688，1999年

症例報告

直腸，S 状結腸を占居し electrolyte depletion syndrome を呈し広範囲に m 癌を伴った絨毛腺腫の 1 例

録三会太田病院外科，岐阜大学第 1 外科*
佐々木裕茂　　林　　勝知*　　鬼束　惇義*

われわれは最近，electrolyte depletion syndrome を呈し，広範囲に m 癌を伴った巨大な大腸絨毛腺腫を経験したので報告する．

症例は55歳の男性で，40歳代より頻回に下痢を認めていた．今回も，数日来の下痢，嘔吐が続き当院を受診した．入院時，血圧70/40mmHg，脈拍104/分，血液検査にて Na 127mEq/*l*，K 3.1mEq/*l*，Cl 72mEq/*l*，BUN 85.1mg/dl と脱水によるショック，Na，K，Cl の中等度の低下，高 BUN 血症を認めた．大腸内視鏡所見では，歯状線より3cm 口側の直腸から S 状結腸にかけて絨毛腫瘍を認めた．同腫瘍の生検では，腺腫内に高分化腺癌を伴っていた．腹会陰式直腸切断術を施行した．摘出標本所見では，直腸から S 状結腸にかけて26×13cm の絨毛腫瘍を認めた．病理組織学的所見では，同腫瘍は絨毛腺腫で，腺腫全体に m 癌を伴っていた．n（－），P_0，H_0，M（－），stage 0であった．術後 4 年の現在，再発を認めていない．

Key words：　villous adenoma of the large bowel, electrolyte depletion syndrome, colorectal carcinoma

はじめに

大腸絨毛腺腫は主に直腸，S 状結腸に好発する上皮性腫瘍であり，欧米では多数の報告がなされているが[1)~3)]．本邦では比較的少ない．その中でも肛門からの大量粘液排泄の結果，脱水症状，電解質異常をきたす electrolyte depletion syndrome（EDS）はまれである．最近われわれは，直腸から S 状結腸に及ぶ絨毛腺腫で，広範囲の m 癌と EDS を伴う症例を経験したので，文献的考察を加えて報告する．

症　例

症例：55歳，男性

主訴：下痢，嘔吐，食欲不振

既往歴：40歳時に胃潰瘍にて胃切除術を受けた．

家族歴：特記すべきことなし．

現病歴：40歳代より頻回に下痢を認めた．数日前から下痢，嘔吐，食欲不振をきたし，当院を受診した．

入院時現症：意識清明，血圧70/40mmHg，脈拍104/分．栄養状態やや不良，顔面蒼白，腹部は平坦で軟，圧痛なし．直腸指診にて歯状線より約3cm の直腸に全周性で軟らかい腫瘤を触知した．

入院時検査成績：血液検査では，白血球14,000/mm^3 と増多，BUN 85.1mg/dl，Cr 1.7mg/dl，Na 127mEq/

Table 1　Laboratory data on admission

WBC	14,000 /μl	GOT	17 IU/*l*	BUN	85.1 mg/dl
RBC	480 × 10^4 /μl	GPT	12 IU/*l*	Cr	1.7 mg/dl
Hb	14.8 g/dl	ALP	115 IU/*l*	Na	127 mEq/*l*
Ht	45.7 %	LDH	100 IU/*l*	K	3.1 mEq/*l*
Pl	28.2 × 10^4 /μl	γ GTP	24 IU/*l*	Cl	72 mEq/*l*
		T-ch	235 mg/dl	UA	17.7 mg/dl
TP	7.3 g/dl	TG	120 mg/dl	CEA	2.3 ng/dl
ALB	4.4 g/dl	HDL	41 mg/dl	CA19-9	97 U/ml

＜1999年 7 月28日受理＞別刷請求先：佐々木裕茂
〒505-0041　美濃加茂市太田町2825　太田病院外科

Fig. 1 Double contrast barium enema examination showed the huge tumor in the rectum and sigmoid colon. The surface of the tumor showed shaggy appearance with irregular barium pooling.

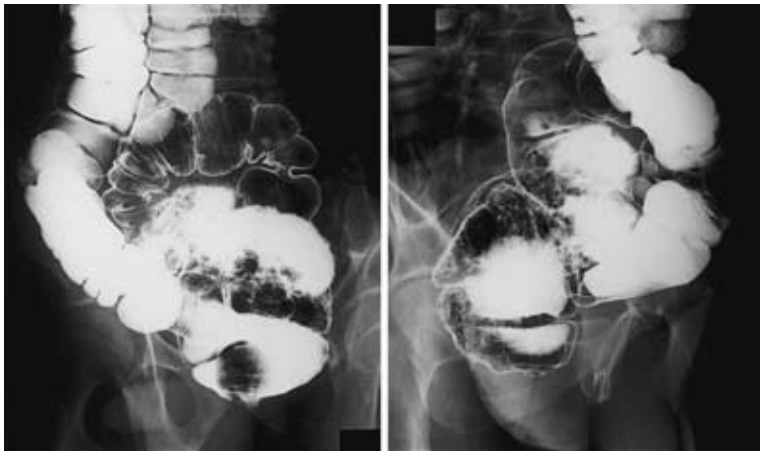

Fig. 2 Colonoscopic examination showed slight reddish yellow, velvety mucosa, and covered with copious mucus in the rectum and sigmoid colon. Blopsy specimen revealed villous adenoma with well differentiated adenocarcinoma.

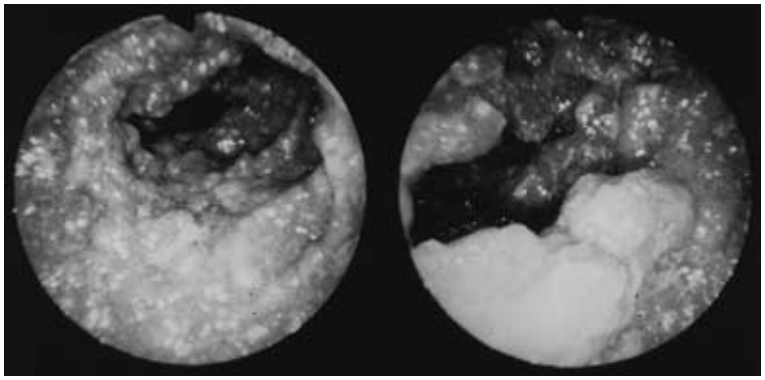

l，K 3.1mEq/*l*，Cl 72mEq/*l*，UA 17.7g/dl と脱水による高 BUN 血症, Na，K，Cl の中等度の低下, 高尿酸血症を認めた．また腫瘍マーカーでは，CA19-9が97 U/ml と上昇していた（**Table 1**）.

胸部 X 線写真は異常なく, 心電図で洞性頻脈を認めた.

注腸造影検査所見：直腸から S 状結腸にかけての粘膜にバリウムの付着が不良な，けば立ち像（shaggy appearance）を認めた．他の結腸には異常を認めなかった（**Fig. 1**）.

大腸内視鏡検査所見：歯状線より3cm 口側の直腸から S 状結腸にかけ，全周性の絨毛腫瘍を認めた．生検にて腺腫内腺癌を認め，早期癌を伴う直腸・S 状結腸の絨毛腫瘍と診断した（**Fig. 2**）．輸液などの投与にて BUN，Cr，電解質を正常化させた後，手術を施行した.

手術所見：腫瘤は歯状線から3cm 口側の直腸より S 状結腸に存在した．SM，N（－），P_0，H_0，M（－），stage I と診断した．腹会陰式直腸切断術，D_3のリンパ節郭清を施行した.

摘出標本所見：歯状線から3cm 口側の直腸より S 状結腸にかけて26×13cm の範囲に全周性の隆起性の広基性腫瘍を認めた（**Fig. 3**）.

病理組織学的所見：乳頭状発育を示す絨毛腺腫であ

Fig. 3　Macroscopic appearance of the resected tumor showed that villous tumor in the rectum and sigmoid colon was 26×13cm in size, and occupied the circumference of the bowel. Wide base and velvet like touch was characteristic. The border of the tumor and normal bowel mucosa was clearly defined.



Fig. 4　Microscopic appearance of the resected tumor showed villous adenoma with numerous finger like processes by low power. Well differentiated adenocarcinoma was confined to the mucosa by high power.

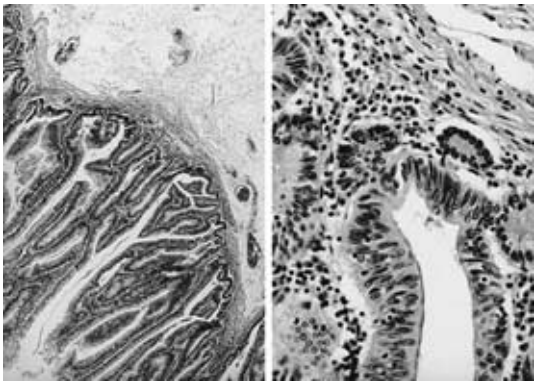

り，腺腫内に深達度mの高分化腺癌を認め，n(－)，P_0，H_0，M（－），stage 0であった（**Fig. 4**）.

術後経過：経過は順調で，術後4年の現在，再発を認めていない.

考　察

大腸絨毛腫瘍は，欧米では大腸腺腫性ポリープの8.9～9.7%[1)4)]，本邦では1.3～5.6%[4)5)]と，本邦では比較的少ない疾患であるが，近年増加傾向にある．その中でも血清電解質の低下を認めるEDSを伴う大腸絨毛腫瘍の報告はまれであり，欧米では絨毛腫瘍の0.76～7.6%[2)3)]，本邦では2.7%[5)]と報告されている.

EDSの定義に関して明確なものはないが，絨毛腫瘍からの多量の粘液性下痢のため，多量の粘液，水分の喪失が起こり，その結果電解質（特にK），高BUN血症，脱水，虚脱，精神異常をきたすものである.

またその明確な診断基準はないが，Shnitkaら[1)]，井上ら[6)]の記載によれば，EDSの特徴は①高齢者，②病歴が長い，③腫瘍が10cm以上，④直腸，S状結腸に存在，⑤低Na，K，Cl血症とそれに由来する下痢，血便，食欲不振，嘔吐，口渇，筋力低下，意識障害などの症状，⑥癌の合併などがある．したがって，この中のいくつかを満たせばEDSと診断される.

発生機序に関しては，ストレス，発汗，嘔吐などが

Table 2　46 cases of villous tumor in the large intestine with electrolyte depletion syndrome in Japan

n=46（%）

age		max 89, min 41, mean 66.2			
sex		Man-20, Female-26, M：F＝4：5			
duration of symptom（year）		max 20, min 0.1, mean 3.6			
chief complaint		diarrhea-44(95.6), vertigo-1（2.2), vomiting-1（2.2)			
site		rectum-44(95.6), sigmoid colon-1（2.2), anus-1（2.2)			
size（large axis）(cm)		max 26, min 5, mean 14.1			
serum electrolute	Na	hyper-2（4.3),	np-14（30.4),	hyper-25（54.3),	unknown-5（10.9)
	K	hyper-1（2.2),	np-2（4.3),	hyper-40（87.0),	unknown-3（6.5)
	Cl	hyper-0（0),	np-12（26.1),	hyper-26（56.5),	unknown-8（17.4)
	BUN	hyper-28（60.9),	np-7（15.2),		unknown-11（23.5)
focal cancer		(＋)－34(73.9), (－)－11(23.9), unknown-1 (2.2)			
		m-10(21.7), sm-7 (15.2), pm-5 (10.9), ss-6 (13.0), ai-2 (4.3), unknown-4 (8.3)			
operation method		APR-26, AR-10, SR-2, TLR-1, Hartomann-1, SAR-1, PT-1, unknown-4			
out come		alive-31, dead-5, unknown-10			

ARP：abdominoperineal resection, AR：anterior resection, SR：signoid resection, TLR：transanal local resection, SAR：sacroabdominal resection, PT：pull through

誘因となることが多いが，水分の摂取量と排出のバランスの問題，粘膜からの再吸収能の変化，ホルモンの関与もあるとされているが，まだ発生機序は不明である．Shnitka ら[1]は，腫瘍からの単なる漏出でなく，腫瘍細胞全体の能動輸送にて K，水分が分泌されて下痢が起こると述べている．また，Goldfarb[7]，Devroede ら[8]，山下ら[9]は，右側結腸の絨毛腫瘍では，腫瘍より末梢側の結腸で，腫瘍からの分泌された水，電解質の再吸収が行われ，正常な排便が保てるが，直腸，S 状結腸の絨毛腫瘍では，その末梢側で再吸収ができないため EDS が起こる．直腸，S 状結腸の絨毛腫瘍剖検例において，腫瘍より中枢側の便は正常形態だが，末梢側は下痢を示している例を示している．Berrill[10]は，細胞レベルでの Na ポンプ失調のため，腫瘍内の cyclic AMP が高値となり，protein kinase が活性化されるため，細胞から K，水分の分泌が増加すると述べている．

今回われわれが調べた範囲では，自験例を含めて46例の EDS の報告があった．そこで現在までの本邦報告例について検討した[11)～18)]（**Table 2**）．年齢は41～89歳，平均66.2歳，男女比は4：5であった．主訴は93%が下痢であった．下痢は 1 日数 *l* に及ぶことがあり，pseudodiarrhea とも言われる[1]．病悩期間は 1 か月から20年，平均3.6年で，4 年以上の症例も12例認めた．自験例の主訴も下痢であり，病悩期間は約15年と長かった．腫瘍の大きさは長軸方向で5～26cm，平均14.1cm であり，10cm を越えるものを88.1%に認めた．自験例は26cm で報告例の中では最大であった．占居部位は直腸が44例（95.6%），S 状結腸が 1 例（2.2%），肛門由来が 1 例（2.2%）であった．

血清電解質異常は，K の低下を40例（87.0%）に認めたが，特に2.5mEq/*l* 以下は14例（30.4%）に認めた．Na，Cl の異常は26例（56.5%）に認めた．自験例は血清 Na，K，Cl いずれも中等度に低下していた．高尿素窒素血症は28例（60.9%）に認め，100mg/dl 以上の症例も 9 例（19.6%）に認めた．EDS の高尿素窒素血症は脱水による腎前性腎不全によるものであり，輸液ですみやかに回復するものが多いとされ[11)～13)]，自験例も 3 日で回復した．しかしながら，透析を必要とした症例も認めた[14)15)]．

絨毛腺腫における癌合併率は，欧米では40.7～54.9%[2)4)]，本邦では cancer in villous adenoma で78.4%，invasive cancer で10.8%と報告されている[5)]．今回の EDS を伴った絨毛腺腫の集計では，34例（73.9%）に癌の合併を認め，壁深達度は，m 10例（21.7%），sm 7例（15.2%），mp 5例（10.9%），ss 6例（13.0%），ai 2例（4.3%）であった．また，癌合併の占居部位の範囲は，小範囲のものが多かった[16)～18)]．しかし自験例は，癌の占居部位が広範囲であった．

治療に関しては，絨毛腫瘍が小さければポリペクトミーや局所切除で十分である．しかしながら，ポリペクトミー施行15例のうち 4 例で腫瘍が残存し，追加切除を行ったという報告もあり[5)]，注意を要する．したがって，術前の正確な組織診断のもとに術式を選択して，腫瘍を含めた腸管切除を行うことが望ましいと思われる．しかしながら，m 癌の場合も多く，術式選択は慎重に行うべきである．自験例では腫瘍が26cm と大きく，歯状線より口側3cm の直腸より腫瘍を認めたので，腺癌の残存を危ぐして腹会陰式直腸切断術を施行した．しかしながら，自験例は m 癌であったことより，括約筋温存手術である結腸肛門吻合術を行うべきであったと反省させられた．

本論文の要旨は第43回大腸癌研究会（1995年，浜松）にて発表した．

文　献

1）Shnitka TK, Fridman MHW, Kidd EG et al：Villous tumors of the rectum and colon charcterized by severe fluid and electrolyte loss. Surg Gynecol Obstet **112**：609―621, 1961

2）Jahadi MR, Baldwin A：Villous adenoma of the colon and rectum. Am J Surg **130**：729―732, 1975

3）Grosdidier J, Boissel P, Bresler L et al：Treatment chirurgical des Tumeurs villeuses du rectum et dn sigmoide. J Chir（Paris）**123**：227―231, 1986

4）Muto T, Ishikawa K, Kino I et al：Comparative histologic study of adenomas of the large intestine in Japan and England, with special reference to malignant potential. Dis Colon Rectum **20**：11―16, 1977

5）佐々木喬敏，玉本文彦，丸山雅一ほか：大腸 villous adenoma 37例の検討．胃と腸　**17**：1151―1160, 1982

6）井上　仁，上谷潤二郎，片田雅孝ほか：大量の粘液下痢のために著明な水電解質異常，意識障害を惹き起こした S 状結腸絨毛腺腫の 1 例．日本大腸肛門病会誌　**42**：1220―1226, 1989

7）Goldfarb WB：Villous adenomas of the right colon. Cancer **17**：264―271, 1964

8）Devroede GJ, Phillips SF：Failure of the rectum to absorb electrolytes and water. Gut **11**：438―442, 1970

9）山下喜弘, 長谷川好規, 温田信夫ほか：多量の水様性下痢の為に急性腎不全を引き起こしたVillous Adenomaの1例．社保医誌　**23**：18―23, 1983
10）Berrill WT：Villous papilloma of the rectum（with unusual complication）．Br J Surg **60**：919―921, 1973
11）長谷川洋, 佐井　昇, 寺崎正起ほか：電解質異常を来した巨大な直腸villous tumorの1例．日消外会誌　**21**：961―964, 1988
12）徳山　猛, 東口隆一, 辻本正之ほか：著明な低カリウム血症と筋肉逸脱酵素の上昇を伴ったS状結腸進行癌合併直腸villous tumorの1例．Gastroenterol Endosc **32**：2640―2645, 1990
13）瀬谷知子，田中宜威，恩田昌彦ほか：Depletion Syndromeを呈した直腸絨毛腺腫の2例．日本大腸肛門病会誌　**49**：327―334, 1996
14）馬殿正人, 河野百合子, 馬殿芳郎ほか：直腸絨毛腺腫に合併した急性腎不全の1例．腎と透析　**15**：385―389, 1983
15）松田保秀, 堀川征機, 浜辺　昇ほか：電解質異常を来した巨大な直腸villous tumorの1例．胃と腸　**20**：317―322, 1985
16）鈴木雄彦, 津田峯行, 新井通正ほか：著明な低カリウム血症を伴った直腸villous tumorの1例．胃と腸　**17**：241―247, 1982
17）松井昭彦, 漆原直人, 石井正則ほか：電解質以上を伴う直腸絨毛性腫瘍．日臨外医会誌　**46**：1520―1525, 1985
18）李　成来, 今村達也, 加来数馬ほか：低カリウム血症をきたした巨大直腸villous tumorの1例．消内視鏡　**28**：3180―3184, 1986

Report of a Case with the Villous Adenoma of the Rectum and Sigmoid Colon with Electrolyte Depletion Syndrome and Carcinoma Confining to the Mucosa

Hiroshige Sasaki, Masatomo Hayashi* and Atsuyoshi Onitsuka*
Department of General Surgery, Ohta Hospital
First Department of Surgery, Gifu University School of Medicine*

We report a case of the Villous Adenoma of the rectum and sigmoid colon with electrolyte depletion syndrome and carcinoma confining to the mucosa. A 55-year-old man was admitted with severe diarrhea and vomiting. He had suffered from diarrhea since the age of 40.

Physical and laboratory examinations on admission showed a shock state, moderately decreased serum electrolytes（Na 127 mEq/*l*, K 3.1 mEq/*l*, Cl 72 mEq/*l*）and hyperazotemia（BUN 85.1 mg/dl）due to dehydration. Double contrast barium enema examination showed a huge tumor which presented a shaggy appearance in the rectum and sigmoid colon. Endoscopic finding showed the villous tumor in the rectum and slgmoid colon. Histological examination of the biopsy specimen revealed a villous adenoma with adenocarcinoma. He underwent abdominoperineal resection of the rectum with regional lymphadenectomy after fluid and electrolyte adjustment. The tumor was 26×13 cm in size and occupied the circumference of the bowel. Histological findings revealed a villous adenoma with well-differentiated adenocarcinoma confined to the mucosa. His postoperative course was uneventful and he has shown no recurrence for 4 years after the operation.

Reprint requests：Hiroshige Sasaki　Department of General Surgery, Ohta Hospital
2825 Ohta-cho, Minokamo, 505-0041, JAPAN